



SESIÓN CLINICOPATOLÓGICA A-2015-6

Miércoles 2 de Marzo 2016

COORDINADOR: DR. PABLO LEZAMA DEL VALLE

DISCUSOR: DR. MELVIN ANTONIO MOISA MARTÍNEZ RIV MEDICINA CRÍTICA PEDIÁTRICA

PATÓLOGO: DR. STANISLAW WLADISLAW SADOWINSKI PINE

RADIÓLOGO: DRA. MARIANA SÁNCHEZ CURIEL LOYO

RESUMEN: DRA. ESTER CAROLINA LASCARI JIMÉNEZ

NOMBRE: M.O.A. SEXO: MASCULINO

EDAD: 16 AÑOS

PROCEDENCIA: CUAUTEPEC DE HINOJOSA, HIDALGO

F. NAC.: 24 ABRIL 1998

F. INGRESO: 01 MARZO 2015

F. EGRESO: 13 MARZO 2015

MOTIVO DE CONSULTA: Aumento de perímetro abdominal, saciedad postprandial temprana, cambios en el patrón de evacuación y pérdida de peso.

ANTECEDENTES HEREDOFAMILIARES: Madre de 36 años, casada, primaria completa, ama de casa, sin toxicomanías, sana. Padre de 42 años, casado, campesino, sano. Hermano de 6 años, sano. Abuela materna hipertensa. Abuela paterna diabética.

ANTECEDENTES NO PATOLÓGICOS: Originario y residente de Hidalgo, habita en casa propia, cuenta con agua y luz, fosa séptica, área rural; refiere convivencia con dos perros. **ALIMENTACIÓN.** Adecuada en cantidad y calidad. **DESARROLLO PSICOMOTOR.** Acorde a la edad, asiste a secundaria. **INMUNIZACIONES.** Completas.

ANTECEDENTES PERINATALES: Producto de embarazo normoevolutivo, sin control prenatal, obtenido por parto con asistencia de partera, se desconoce somatometría al nacimiento.

ANTECEDENTES PATOLÓGICOS: No relevantes para el padecimiento actual

PADECIMIENTO ACTUAL: Inicia aparentemente un mes previo a su ingreso con aumento del perímetro abdominal, pérdida de peso de 5 kg. Sin fiebre, 15 días de evolución con cambios en el patrón de evacuación alternando evacuaciones líquidas con escíbalos acompañado de tenesmo. Acude a Hospital de Tulancingo, Hidalgo donde se detecta masa abdominal y es referido a esta institución. Se ingresa a urgencias.

EXPLORACIÓN FÍSICA:

Peso	Talla	FC	FR	TA	Temp	PA
75 kg	186 cm	110/min	25/min	142/88 mmHg	36.8°C	99 cm

Paciente masculino con edad aparente igual a la cronológica, buen estado de hidratación y coloración tegumentos, cráneo normocéfalo, pupilas reactivas, narina izquierda con presencia de sonda nasogástrica a derivación con drenaje en pozos de café, cavidad oral sin alteraciones, faringe adecuada coloración, cuello cilíndrico con tráquea central, desplazable con pulsos carotídeos rítmicos y sincrónicos, tiroides no palpable sin adenomegalias, campos pulmonares con murmullo vesicular presente, sin fenómenos agregados, ruidos cardíacos rítmicos, de adecuada intensidad y frecuencia. Abdomen globoso, a la palpación no se alcanza a delimitar masa abdominal, a la percusión epigastrio timpánico, mesogastrio e hipogastrio con matidez, no doloroso, no se ausculta peristalsis. Región inguinal sin adenopatías, testículos dentro de saco escrotal sin edema. Extremidades íntegras, pulsos presentes, sin alteraciones, llenado capilar 2 seg, Glasgow 15.

01.Marzo.15 TAC Toraco abdomino pélvica: Tórax sin crecimientos ganglionares ni lesiones que sugieran metástasis, abdomen con asas intestinales desplazadas en sentido cefálico por tumoración que al parecer involucra colon. Hígado y Riñones con múltiples lesiones hipodensas en parénquima. Pasa a terapia intermedia. **ONCOLOGÍA PRIMERA VEZ** con base en sintomatología y TAC se consideran posibilidades diagnosticas de linfoma o tumor del estroma gastrointestinal. Se sugiere biopsia. **NEFROLOGÍA PRIMERA VEZ,** paciente con tendencia a la hipertensión, podría tratarse de hipertensión renovascular secundaria a compresión extrínseca o asociada a daño renal intrínseco secundario a infiltración. Presenta elevación de creatinina de 1.9 con TFG 64 ml/min con KDOQI 3 probablemente secundaria a lesión post-renal, presenta también elevación de ácido úrico 14.3 md/dl, se descarta lisis tumoral por encontrarse con resto de metabólicos en la normalidad. Se sugiere restricción de líquidos a 400

mlm2scdía, ajuste de medicamentos a tasa de filtración renal, inicio de alopurinol y USG doppler renal. Presenta oliguria, se administran 2 dosis de furosemide

02.Marzo.15: Se administra furosemide por hipervolemia, **VALORACIÓN UTIP** paciente con datos de congestión pulmonar, se sugiere inicio de BIPAP. **CIRUGÍA:** Se realiza laparotomía con toma de biopsia incisional, más colocación de catéter subclavio para hemodiálisis tipo Niágara. Hallazgos: Tumoración violácea multilobulada, consistencia renitente, friable, líquido de ascitis citrino, aproximadamente 4 litros. **HEMODIÁLISIS:** Sesión de 1:30 horas.

LABORATORIOS:

Hb	Hcto	Leucocitos	Neutrófilos	Linfocitos	Bandas	Eosinófilos	Monocitos	Plaquetas
10.8 g/dl	33.2 %	14,200/mm ³	88 %	4%	2%	0%	1%	438,000/mm ³

Na	K	Cl	Ca	P	Mg	AU	Urea	Cr
137 mmol/L	3.7 mmol/L	98 mmol/L	8.8 mg/dL	3.4 mg/dL	2.1 mg/dl	16.7 mg/dl	19mg/dl	2.7 mg/dl

BT	BI	BD	DHL	FA	Trig	Col	NAU	CrU
0.43 mg/dl	0.28 mg/dl	0.15 mg/dl	1532 U/l	272 U/l	96 mg/dl	108 mg/dl	38.8 mmol/24hrs	10.3 mg/dl

03.Marzo.15 USG ABDOMINAL Y DOPPLER RENAL: Ambas arterias renales permeables, con índice de resistencia normal, múltiples lesiones metastásicas en hígado, líquido libre en espacio de Morrison. **ONCOLOGÍA:** AMO Y LCR negativos para infiltración. **HEMODIÁLISIS:** 2 horas.

04.Marzo.15 NEFROLOGÍA: Mejoría de la función renal, sin contraindicación para inicio de tratamiento oncológico. **PATOLOGÍA:** Reporte de tumor neuroectodérmico. **MANEJO:** Se inician soluciones de hiperhidratación y quimioterapia con vincristina, ciclofosfamida, adriamicina, cardioxane.

05.Marzo.15 CARDIOLOGÍA: Corazón sano. **ONCOLOGÍA:** Se difiere inicio de ciclofosfamida por presentar gasto urinario bajo a pesar de soluciones de hiperhidratación, así como hematuria.

EGO pH	Cetonas	Proteínas	Sangre	Leuc	Eritro	Leu
5.0	50 mg/dl	25 mg/dl	250 Eri/ul	25 Leu/ul	48-50 pc	1-2 pc

06.Marzo.15 ONCOLOGÍA: Persiste gasto urinario bajo a pesar de soluciones de hiperhidratación, se sugiere incremento de soluciones a 3500 ml/m2sc. **NEFROLOGÍA:** No se recomienda aumento de líquidos por incrementar la necesidad de hemodiálisis.

ALFAFETOPROTEÍNA	BETA GONADOTROFINA	ANTÍGENO CARINOEMBRIONARIO
3.49 ng/ml	< 1.20 mU/dl	16.53

10.Marzo.15 CIRUGÍA: Por dehiscencia de herida quirúrgica pasa a quirófano; se realiza plastia de pared más empaquetamiento. Hallazgos: Defecto de pared de 4 cm, tumor muy friable, sangra con facilidad. Se transfunde durante procedimiento 529, ml de concentrado eritrocitario.

12.Marzo.15: Se maneja con micronebulizaciones con salbutamol por hiperkalemia. Se disminuyen soluciones de base a 1000 ml/m2sc. Se transfunden 7u de plaquetas. **NEFROLOGÍA:** Paciente con datos de deshidratación, densidad urinaria de 1020 con índices renales que indican falla prerrenal por lo que se sugiere incremento de soluciones a 1800 ml/m2sc

Na	K	Cl	Ca	P	BUN	Cr
134 mEq/L	6.0 mEq/L	101 mEq/L	7.2 mg/dL	5.5 mg/dL	44 mg/dl	4.3 mg/dl

13.Marzo.15 08:20 hrs: Presenta datos de insuficiencia respiratoria la cual condiciona paro cardiorrespiratorio, requirió tres ciclos de reanimación con dos dosis de adrenalina, se intuba durante la reanimación. En estado post paro presenta llenado capilar de 4 seg, extremidades frías, pulsos periféricos no palpables, se inicia infusión de adrenalina, milrinona y norepinefrina, presenta hiperkalemia, acidosis metabólica e hiperlactatemia y neutropenia secundaria a quimioterapia, se inicia manejo con meropenem y vancomicina, se transfunden 7u de plaquetas.

pH	pO2	pCO2	HCO3	Sat O2	Lact
7.076	155 mmHg	34.5 mmHg	9.7 mmol/L	99%	9.8 mmol/L

Hb	Hcto	Leucocitos	Neutrófilos	Linfocitos	Monocitos	Plaquetas
6.3 g/dl	19.6 %	100	43 %	54 %	2.2%	3,000

Na	K	Cl	Ca	P	BUN	Cr	Prot	Alb
142 mEq/L	4.8 mEq/L	107 mEq/L	8.0 mg/dL	8.9 mg/dL	60 mg/dl	2.8 mg/dl	4.5 g/dl	1.2 g/dl
BT	BI	BD	TGO	TGP	DHL	TP	TTP	INR
2.54 mg/dl	0.38 mg/dl	2.16 mg/dl	43 U/l	109 U/l	676 U/l	22.4 seg.	40.8 seg.	1.92

PCR	PCT
17.2 mg/dl	199.7 ng/ml

INGRESO A TERAPIA INTENSIVA. INFECTOLOGÍA: Paciente con datos de choque séptico, se deja cobertura para gérmenes gram negativos nosocomiales y cocos gram positivos meticilino resistentes con carbapenémico y glucopéptido. **ONCOLOGÍA:** Paciente con mal pronóstico por tamaño tumoral, metástasis en hígado y estado post paro; de resolverse cuadro de choque actual, se iniciará segundo ciclo de quimioterapia con vincristina, ciclofosfamida y adriamicina. **TERAPIA INTENSIVA 15:20 hrs:** Presenta segundo paro cardiorrespiratorio de 4 minutos que responde a maniobras de reanimación, presenta distensión abdominal, aumento de la restricción ventilatoria con parámetros de ventilación altos, acidosis metabólica e hiperlactatemia, anuria, se identifica necesidad de descompresión abdominal. **NEFROLOGÍA:** Paciente con sobrecarga hídrica, acidosis metabólica, se sugiere terapia de sustitución renal, se sugiere manejo con hemodiálisis convencional, la cual no se inicio por inestabilidad hemodinámica. **CARDIOLOGÍA:** Paciente con adecuada función ventricular, hipertensión pulmonar, datos de hipervolemia. **OTORRINOLARINGOLOGÍA:** Se valora por probable epistaxis posterior, presenta sangrado activo por cavidad oral, abundantes coágulos en ambas fosas nasales, sin embargo, sin evidencia de sangrado a nivel anterior o posterior, sin descarga retrorinal, se dejan gasas para empaquetamiento, se sugiere endoscopia para valorar origen de sangrado en tubo digestivo alto. **CIRUGÍA 14:00 hrs:** Colocación de catéter Tenckhoff para drenaje, hallazgo de sangrado antiguo, herrumbroso, 30 ml.

CITOQUÍMICO DE LÍQUIDO PERITONEAL:

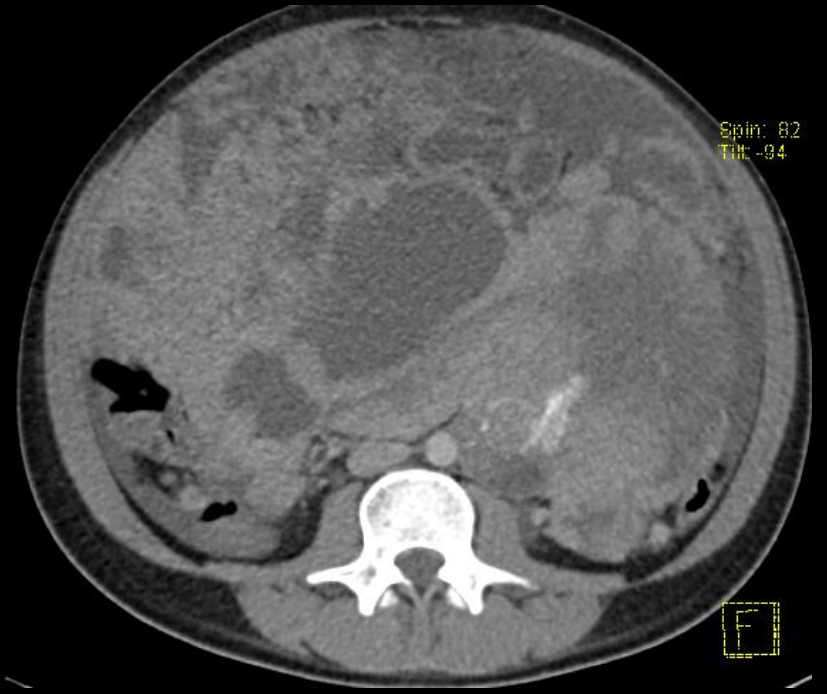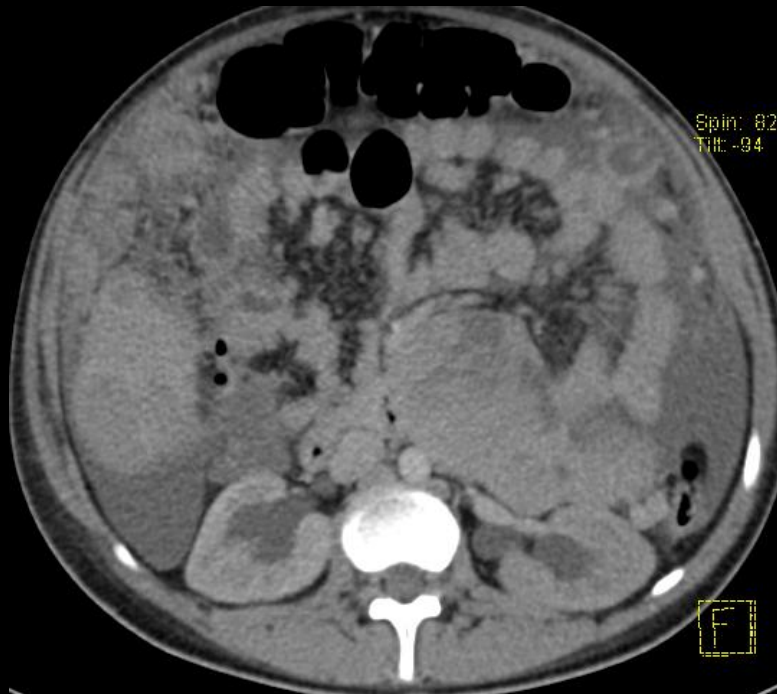
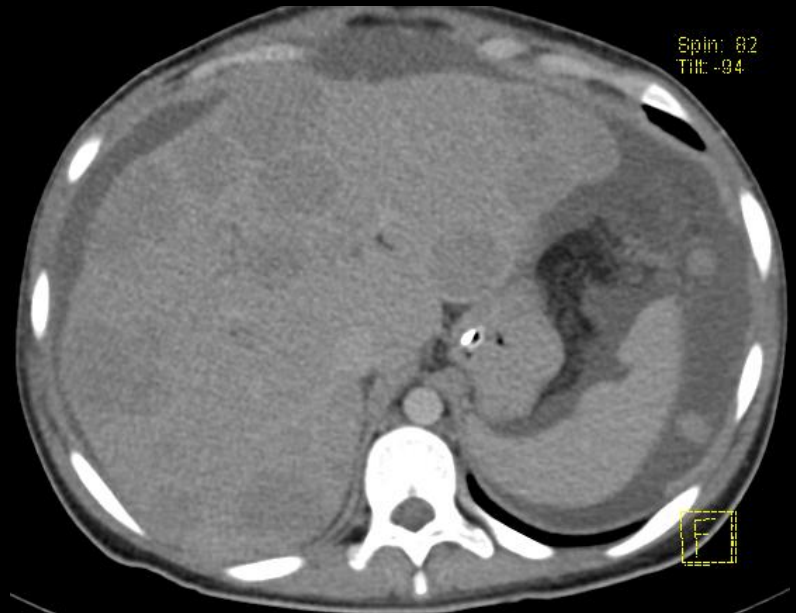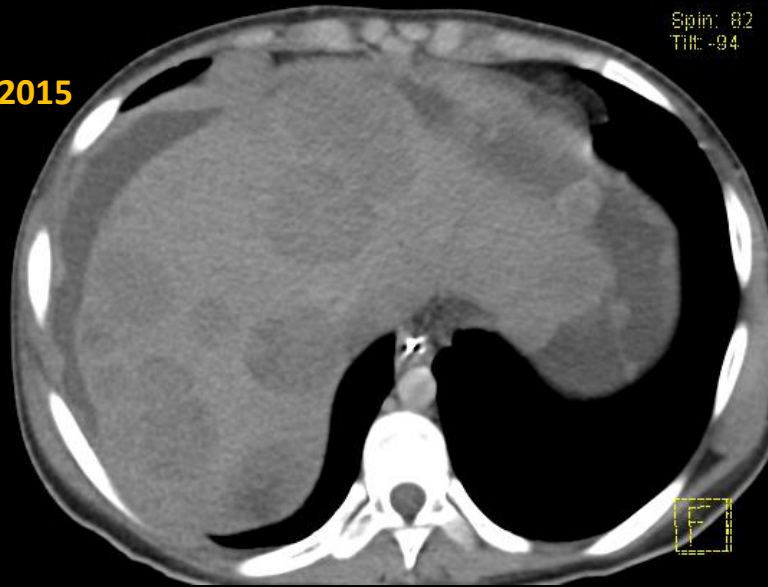
Aspecto	Película	Proteínas	Glucosa	Eritrocitos
Hemático	Positivo	168 mg/dl	5 mg/dL	1267/mm ³

TINCIÓN DE GRAM: Bacilos Gram negativos

17:00 hrs: Paciente con taquicardia, necesidad de apoyo aminérgico, disminución de gasto urinario, datos de mala perfusión con datos de síndrome compartimental abdominal. **20:45 hrs:** Se decide colocación de bolsa de laparotomía tipo Bogotá. Hallazgos: Líquido hemático antiguo aproximadamente 150 ml, se observa tumoración de bordes irregulares indurado. Al iniciar el cierre el paciente presenta paro cardiorrespiratorio, se dan maniobras de reanimación sin respuesta. Se procede a cierre de pared abdominal una vez fallecido.

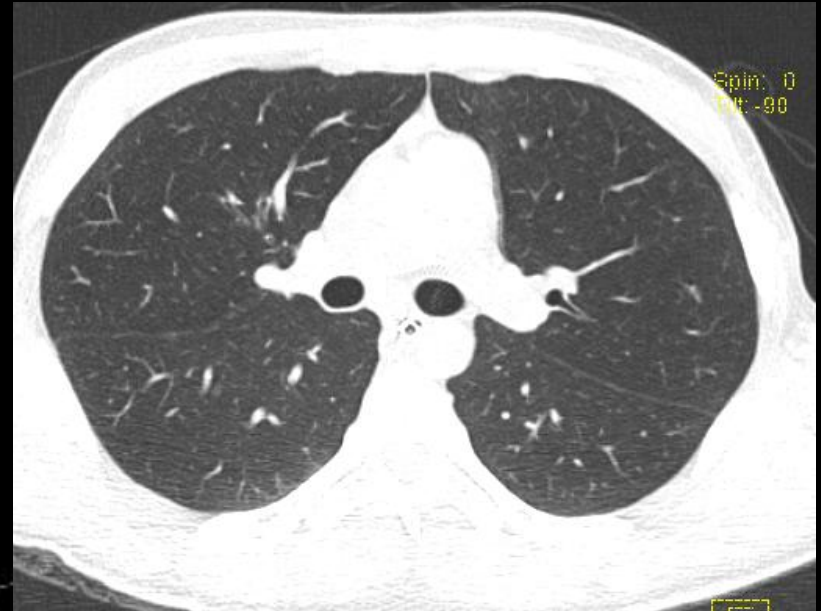
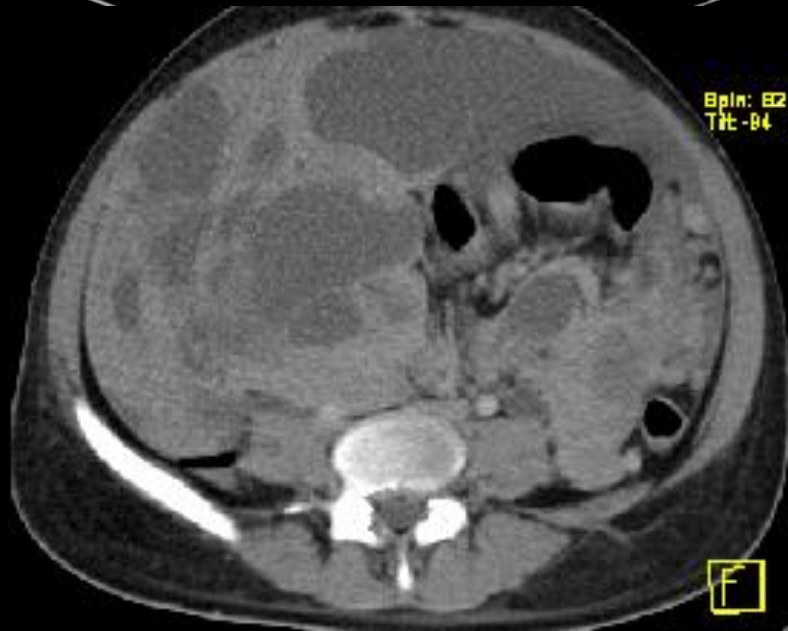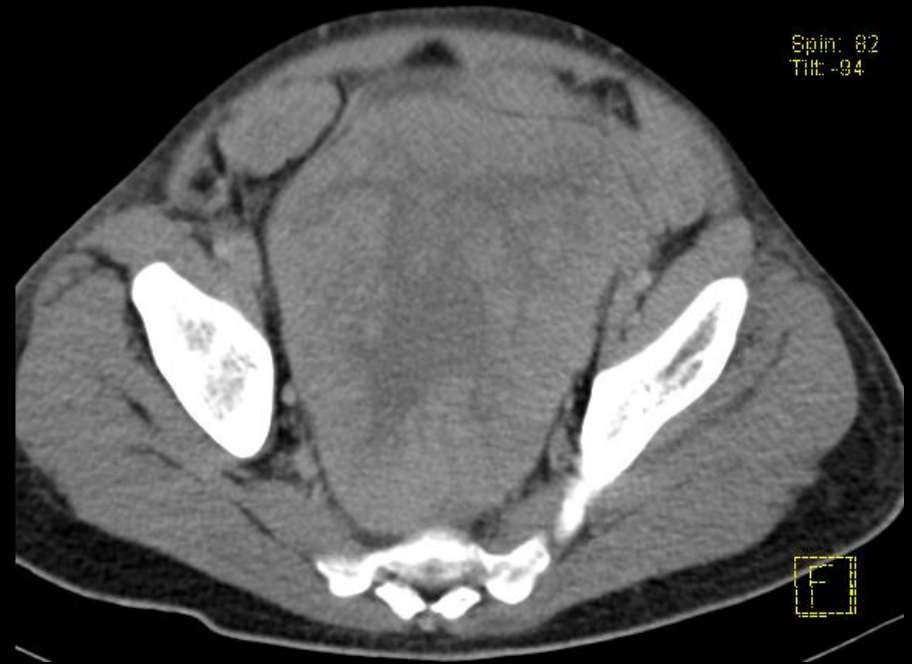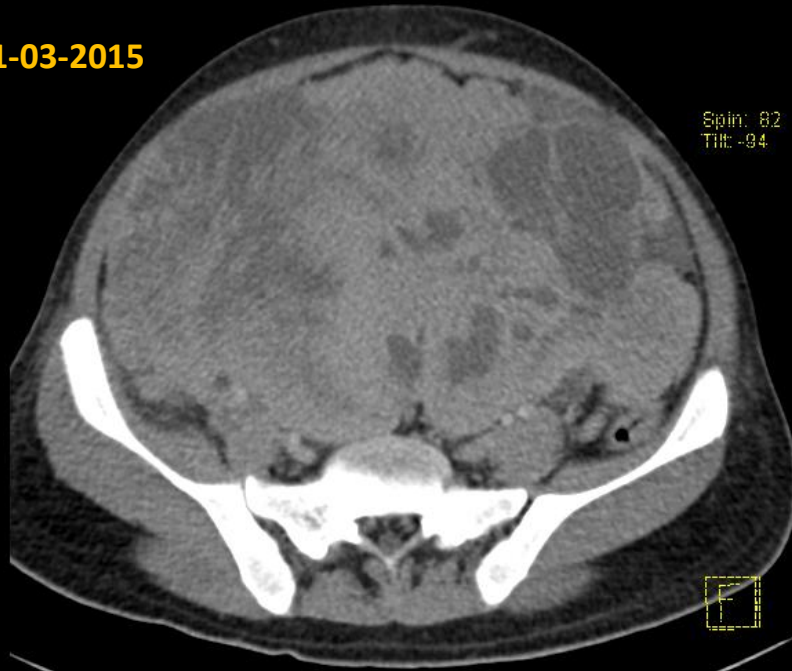


01-03-2015



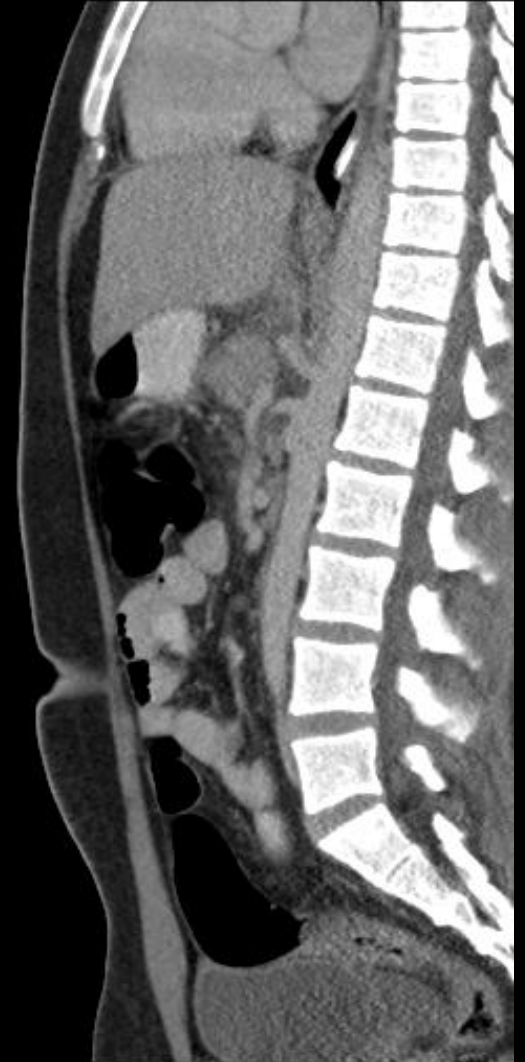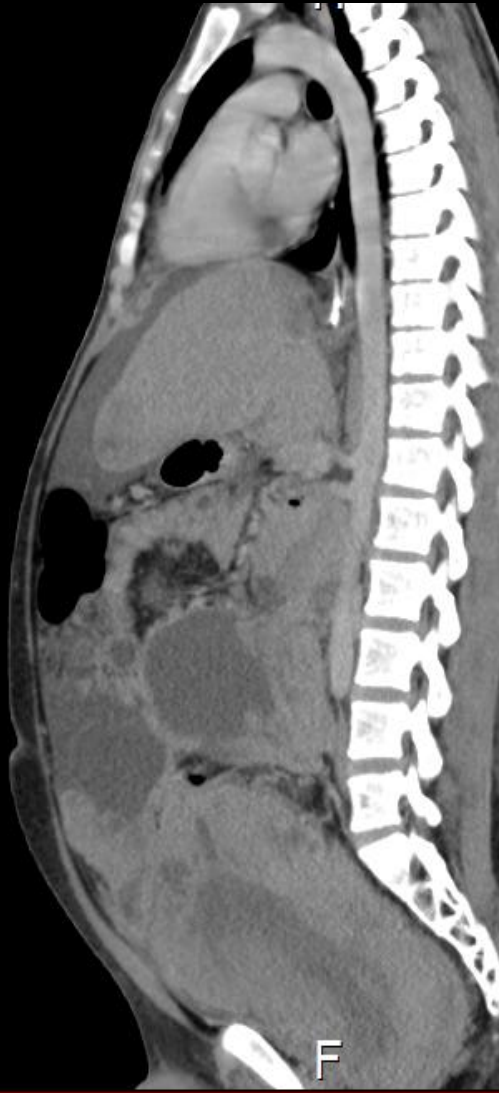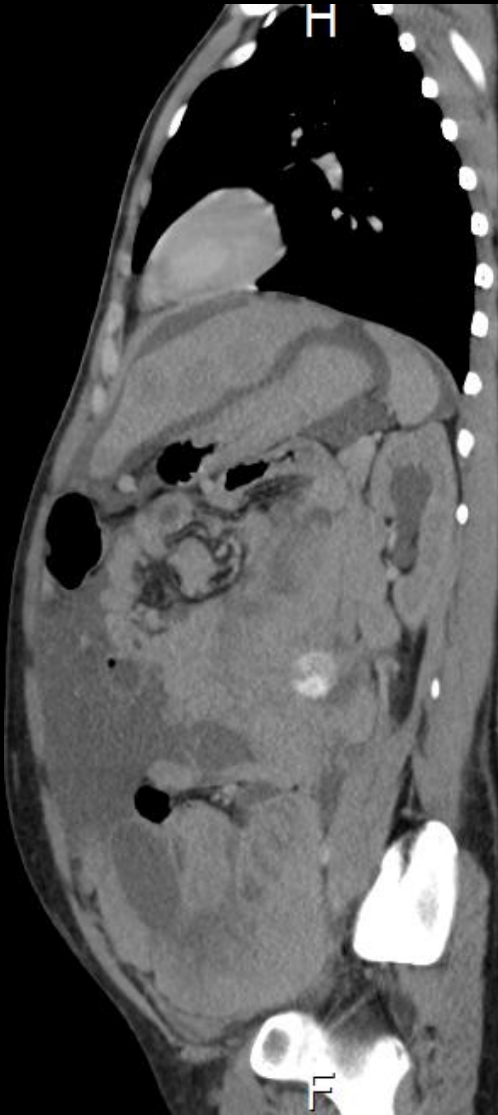


01-03-2015



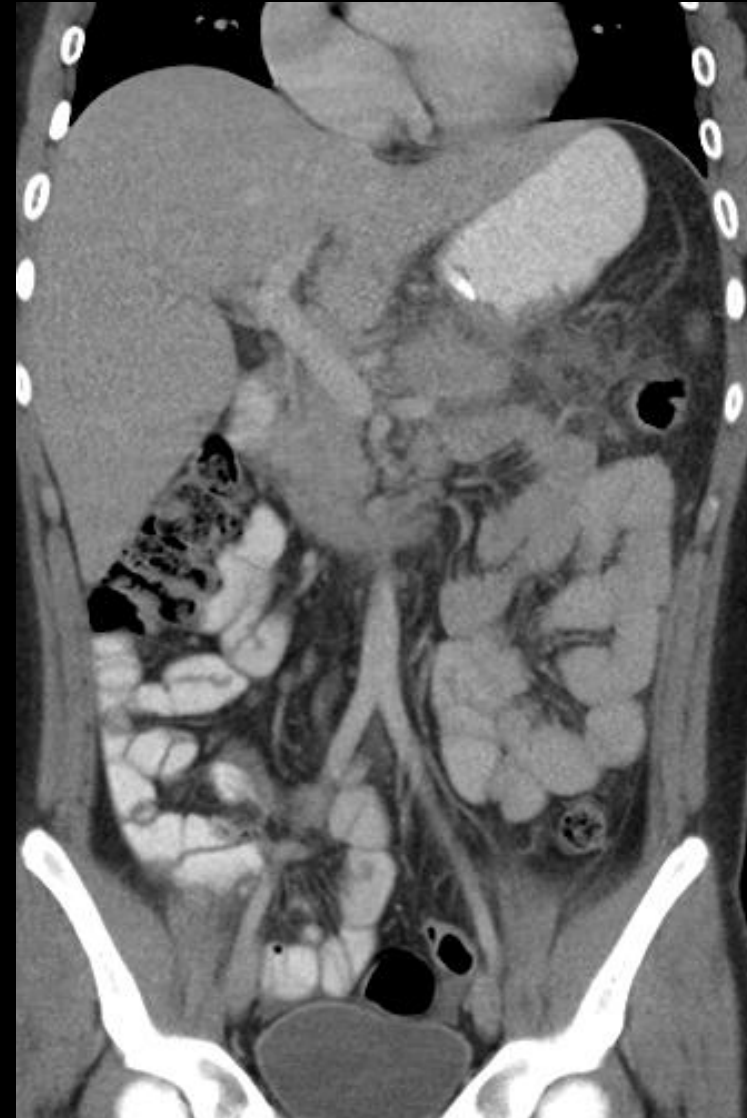
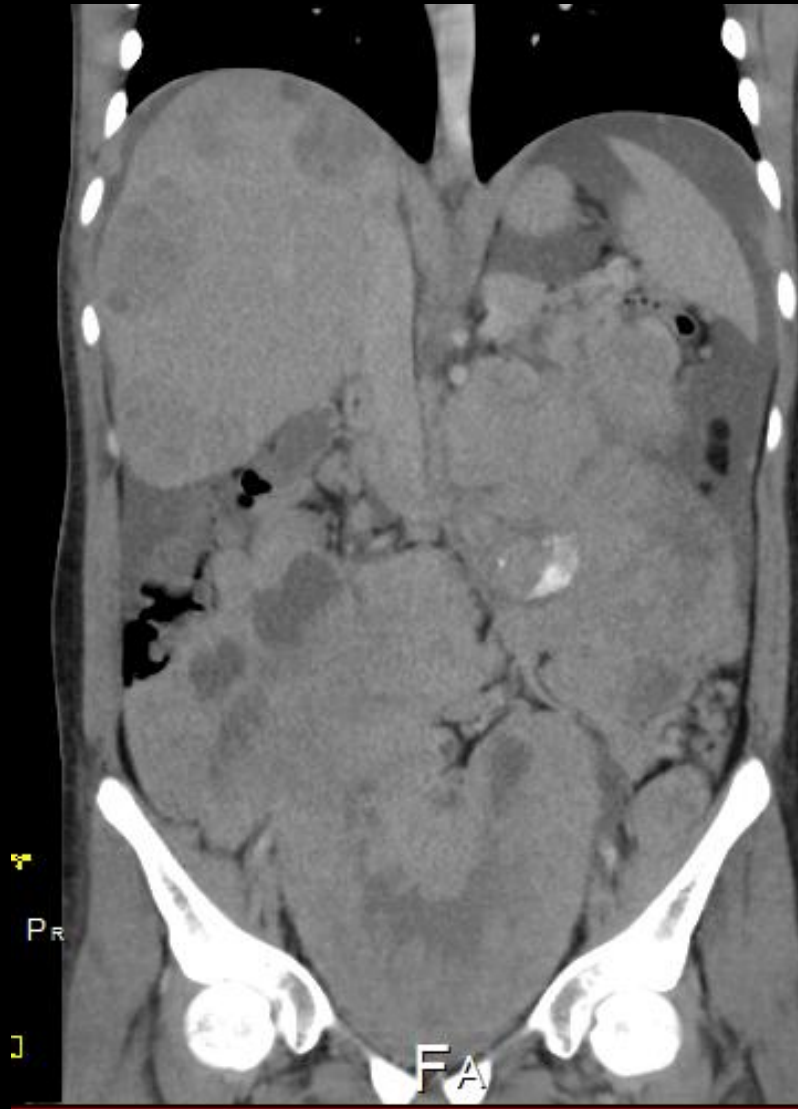
01-03-2015



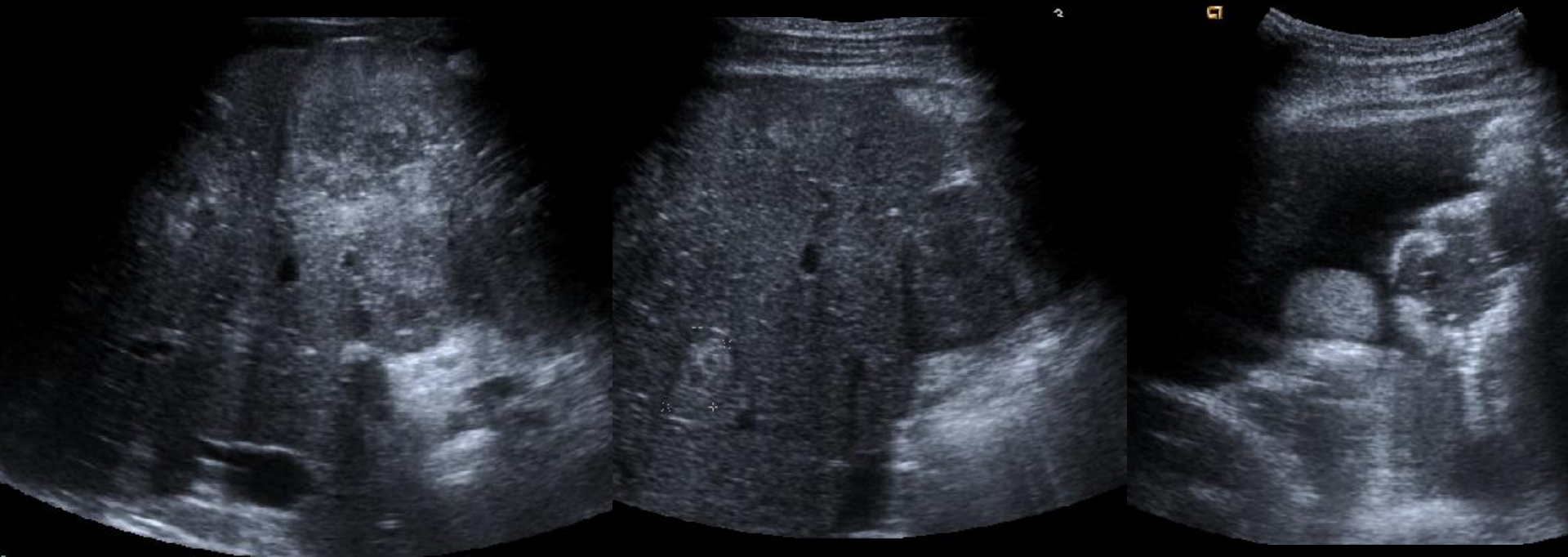


01-03-2015



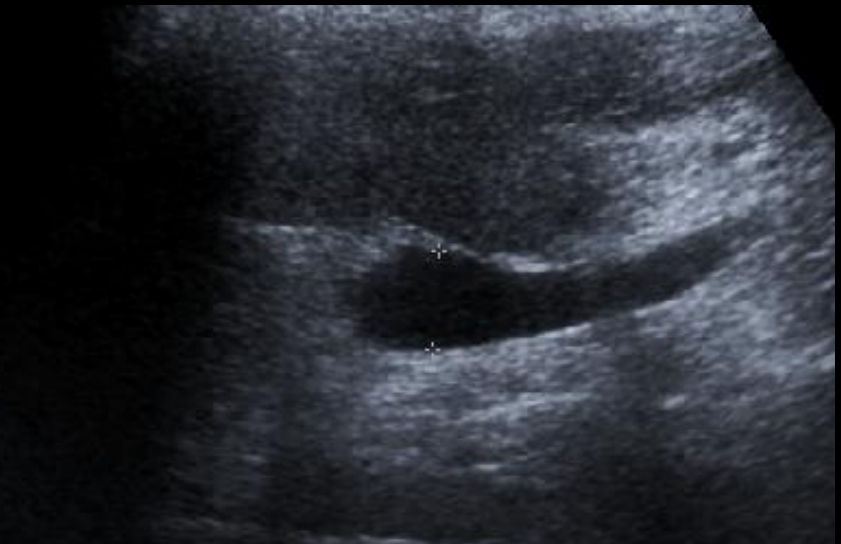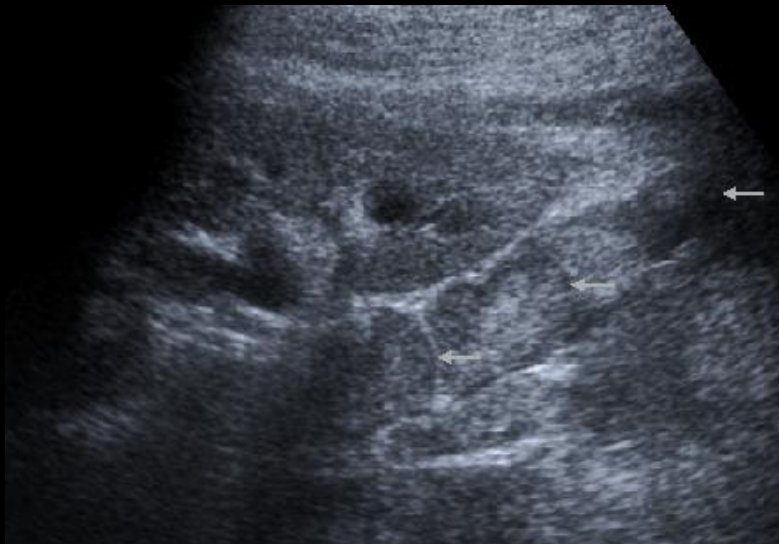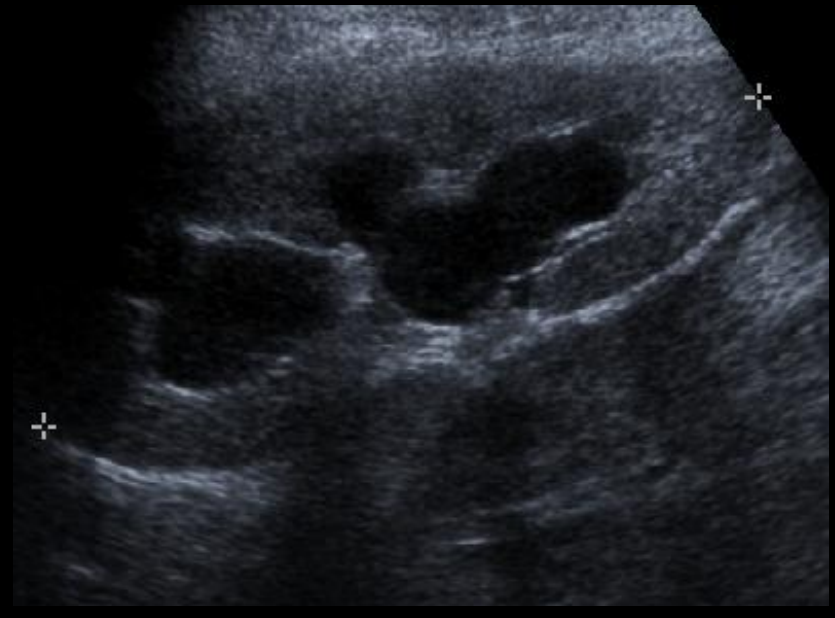
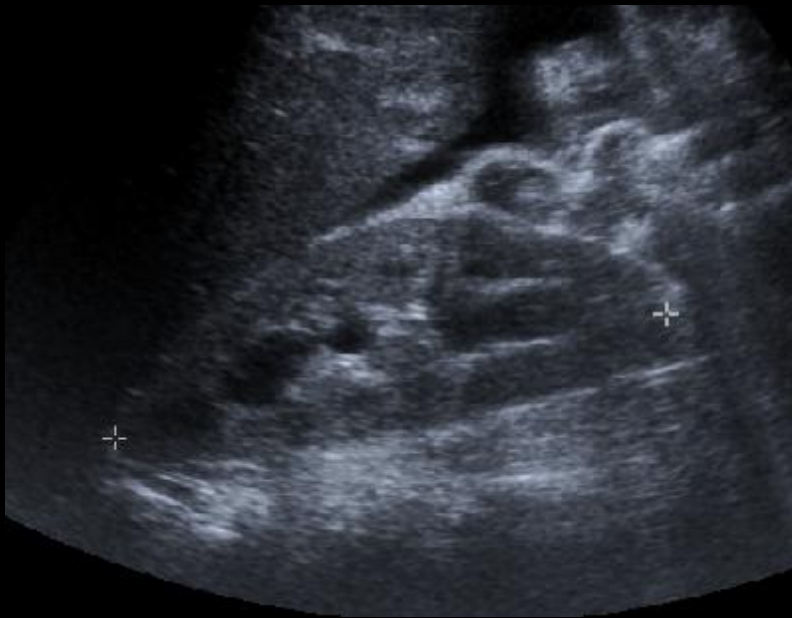


US 03-03-2015



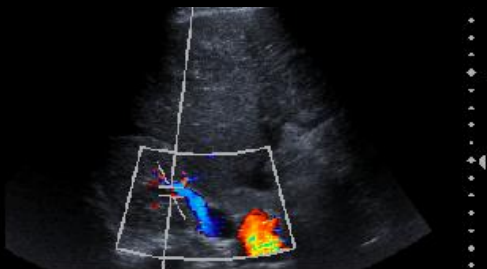


US 03-03-2015

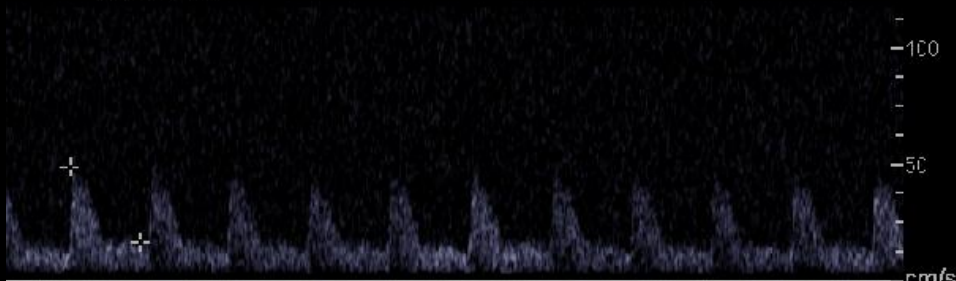




U. 2.3

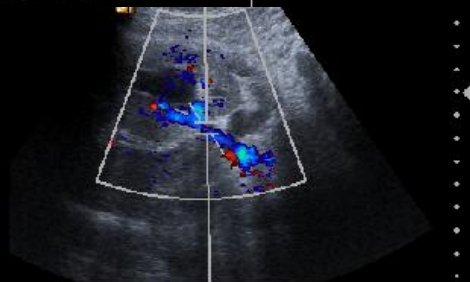


118mm 34°

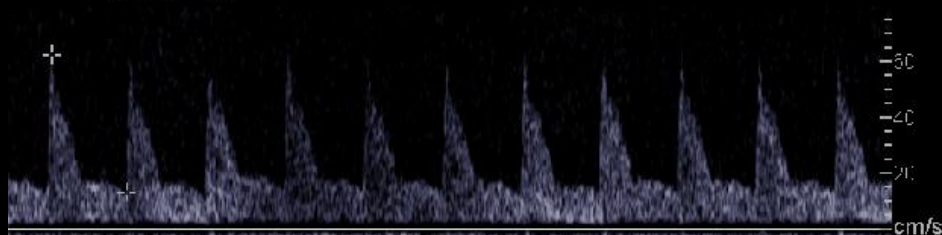


RIÑÓN DER 'ARTERIA' HILIO

ITO: 3.4



56mm 34°



RIÑÓN IZQUIERDO ARTERIA HILIO_

CH6-2 / Abdomen
 2D
 THI / 2,50 MHz
 12 dB / CD 65
 C
 VEL / 3,1 MHz
 2 dB / Flujo Gen
 PRF 1220 / F 2
 D
 OP / 2,5 MHz
 70 dB / CD 55
 PRF 3906 / F 117

+IR=0,66
 S/D=2,91
 SM=49,5 cm/s
 FD=17,0 cm/s

SIEMENS
 CH6-2 / Abdomen
 2D
 THI / 2,50 MHz
 12 dB / CD 65
 C
 VEL / 3,1 MHz
 2 dB / Flujo Gen
 PRF 1220 / F 2
 D
 OP / 2,5 MHz
 70 dB / CD 55
 PRF 3125 / F 94

+IR=0,78
 S/D=4,63
 SM=62,9 cm/s
 FD=13,6 cm/s



02-03-2015

13-03-2015

