



## SESIÓN CLINICOPATOLÓGICA A-2016-04

Miércoles 26 de abril de 2017

**COORDINADOR: DRA. IO DAIELA CASTILLO MARTÍNEZ**  
**DISCUSOR: DRA. ANDREA CAROLINA SALDIVAR SANTILLÁN RIII PEDIATRÍA**  
**PATÓLOGO: DR. CARLOS ALBERTO SERRANO BELLO**  
**RADIÓLOGO: DRA. PILAR DÍES SUÁREZ**  
**RESUMEN: DR. ALFREDO PORRAS GARCÍA RIII PEDIATRÍA**

**NOMBRE: M.B.R. SEXO: FEMENINO**  
**PROCEDENCIA: ESTADO DE MÉXICO**  
**INGRESO (QT CORTA ESTANCIA): 14.12.15**

**EDAD: 8 MESES**  
**F. NAC.: 06.04.15**  
**EGRESO: 24.01.16**

**MOTIVO DE CONSULTA:** Ingresó programada para administración de quimioterapia.

**ANTECEDENTES HEREDOFAMILIARES:** Madre de 16 años, casada, escolaridad secundaria, ama de casa, sana. Padre de 20 años, secundaria incompleta, ayudante de albañil, alcoholismo ocasional, sano. Hermano de 1 año, aparentemente sano. Resto de antecedentes interrogados y negados.

**ANTECEDENTES NO PATOLÓGICOS:** Originaria y residente del Estado de México, habitan en casa prestada, con todos los servicios, viven 4 personas en una habitación, negó convivencia con animales. Baño y cambio de ropa diario. **Inmunizaciones:** Una dosis de BCG, hepatitis B y rotavirus. **Alimentación:** Seno materno y fórmula de inicio complementaria. **Desarrollo Psicomotor:** Fija mirada, sin sostén cefálico.

**ANTECEDENTES PERINATALES Y PATOLÓGICOS:** Producto de gesta 2, 8 consultas prenatales, ingesta de hierro y ácido fólico, infección de vías urinarias en el segundo trimestre con tratamiento no especificado. Producto de término, cesárea por periodo intergenésico corto, peso 2,900 g, talla 50 cm, APGAR 8/9, egresó binomio a las 48 horas sin complicaciones.

**13.06.15:** Conocida HIM a los 2 meses de edad, refirió distensión abdominal a los 20 días de vida, fiebre y palidez progresiva, además de hepatomegalia y esplenomegalia 4 cm debajo de borde costal. BH: Hb 6g/dl, Hto 25.9%, leucocitos 487,900/L, neutrófilos 1%, blastos 95%, plaquetas 26,000/L, ácido úrico 13 mg/dl, creatinina 0.6 mg/dl, BUN 18 mg/dl, DHL 1,152 U/L, P 5mg/dl, K 4.1 mmol/L, Ca 6.4 mg/dl, albúmina 3.2 g/dl. Ingresó a UTIP. AMO 95%, blastos linfoides L1. Inmunofenotipo: CD19 48%, CD79a 98%, CD10 1%, panel de translocaciones positivo t(11;19). No se realizó punción lumbar por cuenta leucocitaria y trombocitopenia. Se indicó esteroide, alopurinol, soluciones de hiperhidratación, transfusiones de CP y CE. Por persistencia de hiperleucocitosis se realizó exanguinotransfusión por no ser candidata a leucoféresis. ECO: FEVI 64%, FA 34%.

**19.06.15:** Respuesta a ventana esteroidea, día 8: Leucocitos 69,400/L, 83% blastos. LCR negativo a infiltración. Se indicó inducción a la remisión con vincristina 2 mgm2scd (20 junio) y 0.05 mgkgd (27 junio, 4 y 11 julio), daunorrubicina 25 mgm2scd (20 y 27 de junio), L-Asparaginasa 10,000 Um2scd (22, 24, 26, 29 junio, 1, 3, 6, 8 y 10 julio) y dexametasona 6 mgm2scd por 21 días.

**26.06.15:** Egresó a domicilio.

**03.07.15:** Día 14. AMO hipocelular+++ , linfocitos 83%, blastos 2%, LCR negativo a infiltración.

**10.07.15:** Día 21. AMO diluido. LCR negativo a infiltración.

**14 al 21.07.15:** Ingresó por neutropenia y fiebre, evacuaciones disminuidas de consistencia, fisura anal y dermatitis del pañal. Recibió cefepime y amikacina además de tratamiento tópico. Hepatomegalia de 5-5-4 cm. Hb 7.4, Hto 21.7, leucocitos 1,000, neutrófilos 6%, linfocitos 86%, plaquetas 44,000.

**31.07.15:** AMO normocelular, 4.5% de blastos, LCR hemorrágico.

**02 al 13.08.15:** Ingresó por fiebre, se diagnosticó sepsis nosocomial tratada con cefepime. Hb 9.9, leucocitos 21,500, neutrófilos 87%, linfocitos 7%, plaquetas 465,000. Hepatomegalia 5-4-4cm. **12.08.15:** Colocación de catéter puerto. Primera Intensificación: Etopósido 300 mgm2scd y citarabina 300 mgm2scd.

**13 al 21.08.15:** Ingresó por fiebre. Con diagnóstico de sepsis nosocomial tratada con meropenem y amikacina. **20.08.15:** Segunda intensificación.

**27.08.15:** Tercera Intensificación.

**05.09.15:** Quimioterapia corta estancia. Ingresó para primera consolidación (ADMTX 5gr). Hb 10 g/dl, Hto 31%, leucocitos 123,000/L, neutrófilos 6%, blastos 90%, plaquetas 377,000/L, ácido úrico 7.5 mg/dl, creatinina 0.3 mg/dl, BUN 4 mg/dl, DHL 828 U/L, P 4.2 mg/dl, K 3.9 mmol/L, Ca 9.1 mg/dl. Se iniciaron soluciones de hiperhidratación y alopurinol, con datos de dificultad respiratoria, saturación 85%, Rx infiltrado bilateral. **UTIP:** Sin criterios de ingreso a terapia intensiva.

**07.09.15:** AMO 89% blastos, inmunofenotipo pre-B, t(11;19) positiva. LCR negativo a infiltración.

**10.09.15:** Inició protocolo INTERFANT-06 al 65%.

**18.09.15:** AMO hipocelular, linfocitos 68% blastos 4%, LCR negativo a infiltración.

**20.09.15:** Se suspendió quimioterapia por dolor abdominal y fiebre, probable colitis neutropénica. Se inició cefepime y amikacina.

**25.09.15:** LCR negativo a infiltración, AMO hipocelular +++, linfocitos 85%, blastos 2%.

**02.10.15:** Reinició quimioterapia y completó inducción el **13.10.15**. Alta hospitalaria.

**16.10.15:** AMO hipocelular +, 1%blastos. LCR negativo.

**29.10 al 28.11.15:** Recibió protocolo INTERFANT-06 IB al 75%, hospitalizada debido a poca tolerancia a la quimioterapia.

**10.11.15:** Valoración por servicio de Trasplantes de Células Progenitoras Hematopoyéticas, se solicitaron estudios de histocompatibilidad.

#### PADECIMIENTO ACTUAL 14.12.15:

Ingresó para recibir protocolo INTERFANT-06 MARMA al 75%.

#### EXPLORACIÓN FÍSICA

Peso	Talla	FC	FR	TA	Temp	Llen cap	Sat O2
5.8 kgs	60 cm	110 lpm	20 rpm	90/62 mmhg	36°C	2 seg	94%

Lactante femenina de edad aparente menor a la cronológica, buena coloración e hidratación de piel y mucosas, pupilas reactivas, fosas nasales permeables, faringe normocrómica. Conductos auditivos permeables. No adenopatías cervicales. Ruidos cardiacos rítmicos y de buena intensidad, con soplo sistólico grado II/IV en 2EIC. Campos pulmonares con adecuada entrada y salida de aire, sin agregados. Abdomen blando, depresible, no megalias, con peristaltismo presente. Región inguinal sin adenopatías. Genitales femeninos, sin alteraciones. Extremidades simétricas, pulsos distales de adecuada intensidad, alerta, reactiva, neurológicamente íntegra.

#### LABORATORIO:

HB	HTO	Leu	Neu	Linf	Blastos	Plaq	Ác úrico	Glucosa	BUN	Cr
10.4 g/dl	32.8 %	83,100 /L	20%	5%	75%	580,000 /L	5.8 mg/dl	101 mg/dl	12 mg/dl	0.3 mg/dl

BT	BD	Alb	AST	ALT	Na	K	Cl	Ca	P	DHL
0.23 mg/dl	0.06 g/dl	4.3g/dL	56U/L	52 U/L	138 mmol/L	4.1 mmol/L	104 mmol/L	10.4 g/dl	5.8 mg/dl	1,294 U/L

Se inició manejo con hiperhidratación y alopurinol.

**16.12.15:** Se documentó recaída a médula ósea y LCR positivo para infiltración neoplásica. Se indicó protocolo MRC-10 al 50%.

**21 y 23.12.15:** Aplicación de quimioterapia IT. LCR negativo a blastos.

**24.12.15 INFECTOLOGÍA:** Dos picos febriles de 39.5°C con neutropenia grave, sin foco infeccioso aparente. Tratada con cefepime y amikacina.

**26.12.15:** Vómito de contenido gastrobiliar y dolor abdominal, aumento de gasto fecal y radiografía con mala distribución de aire. Se dejó en ayuno con sonda nasogástrica.

**27.12.15 UTIP (Valoración):** Intubación orotraqueal y apoyo aminérgico. Se cambió antibiótico a meropenem y vancomicina.

HB	HTO	Leu	Neu	Linf	Mon	Plaq	pH	PCO2	HCO3	Lact
8.9 g/dl	26.9 %	200 /L	23%	51%	10%	26,000 /L	7.19	26 mmHg	9.8 mmol/L	2.4 mmol/L

**CIRUGÍA GENERAL:** Paciente con choque séptico y sospecha de colitis neutropénica, persistió con acidosis. Abdomen globoso por ascitis, PA 4 cm más que el basal. Se realizó paracentesis diagnóstica y terapéutica: tinción de Gram negativa, película +, proteínas 1.9 g/dl, glucosa 210 mg/dl, leucocitos 6 mm<sup>3</sup>,

eritrocitos 8 mm<sup>3</sup>. Presentó desequilibrio hidroelectrolítico (hipokalemia, hipocalcemia, hiperglicemias) además de coagulopatía.

**28.12.15 CIRUGÍA ONCOLÓGICA 19:45 horas:** Paciente con deterioro hemodinámico y distensión abdominal, requiere de mejoría clínica y estabilidad por Terapia Intensiva. **20:50 horas:** Hemodinámicamente inestable a pesar de dobutamina, adrenalina y norepinefrina, datos de bajo gasto y acidosis metabólica persistente, incremento del perímetro abdominal de 8 cm y drenaje biliar por SNG.

**29.12.15 1:40 horas:** Se realizó laparotomía exploradora, resección intestinal, ileostomía de 2 bocas y colocación de bolsa de Bogotá. Hallazgos: Edema generalizado de asas intestinales con áreas de isquemia con algunos parches necróticos de aproximadamente 40 cm de longitud a 110 cm del ángulo de Treitz. **Ingresó a UTIP 5:00 horas:** Datos de falla multiorgánica, falla renal intrínseca, transaminasas elevadas y coagulación intravascular diseminada. **INFECTOLOGÍA:** Se suspendió vancomicina por aislamiento en HP, urocultivo y secreción bronquial de *K. pneumoniae* BLEE+.

**03.01.16 INFECTOLOGÍA:** Se inició anfotericina B de complejos lipídicos por sospecha de infección fúngica invasiva. **CIRUGÍA ONCOLÓGICA:** Se realizó cierre de pared abdominal y remodelación de estoma distal con hallazgo de zona de necrosis; cierre con puntos de contención, sin tensión en la pared abdominal.

#### BIOMETRÍA HEMÁTICA:

Hb	Hto	Leu	Neu	Pla
8 g/dl	23.4%	800 /L	35%	20,000 /L

**05.01.16 INFECTOLOGÍA:** Persistencia de picos febriles, infección de herida quirúrgica, se agregó vancomicina.

**06 al 07.01.16 UTIP:** se suspendió apoyo aminérgico, sin bajo gasto, se extubó de forma electiva, ventilación mecánica no invasiva, con requerimientos transfusionales de PG y CP.

**10.01.16 CIRUGÍA ONCOLÓGICA:** Sangrado profuso por estoma proximal de ileostomía por lo que se realizó remodelación, hallazgo 5 cm de necrosis. **ONCOLOGÍA:** AMO hipocelular +++ con 1% de blastos. Egresó de quirófano con ventilación mecánica invasiva, con parámetros elevados del ventilador.

**11 al 17.01.16 TERAPIA INTENSIVA:** Hipotensión, taquicardia y llenado capilar retardado con necesidad de reposición hídrica y manejo aminérgico por 6 horas. Persistencia de fiebre, se inició ciprofloxacina. Presentó sangrado abundante por ileostomía y penrose, se transfundió PG y CP. **CIRUGÍA ONCOLÓGICA:** Sugirió continuar con manejo médico.

**16.01.16:** Se extubó de forma programada, sin amins, herida quirúrgica eritematosa, PA 46 cm, gasto de ileostomía 220 ml líquido fecaloide, penrose 1 ml, sangrado en posos de café por SNG, con picos febriles, tratamiento con meropenem, vancomicina, ciprofloxacina y anfotericina B. Infección de herida quirúrgica, se reintubó, datos de choque séptico.

**17.01.16 CIRUGÍA ONCOLÓGICA:** Sangrado por ileostomía, herida quirúrgica edematosa y eritematosa. Se solicitó Rx de abdomen de pie y tangencial, vigilancia estrecha.

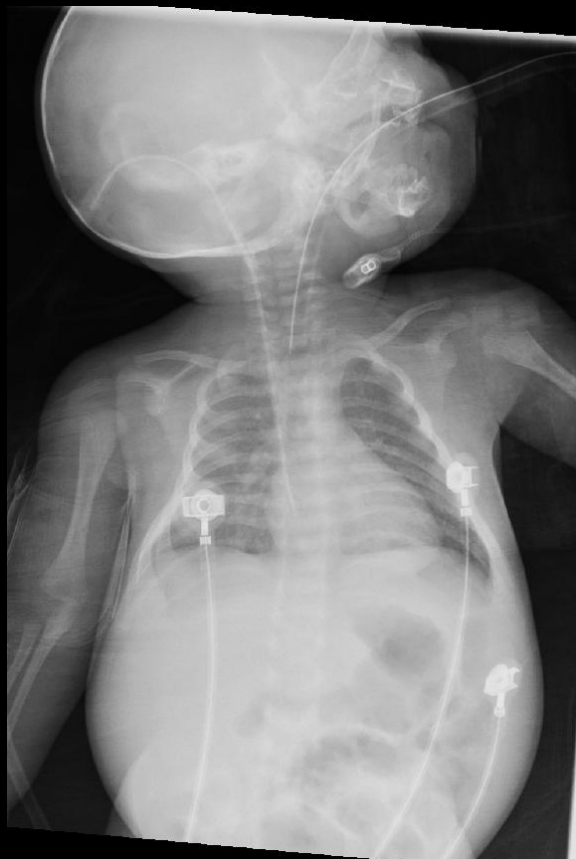**18.01.16 UTIP:** USG abdominal: Colección retroesplénica 10 cc, herida con pus, aumento de volumen en flanco izquierdo.

**19.01.16 CIRUGÍA ONCOLÓGICA:** LAPE+ resección intestinal + ferulización intestinal + yeyunoileostomía. Hallazgos: Peritonitis generalizada, asas de intestino delgado y grueso acartonadas, 2 perforaciones intestinales a 50 y 70 cm del ángulo de Treitz. **INFECTOLOGÍA:** Suspendió vancomicina e inició linezolid.

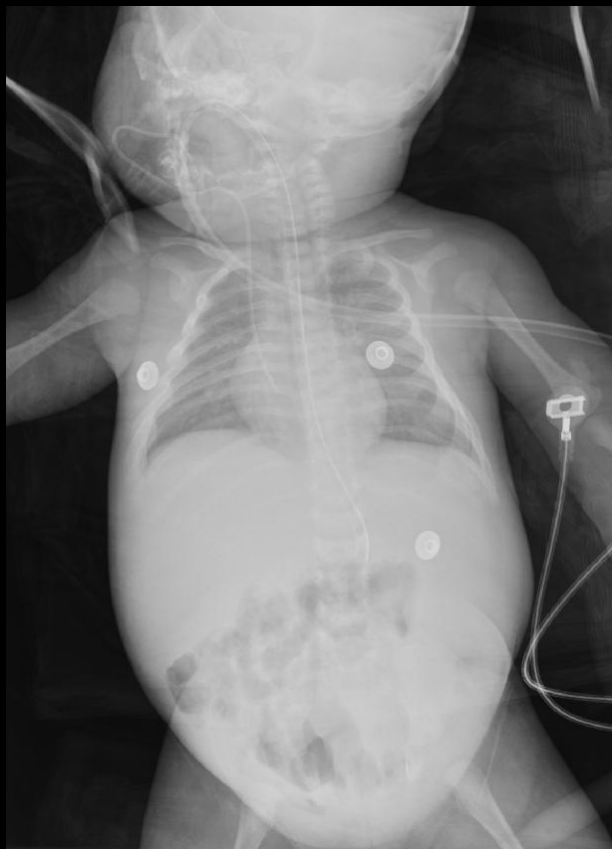**21.01.16 NEFROLOGÍA:** Disminución del gasto urinario, falla renal aguda, función ventricular límite, inestabilidad hemodinámica. No candidata a diálisis peritoneal ni hemodiálisis, se indicó infusión de furosemide. **TERAPIA INTENSIVA:** Hemodinámicamente inestable, choque refractario a catecolaminas, con SDRA grave, acidosis respiratoria persistente. **INFECTOLOGÍA:** Cultivo de secreción de herida quirúrgica *Pseudomonas aeruginosa* resistente a carbapenémicos, quinolonas y aminoglucósidos. Se indicó colistina 5 mg/kgd, meropenem en infusión 100 mg/kgd, linezolid y anfotericina B.

**23.01.16 TERAPIA INTENSIVA:** Se inició ventilación de alta frecuencia, con choque refractario, fiebre e hipotermias, estoma distal necrótico, acidosis metabólica hiperlactatémica, disminución del gasto urinario, aumento de los infiltrados pulmonares.

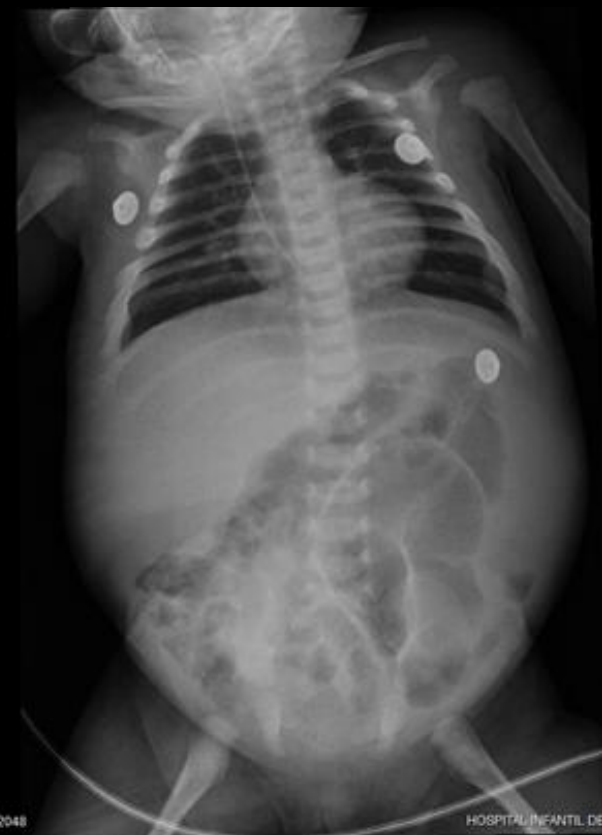**24.01.16:** Presentó asistolia, se informó a los familiares quienes previamente habían solicitado no dar maniobras de reanimación cardiopulmonar. **Hora de defunción: 18:00 horas.**



13-06-2015



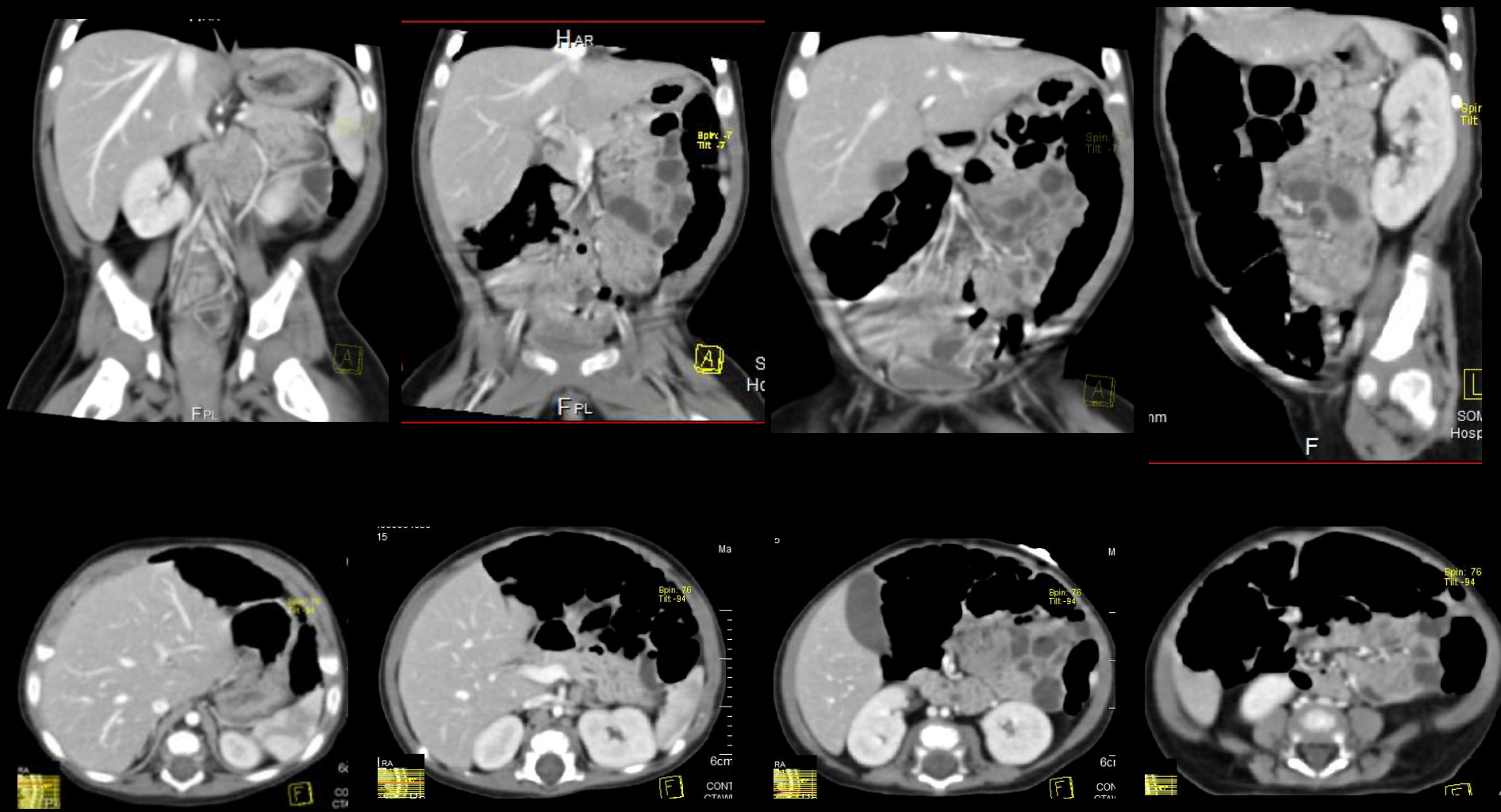
14-06-2015

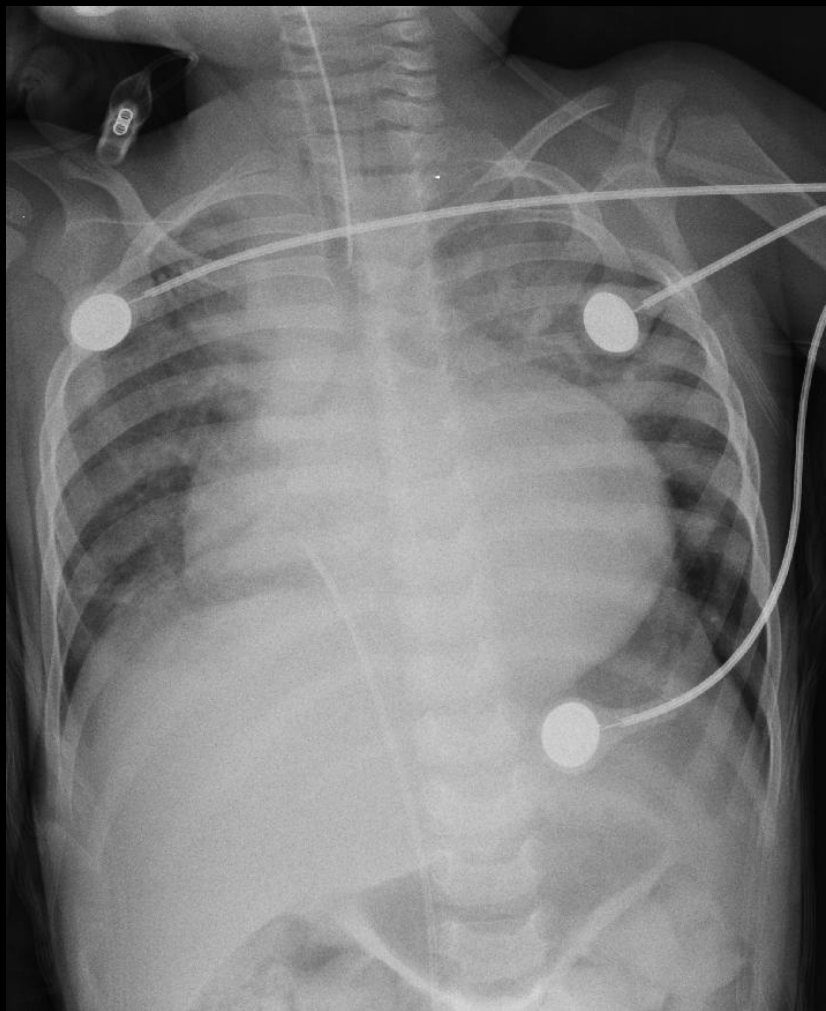


15-06-2015

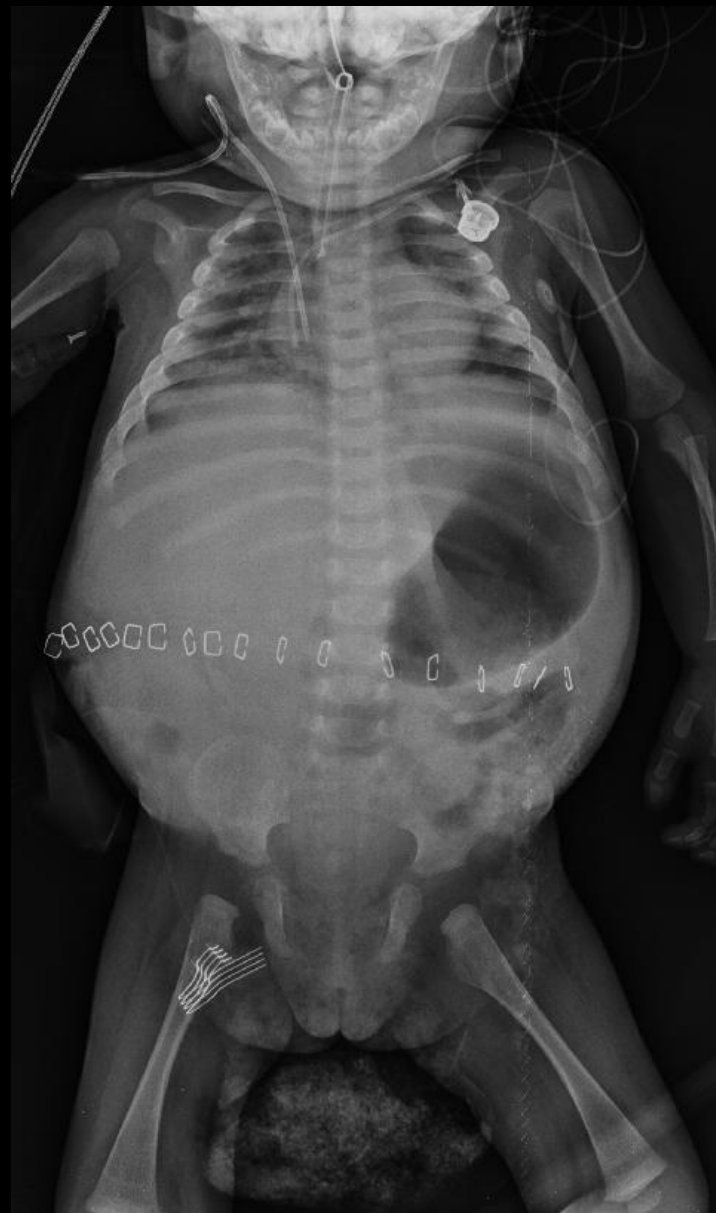

20-09-2015

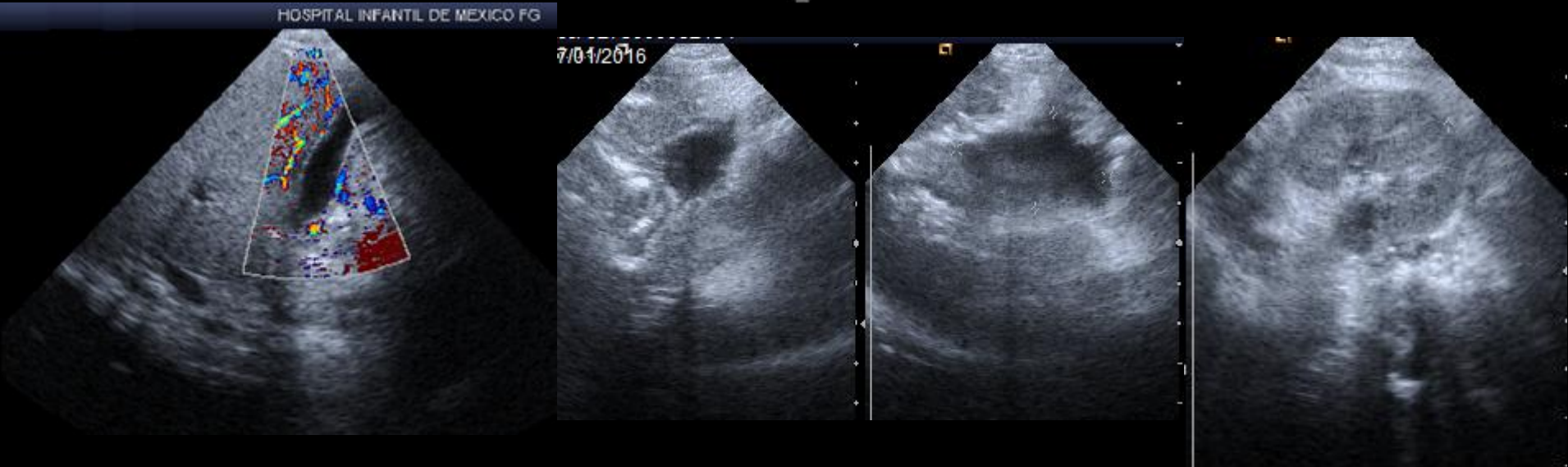
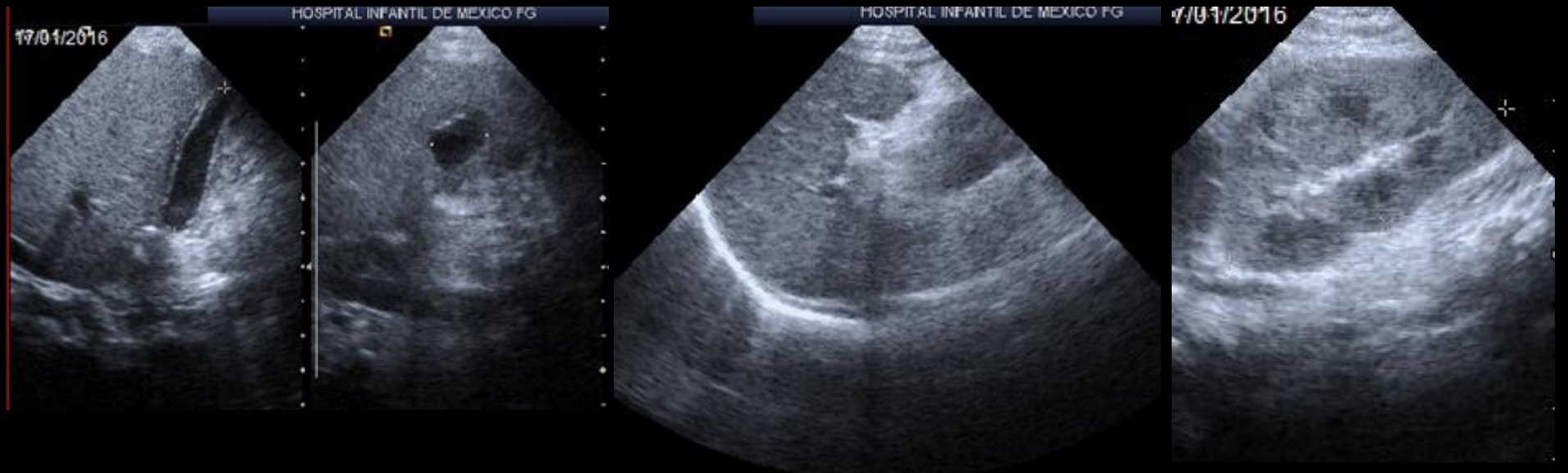




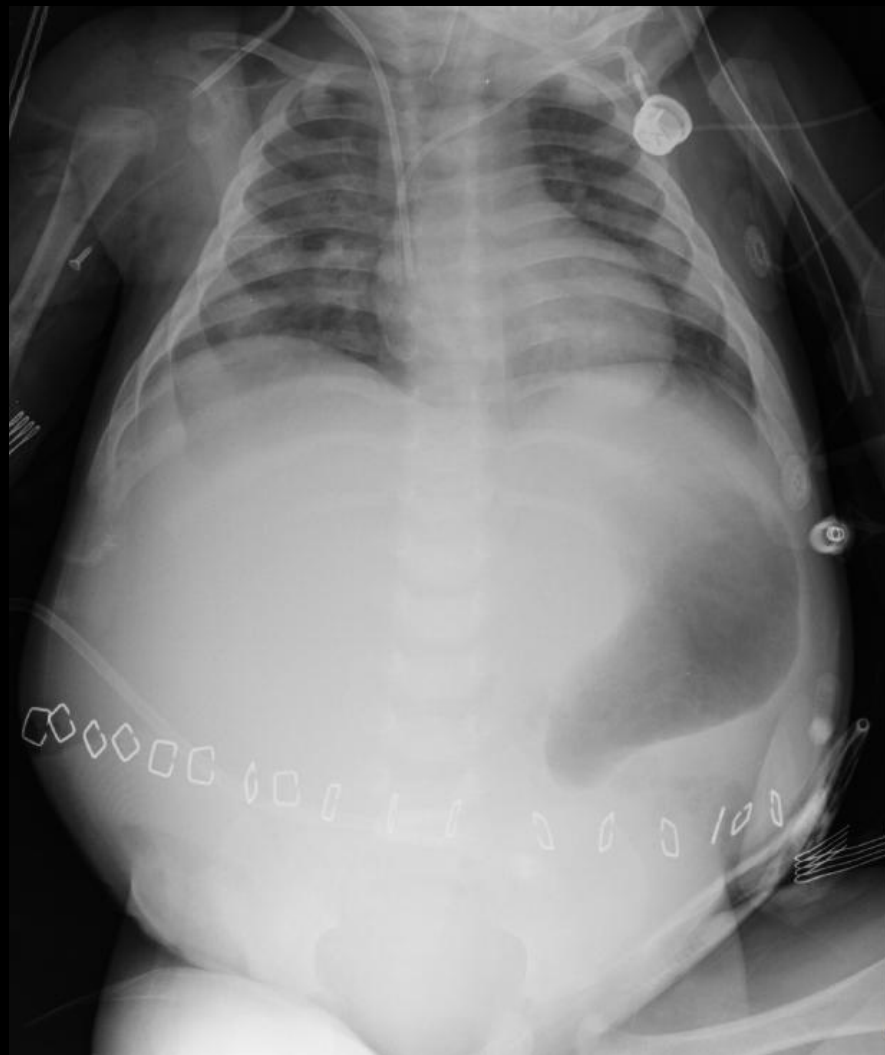27-12-2015



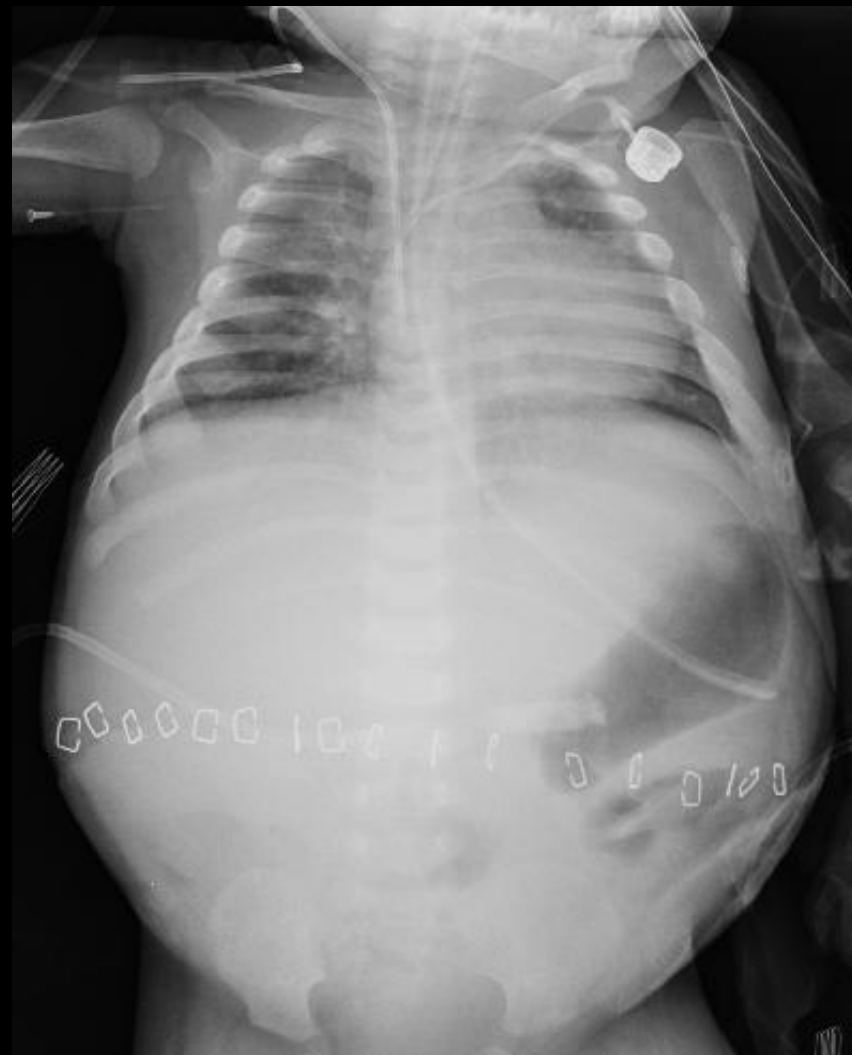17-01-2016



17-01-2016

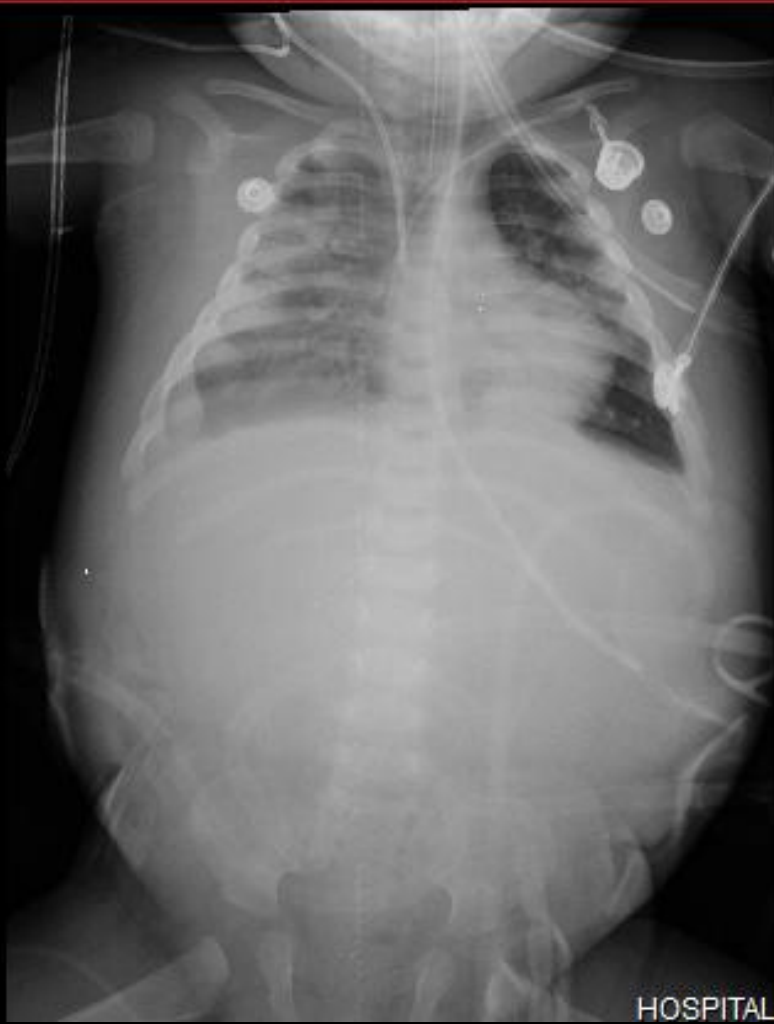

18-01-2016

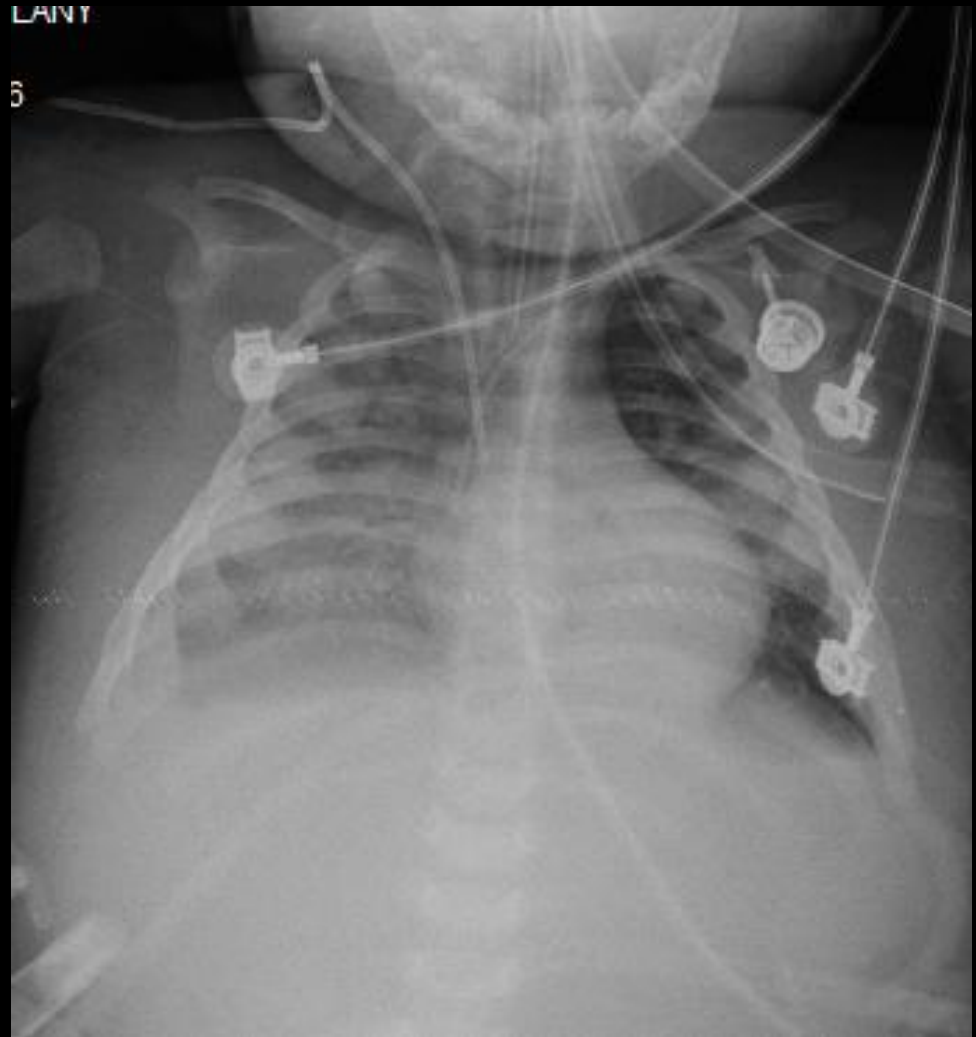


19-01-2016





23-01-2016



24-01-2016