



**SESIÓN CLINICOPATOLÓGICA A-2016-45**  
**Miércoles 9 de agosto de 2017**

**COORDINADOR: DR. CRISTIAN RUBÉN ZALLES VIDAL**  
**DISCUSOR: DRA. PATRICIA BETANZOS MELÉNDEZ RV NEONATOLOGÍA**  
**PATÓLOGO: DRA. MA. ARGELIA ESCOBAR SÁNCHEZ**  
**RADIÓLOGO: DR. EDUARDO MIGUEL FLORES ARMAS**  
**RESUMEN: DR. LEVI ARTURO ROMÁN CABALLERO RII PEDIATRÍA**

**NOMBRE: C.M. RN SEXO: FEMENINO EDAD: 9 DÍAS**  
**PROCEDENCIA: CIUDAD VICTORIA, TAMAULIPAS F. NAC.: 26.09.16**  
**1<sup>ER</sup> INGRESO (URGENCIAS): 26.09.2016 EGRESO: 03.10.16**

**MOTIVO DE CONSULTA:** Malformación arteriovenosa.

**ANTECEDENTES HEREDOFAMILIARES:** Madre de 32 años de edad, estudiante, empleada, en unión libre, católica, licenciatura completa, desconoció hemotipo, tabaquismo, alcoholismo, toxicomanías, tatuajes y perforaciones no referidos, aparentemente sana. Padre de 39 años de edad, empleado, católico, licenciatura terminada, hemotipo B positivo, tabaquismo no referido, etilismo positivo esporádico sin llegar a la embriaguez, no refirió toxicomanías o alergias, aparentemente sano. Abuelo paterno con HAS. Hermano de 2 años 3 meses vivo y aparentemente sano.

**ANTECEDENTES NO PATOLÓGICOS:** Originarios y residentes de Ciudad Victoria, Tamaulipas, habitan en casa prestada de materiales perdurables, con tres habitantes y dos habitaciones, cuentan con luz eléctrica, agua potable, sin drenaje, baño en el interior del domicilio. Consumo de agua de garrafón y hervida, cocinan con gas. No se refiere convivencia con animales intradomiciliarios.

**ANTECEDENTES PERINATALES Y PATOLÓGICOS:** Producto de la G2, FUM 08.01.16, reconocimiento del embarazo a las 4 semanas de gestación con inicio de control prenatal con más de 9 consultas con 5 USG reportados como normales. Consumo de hierro y ácido fólico desde el primer mes del embarazo. No refiere IVU. Se atendió a las 27 SDG en hospital de tercer nivel por presencia de malformación arteriovenosa cervical condicionando hidrops fetal no inmunológico, se realizó esclerosis con láser con buena respuesta y resolución del hidrops. Inició trabajo de parto, por antecedentes y vía aérea difícil se programó nacimiento en esta institución por cesárea mediante simil EXIT. Peso al nacer 3,190 gr, talla 52 cm. Paciente se intubó al nacimiento y se inició ventilación con bolsa. Se colocaron catéteres umbilicales arterial y venoso.

**PADECIMIENTO ACTUAL 26.09.16:**

**MALFORMACIÓN ARTERIOVENOSA:** Paciente con diagnóstico prenatal de malformación arteriovenosa a nivel cervical. Nació en este hospital a las 10:58 am, obtenido a las 37 SDG, se intubó al nacer por médico anesthesiólogo. Apgar no valorable por intubación. Pasó a piso a continuar manejo, se observó al nacer malformación a nivel cervical de características vasculares, coloración rojo violácea de aproximadamente 10 x 8 cm que involucró región temporal, lateral derecha de cara y cuello, no pulsátil.

**EXPLORACIÓN FÍSICA:**

Peso	Talla	FC	FR	TA	Temp	Llen cap	SaO <sub>2</sub>
3.190 kg	52 cm	152/min	42/min	50/44 mmHg	36.4°C	2 seg	95%

Femenino, activa, reactiva, malformación evidente en cara lateral derecha de cuello que condicionó alteración en la postura con desviación de cabeza y curvatura torácica a la izquierda. Cabeza con fontanela anterior normotensa de 3.5 x 3.5 cm sin palpase hundimientos, pupilas isocóricas de 2 mm, con reflejo fotomotor directo y consensual presentes, reflejo rojo bilateral presente, narinas permeables, mucosa rosada, hidratada, faringe normocrómica sin descarga retranasal, úvula central, labio y paladar íntegros, cianosis peribucal, la masa cervical con un volumen de 16 x 16 cm en cara lateral de cuello que se extendió hasta región pterigoidea derecha y hombro derecho, presentó cambio de coloración de apariencia equimótica, de consistencia blanda, no dolorosa a la palpación, pabellón auricular derecho también

presentó coloración equimótica. Pabellón auricular izquierdo normal, CAE permeable, membrana timpánica aperlada, íntegra, sin eritema o abombamiento. Tórax con adecuada amplexión y amplexación. Campos pulmonares ventilados con murmullo vesicular presente sin ruidos agregados, ruidos cardiacos rítmicos de adecuado tono e intensidad. Abdomen blando, depresible, no doloroso, peristalsis presente y adecuada, sin masa, con borde hepático palpable 4/4/4 cm por debajo de reborde costal, consistencia normal, sin datos de irritación peritoneal. Muñón umbilical sin eritema o secreción, presencia de catéteres arterial y venoso. Genitales femeninos normales. Región perianal sin lesiones, neurológicamente activo, reactivo con postura de flexión de las 4 extremidades las cuales presentaron movimientos espontáneos y congruentes.

Hora	pH	PaO <sub>2</sub>	PCO <sub>2</sub>	HCO <sub>3</sub>	Lact	EB	SaO <sub>2</sub>
07:35 pm	7.404	40.4 mmHg	33.9 mmHg	20.7 mmol/L	1.6 mmol/L	-2.6 mmol/L	84%

BT	BD	BI	PT	Alb	Glob	ALT	AST
2.9 mg/dL	0.1 mg/dL	2.7 mg/dL	4.6 g/dL	2.5 g/dL	2.1 g/dL	9 U/L	32 U/L

Gluc	BUN	Na	K	Cl	Ca	P
138 mg/dL	7 mg/dL	138 mmol/L	4 mmol/L	109 mmol/L	9 mg/dL	5.1 mg/dL
Mg	Osm	Creat	Ácido Úrico			
1.7 mg/dL	281 mOsm/Kg	0.5 mg/dL	5.8 mg/dL			

TP	TTP	INR
14.5 seg	50.5 seg	1.24

Hb	Hto	Leu	Ban	Neu	Linf	Mon	Plaq
16.8 g/dL	50.9%	8.42 /µl	3 %	37%	47%	10%	70,000

**Neonatología 18:20 horas:** Paciente en primeras horas de vida y de estancia en servicio, hemodinámicamente estable, FC y TAM conservada, parámetros ventilatorios medios FiO<sub>2</sub> 60% sin tener oximetría de pulso menor a 95%. **Cardiología 22:10 horas:** Ecocardiograma: Situs solitus, levocardia, levoápex, RVP y RVS normales, septum interatrial con foramen oval de 2.5 cm con CC D-I, septum interventricular íntegro, desviado hacia cavidad ventricular izquierda, TAPSE 7.5 mm, FAVD 25%, IT 70 mmHg, FEVI 90% (sobreestimado), arco aórtico izquierdo, ramas pulmonares confluentes, conducto arterioso permeable con CC D-I gradiente 2 mmHg. Malformación arteriovenosa cuyo comportamiento es de alto retorno venoso sistémico que condicionó hipertensión pulmonar por hiperflujo, se recomendó uso de diuréticos. **Neonatología 22:50 horas:** Paciente en condiciones graves, se inició apoyo de inotrópico con dobutamina 7.5 mcg/kg/min, hipocapnia grave por lo que se ajustaron parámetros de ventilador, manteniendo oximetría de pulso por arriba del 95%, se incrementó calcio a 200 mg/kg/día por reporte de Ca iónico en 0.84, por detección de tiempos prolongados se indicó trasfusión plasma fresco y crioprecipitados.

**27.09.16 Neonatología 07:00 horas:** Paciente en condición grave con apoyo de dobutamina con aumento en el gasto urinario por lo que se decidió suspender furosemida; acoplado al ventilador con parámetros bajos. **Cirugía 12:00 horas:** Lesión compatible con hemangioendotelioma kaposiforme y fenómeno de Kasabach-Merritt.

Hb	Hto	Leu	Ban	Neu	Linf	Mon	Plaq
17.4 g/dL	51.1 %	6000 /µl	2 %	40%	48%	4%	45,000

Na	K	Cl	Ca	P	Mg
137 mmol/L	4.4 mmol/L	107 mmol/L	8.5 mg/dL	4.1 mg/dL	1.9 mg/dL

Hora	pH	PaO <sub>2</sub>	PCO <sub>2</sub>	HCO <sub>3</sub>	Lact	EB	SaO <sub>2</sub>
05:46 am	7.40	36.3 mmHg	33.8 mmHg	20.5 mmol/L	3.2 mmol/L	-2.7 mmol/L	82.3%

**28.09.16 Neonatología 07:00 horas:** Paciente hemodinámicamente estable, se suspendió uso de dobutamina, sin datos de bajo gasto, pulsos normales, llenado capilar en 2 segundos, ventilación mecánica en modo AC 17/5, FiO<sub>2</sub> 23%, ciclados en 34%. **Cirugía 13:30 horas:** Se tomó angio tomografía en donde se mostró en fase venosa múltiples vasos colaterales con áreas de necrosis y quistes, por dichas características y extensión no fue candidata a tratamiento quirúrgico y/o embolización por lo cual se sugirió iniciar tratamiento para disminución de angiogénesis con propranolol 1 mg/kg/día y sirolimus 0.8 mcg/m<sup>2</sup>/do por diagnóstico de hemangioma kaposiforme.

**29.09.16 Neonatología 07:00 horas:** Se suspendió inotrópico, FC y TA en rangos normales, con apoyo ventilatorio en fase III en modo AC con parámetros medios.

Hora	pH	PaO <sub>2</sub>	PCO <sub>2</sub>	HCO <sub>3</sub>	Lact	EB	SaO <sub>2</sub>
05:59 am	7.36	51 mmHg	40.7 mmHg	22.6 mmol/L	1.5 mmol/L	-2.0 mmol/L	87.3%

**30.09.16 Neonatología 19:15 horas:** Se realizó control gasométrico con BT 22.9 con los criterios para fototerapia, se incrementaron líquidos.

BT	BD	BI	PT	Alb	Glob	ALT	AST
22.6 mg/dL	0.3 mg/dL	22.2 mg/dL	4.3 g/dL	2.4 g/dL	1.9 g/dL	10 U/L	55 U/L

Gluc	BUN	Na	K	Cl	Ca	P
90 mg/dL	11 mg/dL	143 mmol/L	4.1 mmol/L	102 mmol/L	6.5 mg/dL	6.2 mg/dL
Mg	Osm	Creat	Ácido Úrico			
2.1 mg/dL	297mOsmol/kg	0.63 mg/dL	4.4 mg/dL			

Hora	pH	PaO <sub>2</sub>	PCO <sub>2</sub>	HCO <sub>3</sub>	Lact	EB	SaO <sub>2</sub>
10:43 pm	7.45	59.3 mmHg	25 mmHg	17.4 mmol/L	2.8 mmol/L	-4 mmol/L	94.5%

**01.10.16 Neonatología 16:30 horas:** Paciente estable, se aumentaron líquidos por fototerapia, se transfundieron plaquetas por trombocitopenia y petequias. Continuó con fototerapia por hiperbilirrubinemia, último control de BT 20 mg/dl, sin criterios de exsanguinotransfusión.

BT	BD	BI	PT	Alb	Glob	ALT	AST
20.0 mg/dL	0.4 mg/dL	19.6 mg/dL	4.7 g/dL	2.6 g/dL	2.1mg/dL	9 U/L	54 U/L

Hora	pH	PaO <sub>2</sub>	PCO <sub>2</sub>	HCO <sub>3</sub>	Lact	EB	SaO <sub>2</sub>
08:45 pm	7.44	34.8 mmHg	36.9mmHg	24.7 mmol/L	3.9 mmol/L	1.5 mmol/L	71.3 %

**02.10.16 Cirugía 11:15 horas:** Presentó dificultad respiratoria y bradicardia con datos de neumotórax derecho que se corroboró con radiografía de tórax secundario a barotrauma por obstrucción traqueal. Se colocó sonda pleural derecha logrando mejorar murmullo vesicular y expansión torácica, se solicitó estudio de imagen en donde se evidenció resolución del cuadro. **Neonatología 16:15 horas:** Paciente presentó desaturación súbita acompañada de bradicardia persistente con hipoventilación en hemitórax derecho, se administró presión positiva sin mejoría, se colocó mini-sello de agua en 5° espacio intercostal derecho línea media axilar; se obtuvo abundante aire con posterior mejoría de saturación y frecuencia cardíaca. **Cardiología 20:00 horas:** Inició con desaturación súbita hasta 40% y bradicardia de 30/min, inició apoyo aminérgico con dobutamina y posteriormente adrenalina, cursó con acidosis respiratoria descompensada.

**Ecocardiograma:** Dilatación de atrio y ventrículo derecho, IT moderada PSVD 55 mmHg, con abombamiento del septum interatrial a la izquierda. Movimiento septal interventricular paradójico, FA por áreas del VD 35%, FEVI 20% (Simpson), dilatación de TAP, conducto arterioso permeable con gradiente de 5 mmHg, paso constante de burbujas de aire hacia cavidades derecha a través de un FOP a las cavidades izquierdas. **Neonatología 20:10 horas:** Paciente hemodinámicamente inestable con FEVI del 20%, con apoyo aminérgico (dobutamina y adrenalina), persistió con hipotensión arterial, llenado capilar en 3 segundos, sin diuresis, en VMC modo CMV, se incrementaron parámetros de ventilación 30/5, FiO2 100, gasométricamente con acidosis metabólica hiperlactatémica, con sonda pleural derecha con neumotórax ipsilateral resuelto, presentó hipercalemia con repercusión en EKG por lo que se inició tratamiento.

Hora	pH	PaO <sub>2</sub>	PCO <sub>2</sub>	HCO <sub>3</sub>	Lact	EB	SaO <sub>2</sub>
06:57am	7.23	44 mmHg	43.6 mmHg	18 mmol/L	6.7 mmol/L	-9.3 mmol/L	72.3 %

Hora	pH	PaO <sub>2</sub>	PCO <sub>2</sub>	HCO <sub>3</sub>	Lact	EB	SaO <sub>2</sub>
07:54 pm	6.66	47.5 mmHg	64.8 mmHg	7 mmol/L	10.7 mmol/L	-29.5 mmol/L	53 %

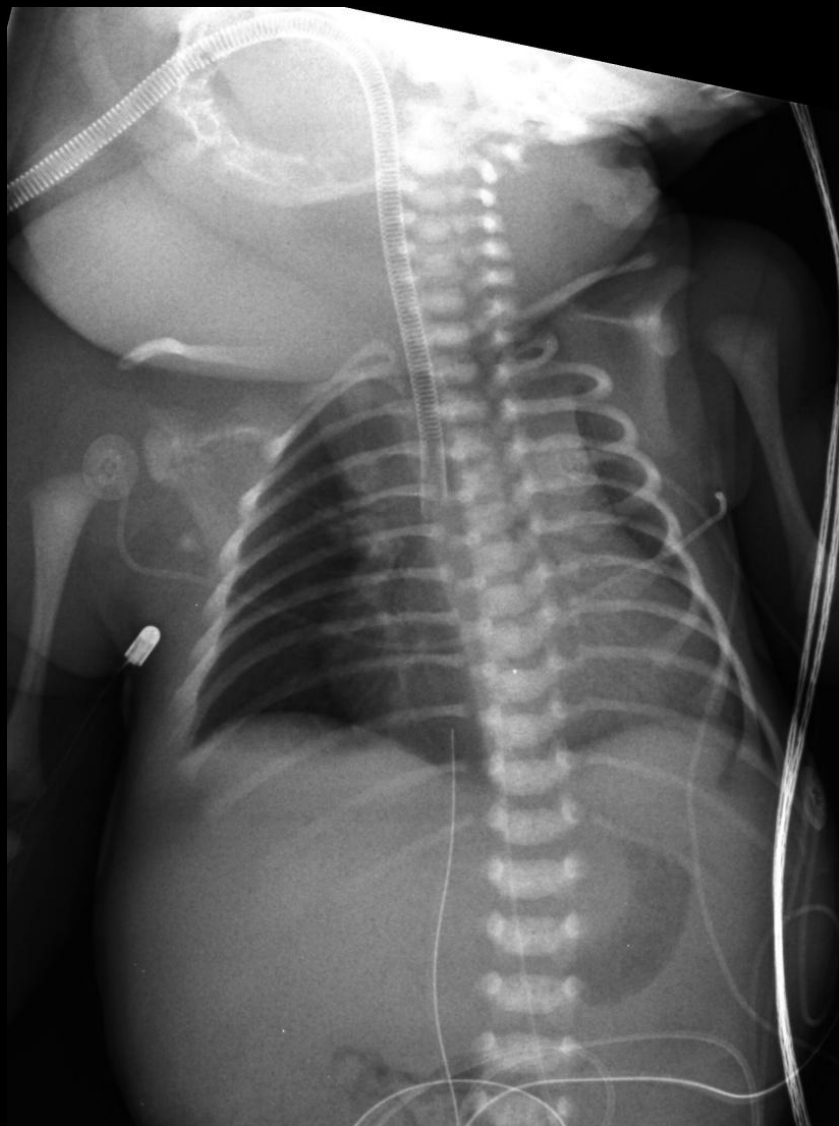
Hora	pH	PaO <sub>2</sub>	PCO <sub>2</sub>	HCO <sub>3</sub>	Lact	EB	SaO <sub>2</sub>
11:25 pm	6.94	48.5 mmHg	28.1 mmHg	5.8 mmol/L	26 mmol/L	-26.8 mmol/L	75.2 %

Hb	Hto	Leu	Ban	Neu	Linf	Mon	Plaq
18.8 g/dL	57.5 %	11.7 / $\mu$ l	7 %	45%	36%	8%	133,000

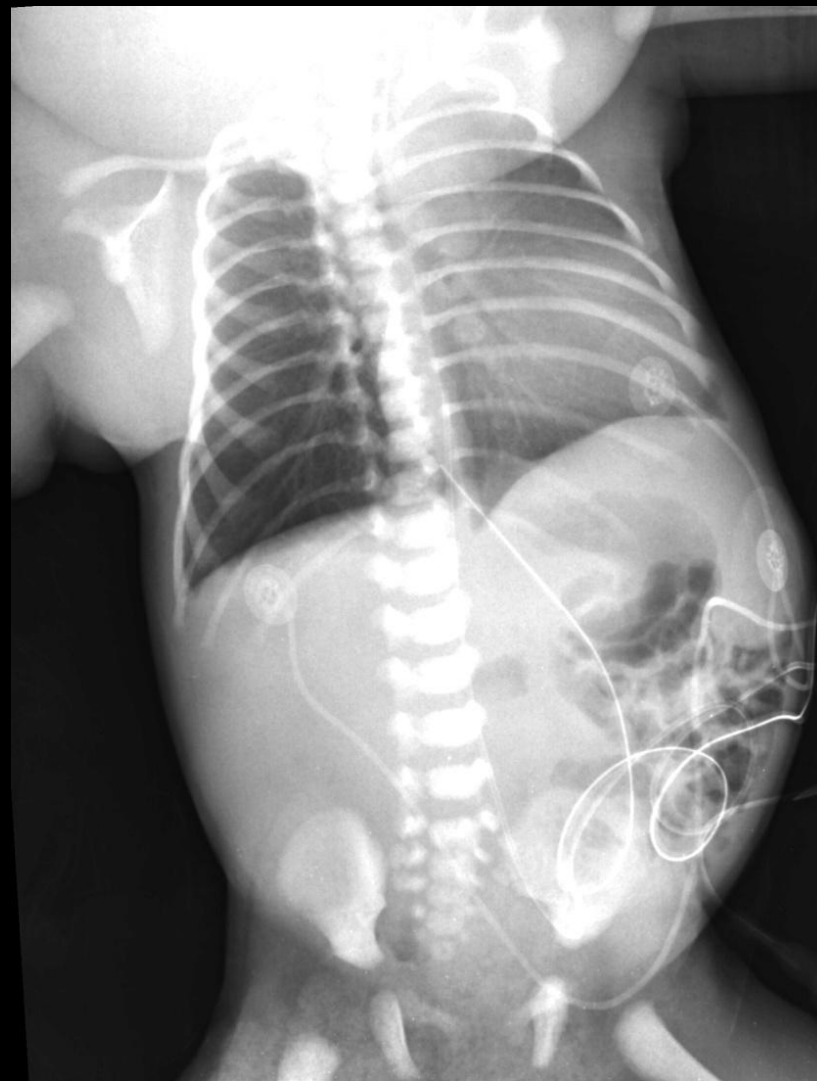
**03.10.16 Neonatología:** Paciente con antecedente de haber presentado paro cardiorrespiratorio con 10 minutos de reanimación y tres dosis de adrenalina, por disfunción de catéter umbilical se colocó catéter femoral; se tomó radiografía de tórax con neumotórax recidivante, se decidió cambio de sonda pleural. Presentó nuevo evento de paro cardiorrespiratorio revirtiendo con dos ciclos de reanimación con acidosis metabólica severa con hipoxemia e hiperlactatemia, así como hipercalemia hasta de 13 mmol/L con lo que se iniciaron medidas con bicarbonato de sodio 1 mEq/kg/do, gluconato de calcio 100 mg/kg/do, nebulización con salbutamol, furosemda 1 mg/kg/do y soluciones polarizantes en dos ocasiones con lo cual el potasio se reportó en última gasometría en 6 mmol/L, posteriormente paciente presentó paro cardiorrespiratorio sin respuesta a maniobras de reanimación avanzada. **Hora de defunción: 01:00 horas.**



26.09.16

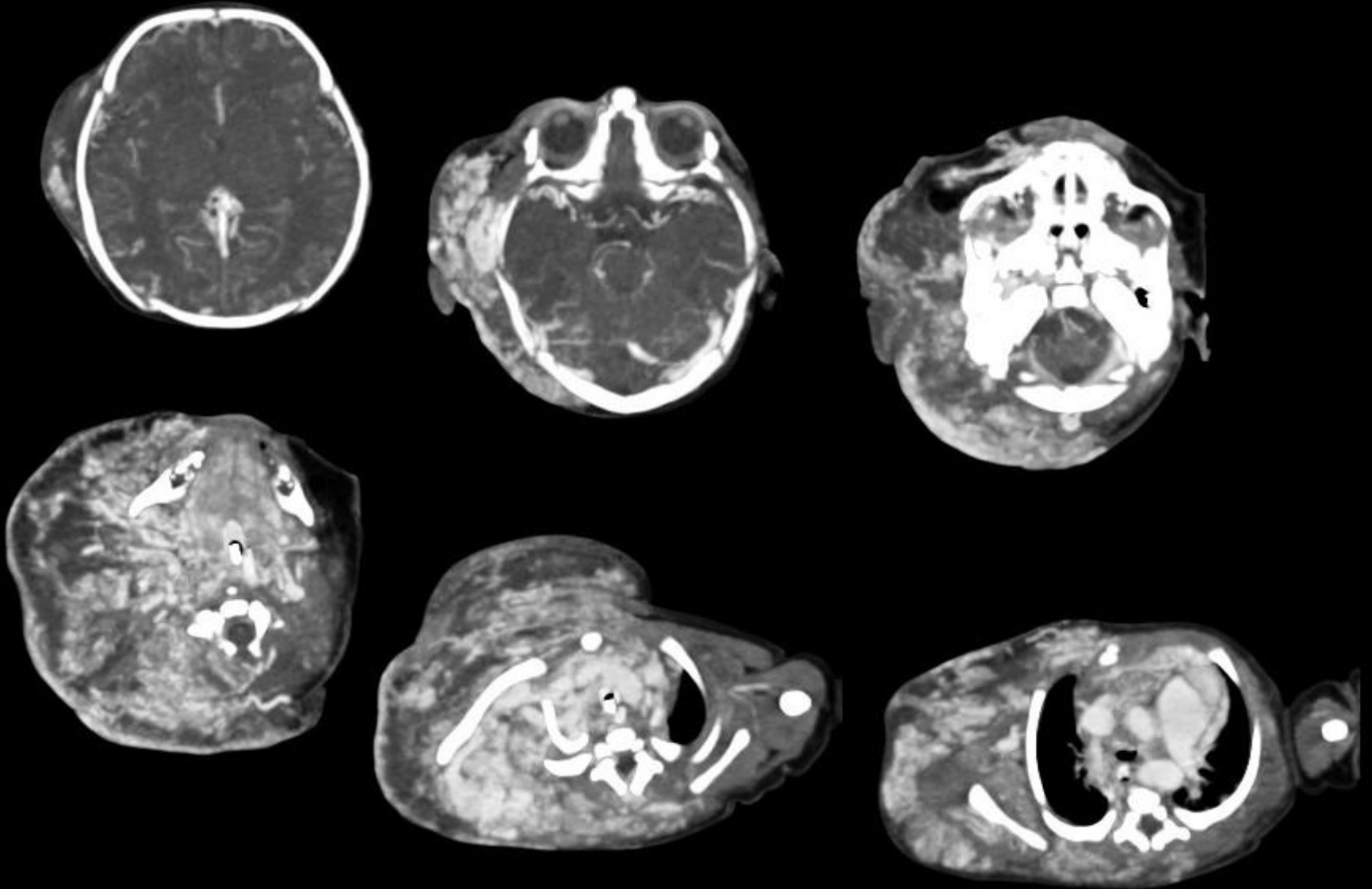


27.09.16

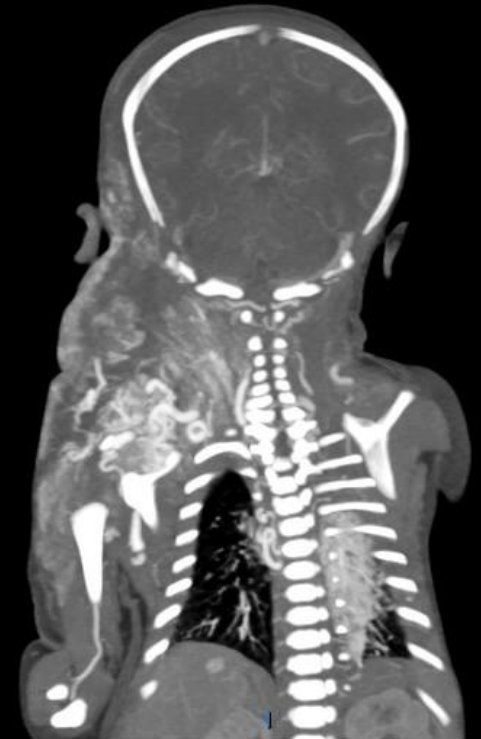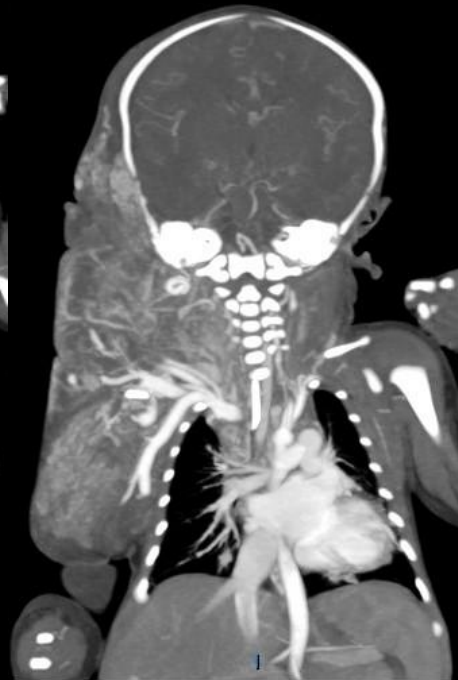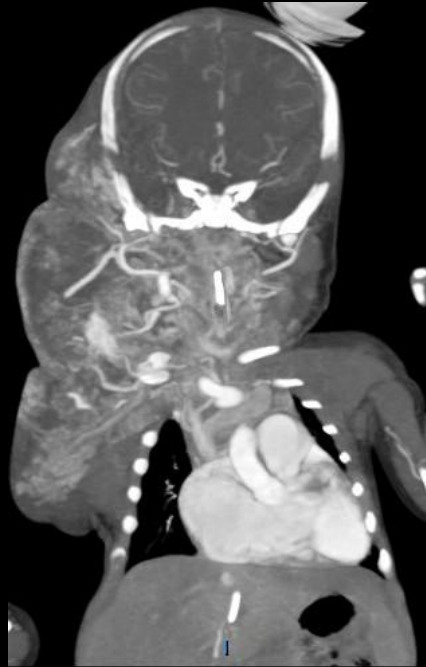
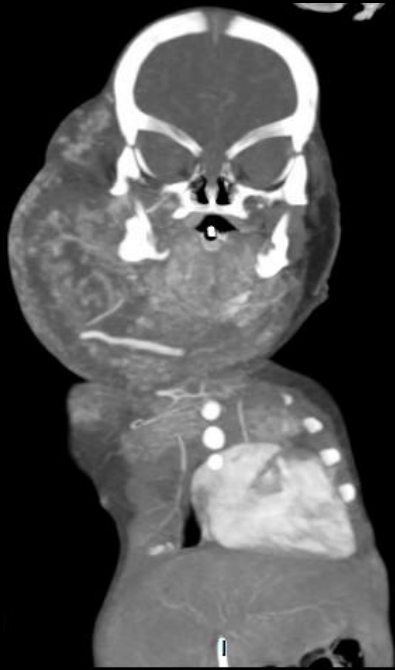




28.09.16



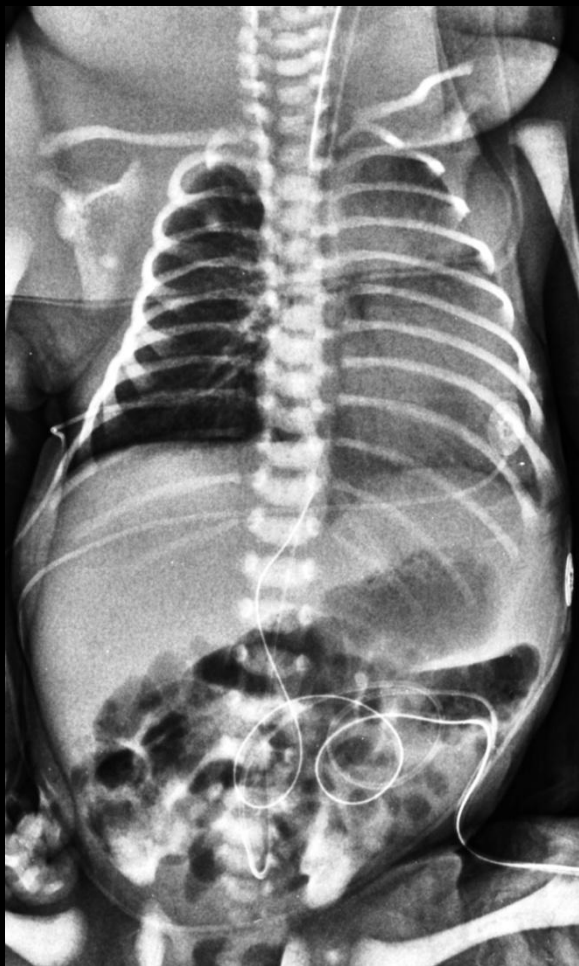




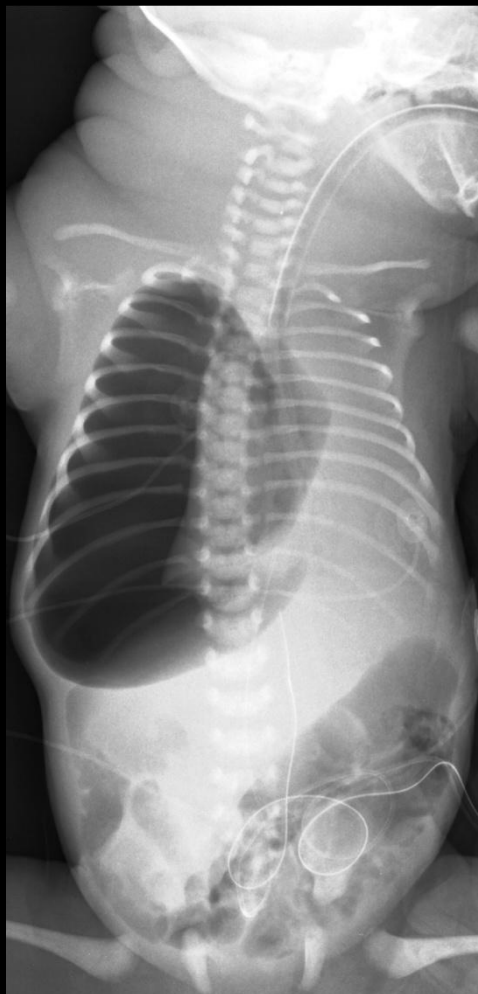


02.10.16

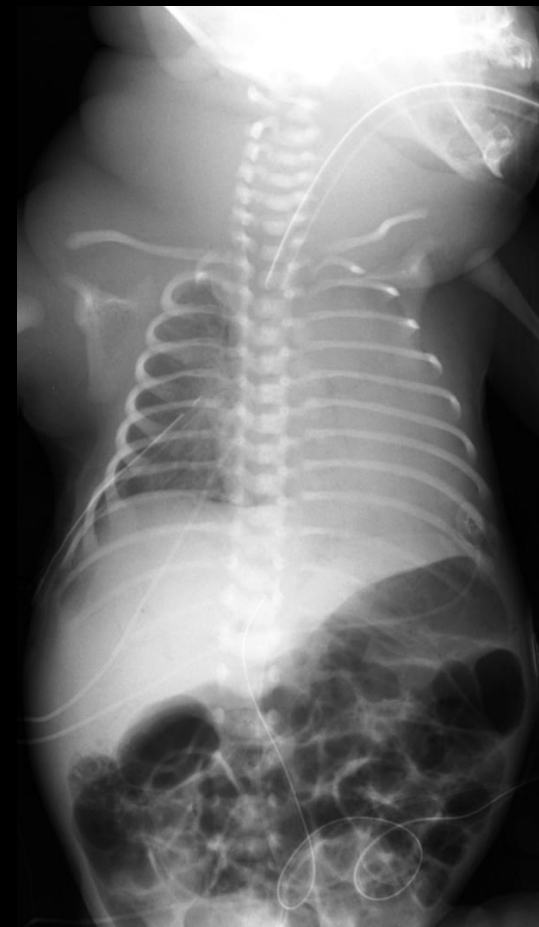1:00 am



10:00 am



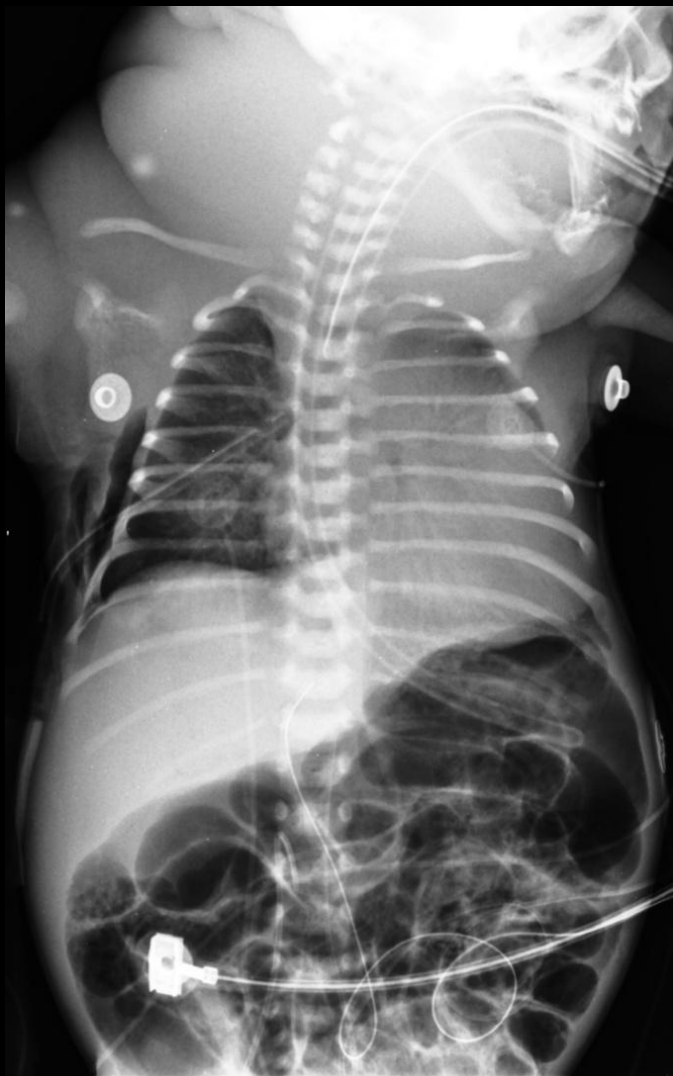3:00 pm



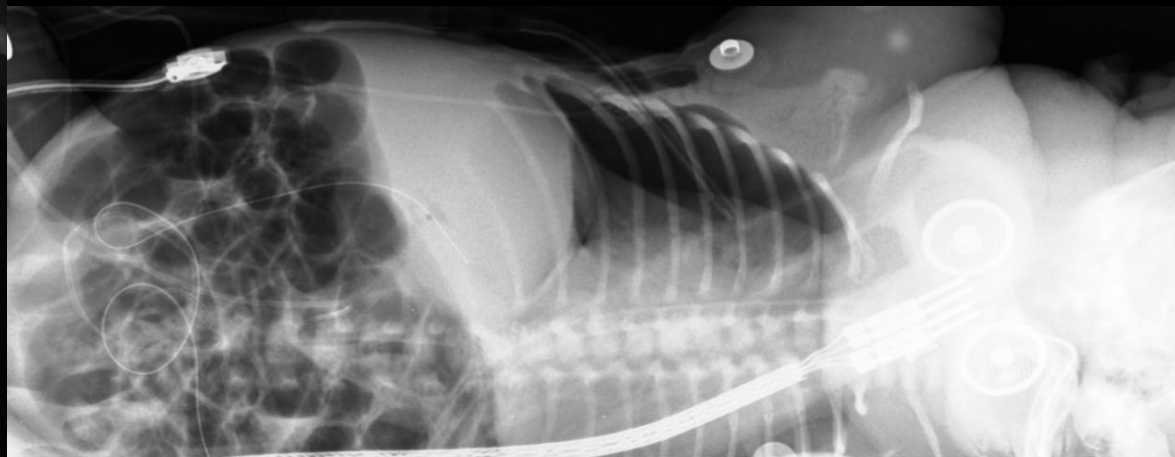




02.10.16



6:00 pm





03.10.16

