



SESIÓN CLINICOPATOLÓGICA A-2016-56
Miércoles 08 de Noviembre de 2017

COORDINADOR: DRA. EDNA VÁZQUEZ SOLANO
DISCUSOR: DRA. GEISY NATALIE SOSA CEH R-V INFECTOLOGÍA
PATÓLOGO: DRA. MA. ARGELIA ESCOBAR SÁNCHEZ
RADIÓLOGO: DRA. BERTHA LILIA ROMERO BAIZABAL
RESUMEN: DRA. MARIANA ALFARO HURTADO RII PEDIATRÍA

NOMBRE: L.G.RN SEXO: MASCULINO EDAD: 6 DÍAS
PROCEDENCIA: CDMX F. NAC.: 11.12.16
1^{ER} INGRESO (URGENCIAS): 11.12.16 EGRESO: 17.12.16

MOTIVO DE CONSULTA: Síndrome de dificultad respiratoria.

ANTECEDENTES HEREDOFAMILIARES: Madre de 17 años de edad, ama de casa, preparatoria incompleta, no tatuajes, 2 perforaciones, toxicomanías negadas, desconoce hemotipo, aparentemente sana. Padre de 17 años de edad, desempleado, secundaria completa, negó tatuajes o perforaciones, tabaquismo durante 2 años, alcoholismo ocasional sin llegar a la embriaguez, hemotipo O Rh positivo, aparentemente sano. Antecedente de diabetes mellitus por ambas ramas.

ANTECEDENTES NO PATOLÓGICOS: Originarios y residentes de la Ciudad de México, habitan casa prestada, cuenta con todos los servicios, convivencia con 2 perros. **ALIMENTACIÓN:** En ayuno desde su nacimiento. **DESARROLLO PSICOMOTOR:** Reflejos primitivos moro y prensión. **INMUNIZACIONES:** Esquema de vacunación no iniciado.

ANTECEDENTES PERINATALES Y PATOLÓGICOS: Producto de la G1, acudió a control prenatal desde el segundo mes de gestación, aproximadamente 20 consultas, se realizó un ultrasonido reportado normal, consumió ácido fólico y fumarato ferroso. Amenaza de aborto a los 4 meses manejada con reposo, sin maduradores pulmonares. VIH negativo, VDRL no realizada, CTOG negativa para diabetes gestacional, aplicación de TDPA en dos ocasiones. Rotura prematura de membranas de 1 hora de evolución y sangrado transvaginal. Se realizó interrupción del embarazo por cesárea de urgencia a las 29.5 SDG, bajo anestesia general, observando desprendimiento de placenta del 50%, APGAR de 3 al minuto, peso: 1,300 gr, talla: 38.5cm. Inició con dificultad respiratoria desde su nacimiento. Tuvo 2 ciclos de ventilación con presión positiva, sin esfuerzo respiratorio, por lo que se decidió intubación orotraqueal. Se administró 1 dosis de surfactante y quedó con ventilación mecánica: PIP 22, PEEP 3, FiO₂ 100%. Con líquidos intravenosos en 70 ml/kg/día. Inició manejo antibiótico. Se solicitó traslado a nuestra institución por no contar con los medios para su tratamiento.

PADECIMIENTO ACTUAL 11.12.16:

Dificultad Respiratoria: Desde su nacimiento, por lo que se administraron 2 ciclos de ventilación positiva, sin esfuerzo respiratorio, se decidió intubación orotraqueal y administración de 1 dosis de surfactante porcino.

EXPLORACIÓN FÍSICA:

Peso	Talla	FC	FR	TA	Temp	Llen Cap
1.35 kg	38.5 cm	150/min	60/min	59/37 mmHg	35.4°C	3 seg

Masculino de edad aparente a la cronológica, hipoactivo, reactivo a estímulos externos, palidez generalizada, coloración marmórea. Apparentemente íntegro. Cráneo normocéfalo, fontanela anterior normotensa, apertura ocular espontánea, pupilas isocóricas normorreflécticas, pupilas y escleras sin alteraciones. Tabique nasal central, narinas permeables. Cavidad oral íntegra, con tubo endotraqueal y sonda orogástrica a derivación, permeable, con gasto de características gástricas. Cuello cilíndrico, tráquea central, sin adenomegalias. Tórax normolíneo, movimientos respiratorios simétricos, campos pulmonares bien ventilados sin agregados. Precordio rítmico, normodinámico, sin soplos. Abdomen globoso, blando, depresible, con presencia de catéteres umbilicales, sin masas palpables, peristalsis presente. Región lumbar sin datos patológicos. Genitales masculinos tanner 1, ambos testículos en bolsa escrotal, con fimosis fisiológica. Extremidades íntegras, simétricas, pulsos simétricos. **UCIN:** Ingresó a las 6 horas de vida, nacido vía cesárea por DPPNI del 50%, APGAR al minuto de 3 puntos. Manejado con ventilación mecánica con parámetros

altos, recibió 1 dosis de surfactante. Capurro de 30 SDG. Ventilación manual con bolsa autoinflable, FC 190/min, palidez mucocutánea, desaturando, frío y con canalización vía periférica. Se observó poca expansión de tórax y se recolocó cánula #3 fijada en 7.5 cm. Inicialmente con tensión arterial sin marcar en monitor, con acidosis mixta hiperlactémica. Administración de 3 cargas de solución fisiológica a 10 ml/kg/día, con mejoría subsecuente de tensión arterial. Ventilación mecánica en A/C con PIP 28, PEEP 6.6, FiO₂ 100%. Radiografía de tórax con imagen en vidrio despulido compatible con síndrome de dificultad respiratoria, sin lograr visualizar silueta cardiaca. Se administraron 2 dosis de surfactante bovino. Posteriormente inició CMV + HFV con Hrtz 11, AMP 50, PEEP 8, PIP 26, FiO₂ 100%. Se administró dosis de vitamina K por sangrado en onfalocclisis.

Laboratorios:

Hb	Hto	Leu	Ban	Neu	Linf	Mon	Plaq	Retis
14.7 g/dL	43.4 %	10,700 /µl	0%	52%	36%	10%	137,000	4.5%

Glucosa	BUN	Na	K	Cl	Ca	P
228 mg/dL	16 mg/dL	133 mmol/L	4.5 mmol/L	101 mmol/L	8.0 mg/dL	6.9 mg/dL
Mg	Osm	Creatinina	Ac. Úrico	DHL		
2.3 mg/dL	290.4 mOsmol/Kg	1.1 mg/dL	9.8 mg/dL	1206 U/L		

Hora	PH	PO ₂	PCO ₂	HCO ₃	Lactato	EB	SAT O ₂
23:55	6.83	35.3 mmHg	56 mmHg	8.9 mmol/L	16 mmol/L	-22.2mmol/L	42.7%

12.12.16 UCIN 11:00 horas: Paciente prematuro con mejoría de datos de hipoperfusión y ventilatoria posterior a aplicación de 2 dosis de surfactante bovino y manejo dinámico de ventilación. Continuó con CMV con PIP 19, PEEP 6, FR 35, Ti 0.35, FiO₂ 35%. Mejoría metabólica con lactato de 2.3 mmol/L y pH 7.37, HCO₃ 15.8mmol/l. Llamó la atención DHL de 1,206 U/L, probablemente secundario a APGAR de 3 al minuto, continuó en ayuno y se solicitó USG transfontanelar.

13.12.16 UCIN: Presentó necesidad de nuevo incremento de parámetros de ventilación mecánica, PIP 23, PEEP 6, TI 0.35, FR 55 RPM, FiO₂ 75%, así como incremento en infiltrado pulmonar bilateral, nuevo colapso alveolar por consumo de surfactante, sin descartarse proceso infeccioso a este nivel. Gasometría arterial con acidosis respiratoria con índice de oxigenación de 24 y alveolo arterial de 0.3, nueva administración de surfactante bovino. Afebril, con hiperglucemia de difícil control en rangos de 249 hasta 286 mg/dL en las últimas 12 horas, requirió manejo con insulina hasta 0.03 UI/kg/hr. PCT 3.91 ng/mL. Ante estos datos inició de ampicilina 200 mg cada 12 horas y amikacina 25 mg cada 36 horas. USG transfontanelar con aumento de la ecogenicidad periventricular de predominio izquierdo con hemorragia a nivel de surco caudotalámico izquierdo. Sistema ventricular simétrico.

14.12.16 CARDIOLOGÍA: Ecocardiograma: Situs solitus, retornos venosos pulmonares y sistémicos normales, concordancia AV y VA, con foramen oval permeable de 2.7 mm con cortocircuito izquierda-derecha, TAPSE 8 mm, IT 15 mmHg, PSVD por IT 25 mmHg, FA por áreas de VD 45%, E/A 0.9, FEVI por modo M 73%, FA 41%, arco aórtico izquierdo, sin obstrucciones, ramas pulmonares confluentes. Transfusión de concentrado eritrocitario a 15 ml/kg/do por Hb por gasometría en 8.4 g/dL y antecedente de hemorragia intraventricular, continuó con transfusiones con horario.

Hb	Hto	Leu	Ban	Neu	Linf	Mon	Plaq	Retis	PCR	PCT
12 g/dL	36 %	5,600 /µl	22%	40%	32%	4%	93,000	5%	4.03 mg/dL	20.5 ng/ml

15.12.16 UCIN 13:10 horas: Paciente lábil a la manipulación, con saturaciones entre 84 - 92%, comenzó con sangrado a través de la cánula orotraqueal, ameritando aumento de PIP a 35 y PEEP a 7. **18:00 horas:** Inició con datos de mala perfusión, pulsos no palpables, sin marcar tensión arterial en monitor, administración de 3 cargas de cristaloides con SS 0.9% y se inició adrenalina mejorando cifras de tensión arterial. Presentó asistolia, requirió RCP por 2 minutos y administración de una dosis de adrenalina con retorno a la circulación espontánea. Se agregó dobutamina. Administración de 1 dosis de bicarbonato, gluconato de calcio y bolo de furosemide por trazo en el EKG con ondas T picudas. Se intentó cambio de modalidad ventilatoria a VAFO presentando bradicardia y reinició CMV A/C con PIP 45, PEEP 8, Ti 0.33, FiO₂ 100%, FR 60. **INFECTOLOGÍA 23:30 horas:** Paciente cursó con deterioro hemodinámico

y ventilatorio de 7 horas de evolución, requiriendo aumento de parámetros ventilatorios además de paro cardiorrespiratorio y datos de bajo gasto a pesar de resucitación hídrica y apoyo aminérgico. Inició cefepima 50 mg/kg/do cada 12 horas y se mantuvo ampicilina, sin posibilidad de realizar punción lumbar.

Hb	Hto	Leu	Ban	Neu	Linf	Mon	Plaq	Retis
11.8 g/dL	35 %	8,970 / μ l	14%	46%	24%	14%	28,000	3.2%

16.12.16 UCIN: Se realizó rastreo transfontanelar con evidencia de dilatación de ventrículos laterales y astas posteriores, así como sangrado intraventricular importante. Continuó con apoyo aminérgico con adrenalina 0.2 mcg/kg/min y dobutamina 10 mcg/kg/min, con oliguria de 8 horas de evolución. En ventilación mecánica con volumen garantizado a 5.5 ml/min (4 ml/kg). Requirió hemoderivados por sangre en labstick urinario, hemorragia intracraneal y hemorragia pulmonar. Administración de crioprecipitados 10 ml/kg/do, CE en 2 ocasiones a 10 ml/kg/do, PFC 10 ml/kg/do y CP a 10 ml/kg/do. Inició corrección de bicarbonato. Gasto por sonda orogástrica hemático.

Glucosa	BUN	Na	K	Cl	Ca	P	Mg	Creatinina
76 mg/dL	25 mg/dL	144 mmol/L	3.8 mmol/L	111 mmol/L	8.8 mg/dL	2.9 mg/dL	3.0 mg/dL	1.07 mg/dL
Ac. Úrico	DHL	BT	BD	BI	Albúmina	ALT	AST	Osm
7.1 mg/dL	8631 U/L	6.91 mg/dL	0.64 mg/dL	6.27 mg/dL	1.6 g/dL	249 U/L	2505 U/L	298.4 mOsmol/kg

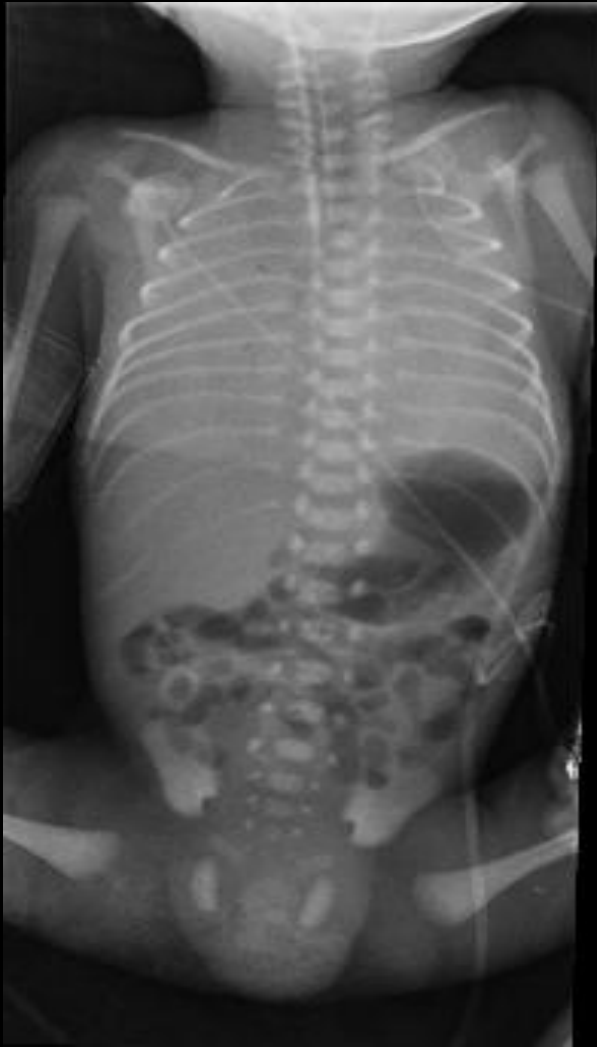Hora	PH	PO ₂	PCO ₂	HCO ₃	LACT	EB	SAT O ₂
22:09	6.89	44.7 mmHg	39.4 mmHg	7.2 mmol/L	18 mmol/L	-22.9 mmol/L	68.6%

17.12.16 UCIN: Presentó evento de paro cardiorrespiratorio que ameritó inicio de apoyo aminérgico, sin lograrse resolver acidosis metabólica hiperlactatémica, continuó con manejo de bicarbonato en infusión. Persistió con anuria sin respuesta a diurético. Presentó oximetría de pulso de 30% que no mejoró con ventilación manual, presentó bradicardia que evolucionó a asistolia, la cual no revirtió a reanimación. **Hora de defunción: 7:05 horas.**

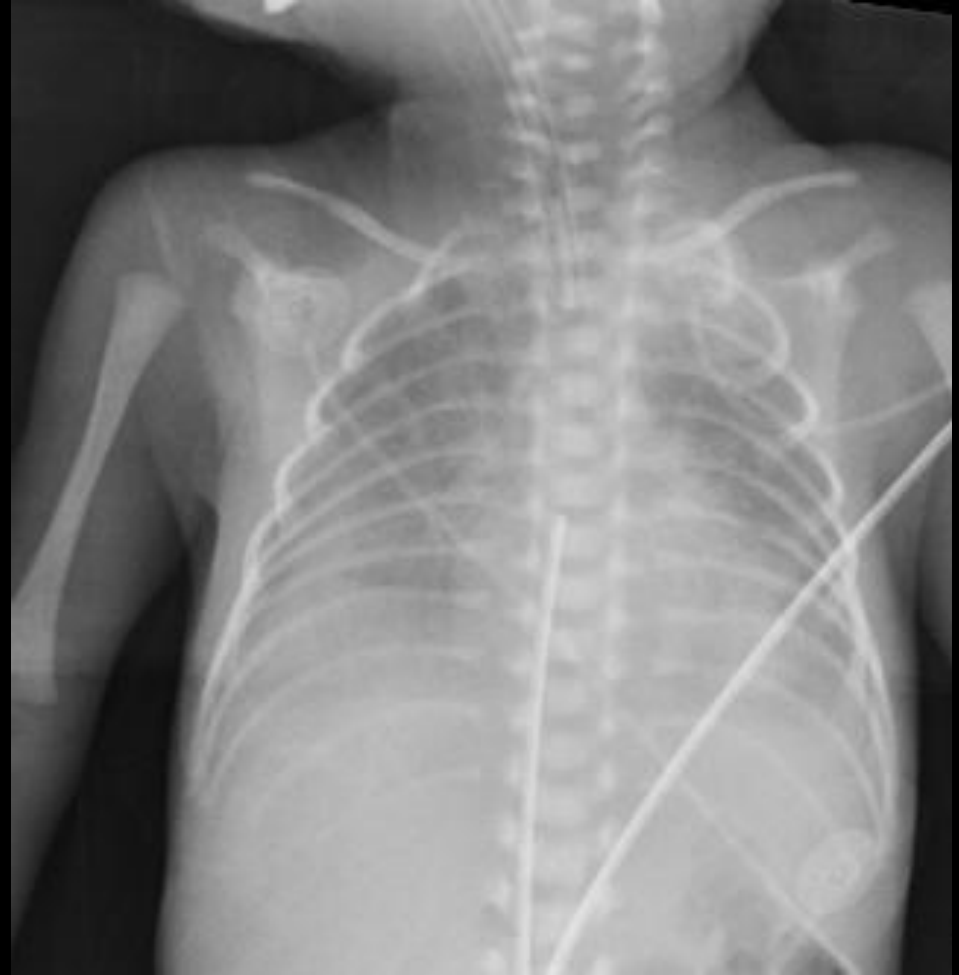Hemocultivos tomados los días 12, 14 y 16 resultaron negativos.



RADIOLOGÍA SIMPLE

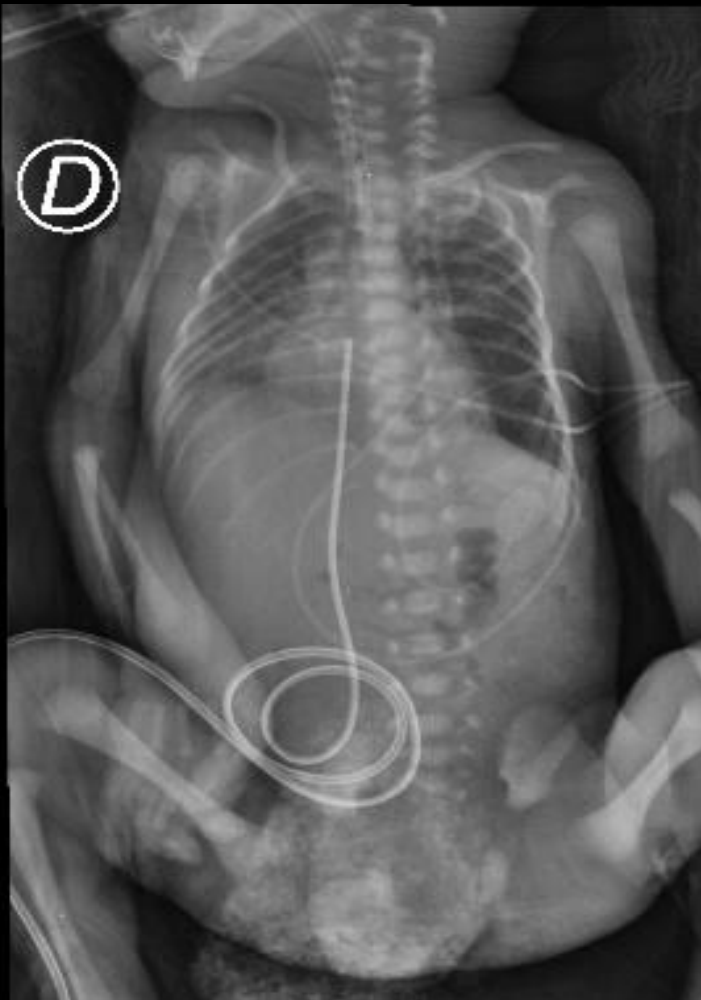

11.12.16

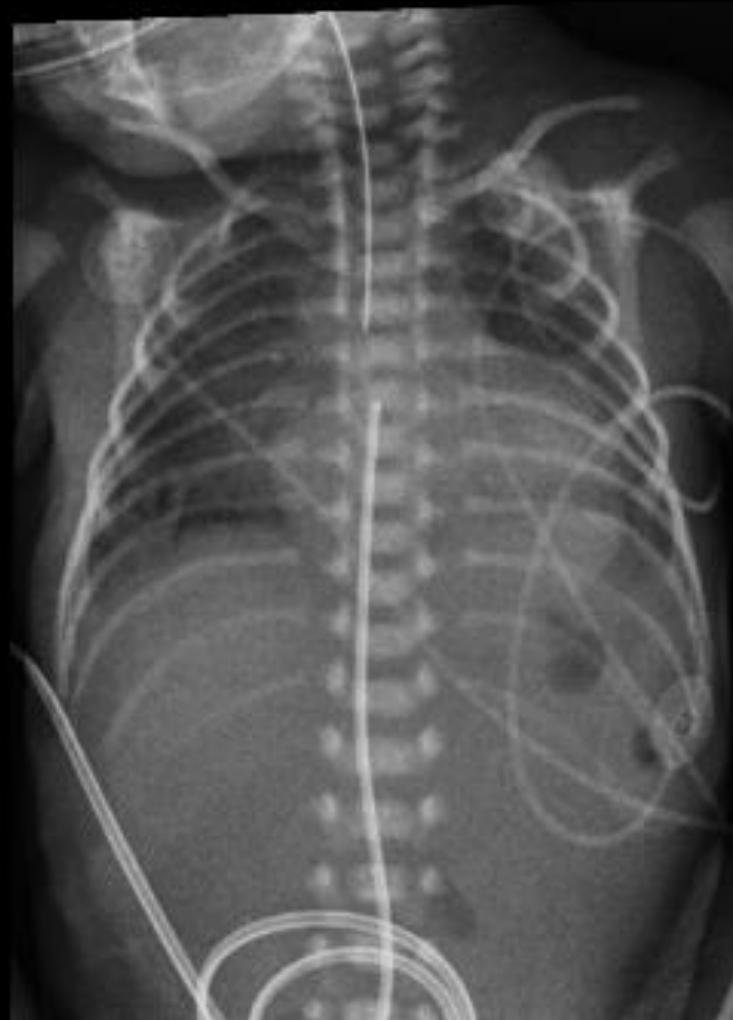

13.12.16

RADIOLOGÍA SIMPLE

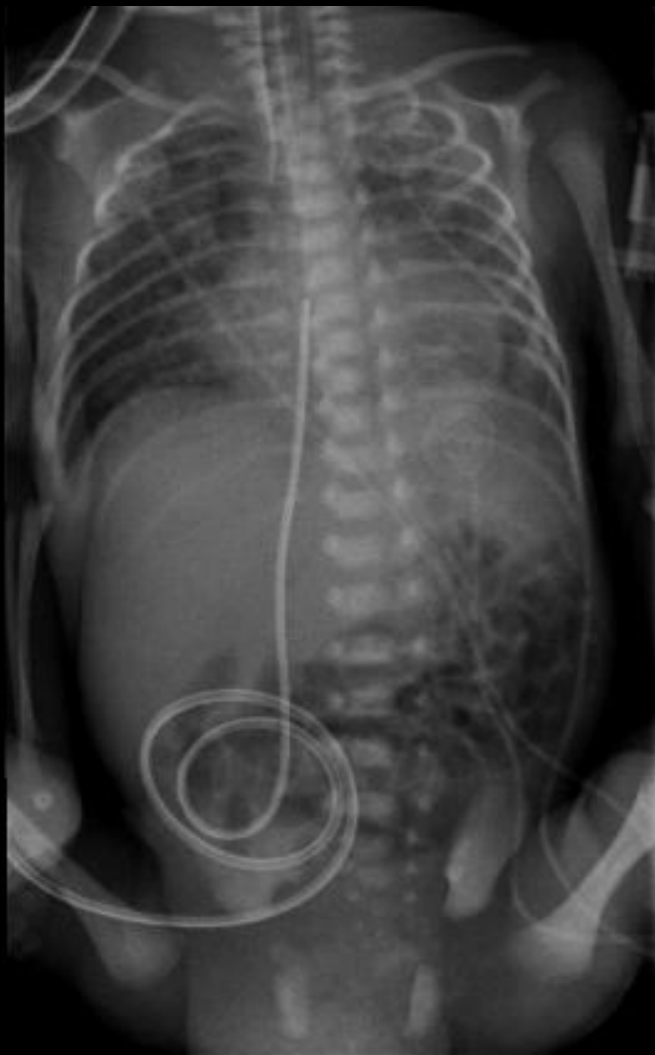


13.12.16

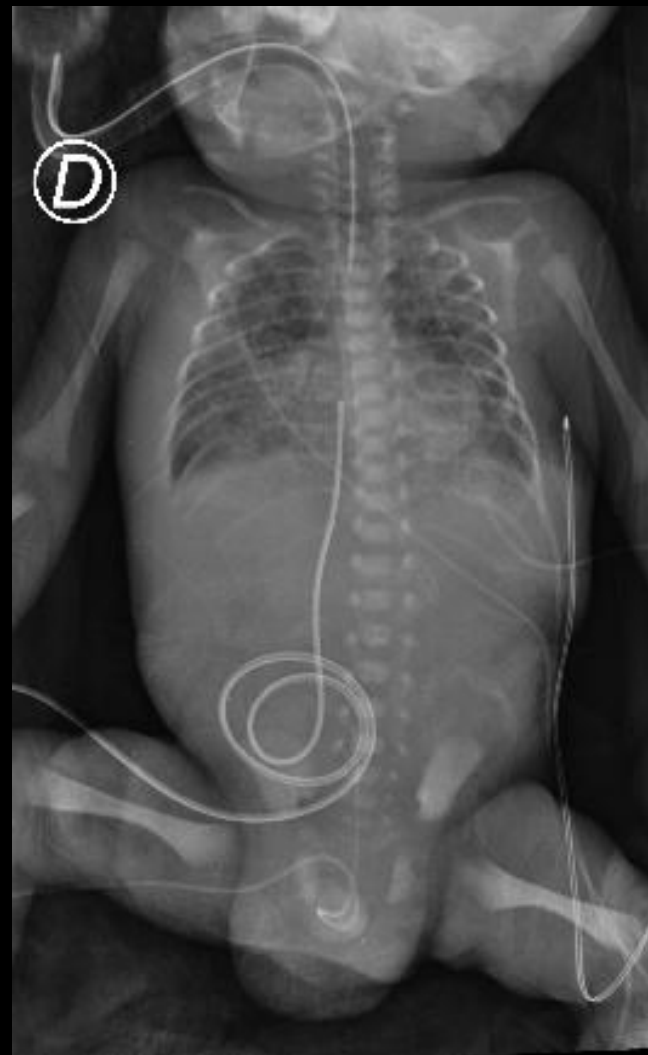

14.12.16

RADIOLOGÍA SIMPLE



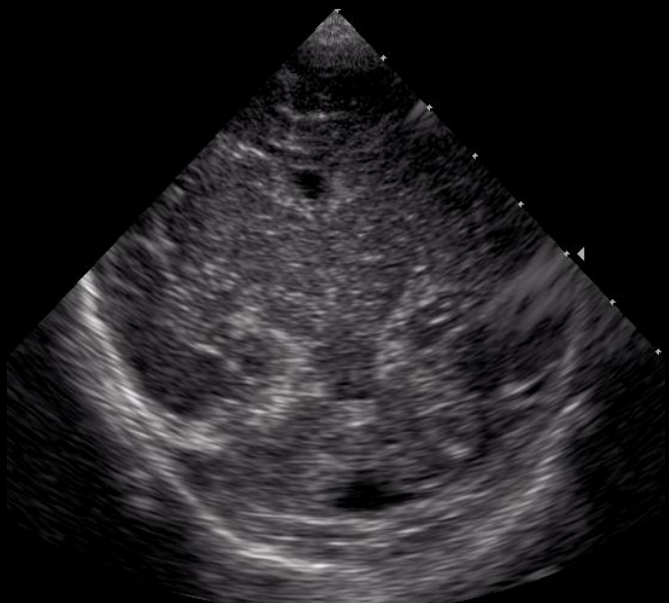
15.12.16



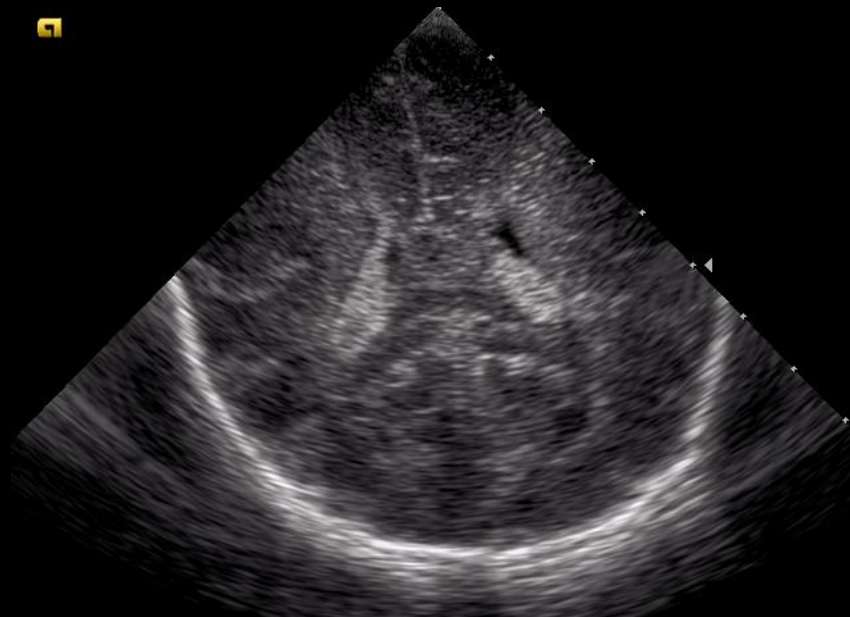
17.12.16



ULTRASONIDO



■



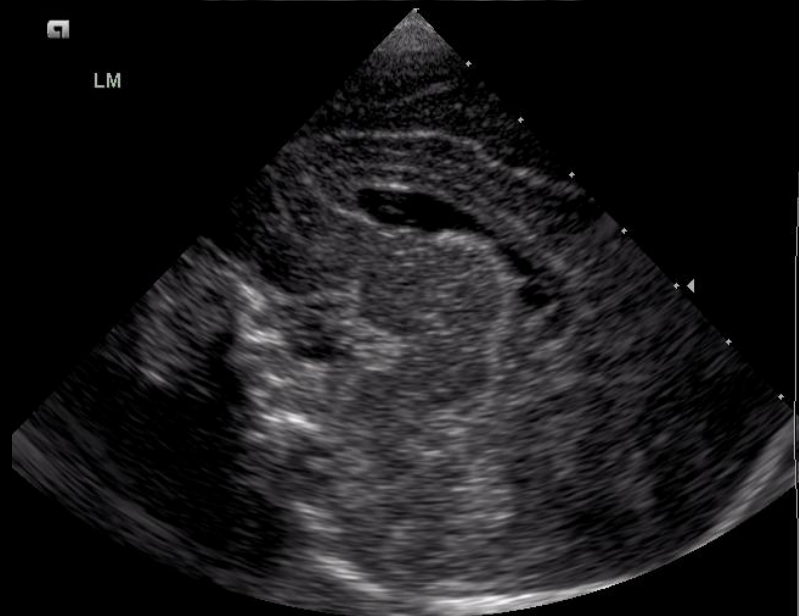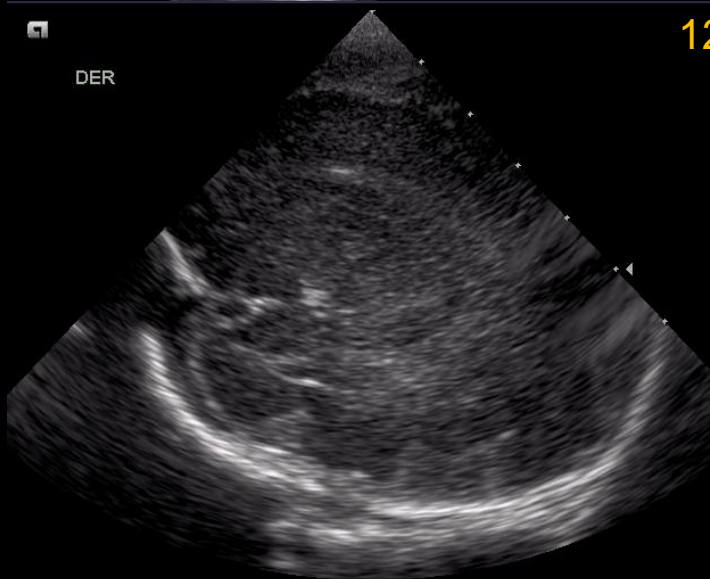
■

DER

12.12.16

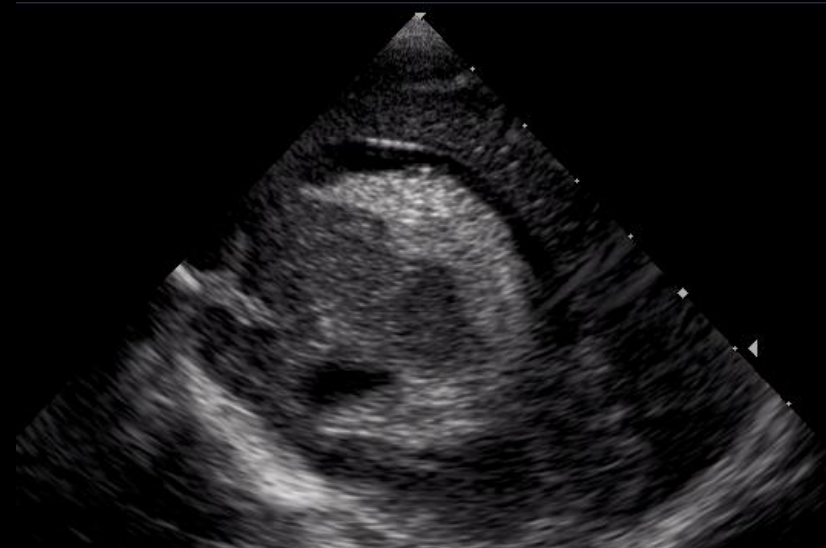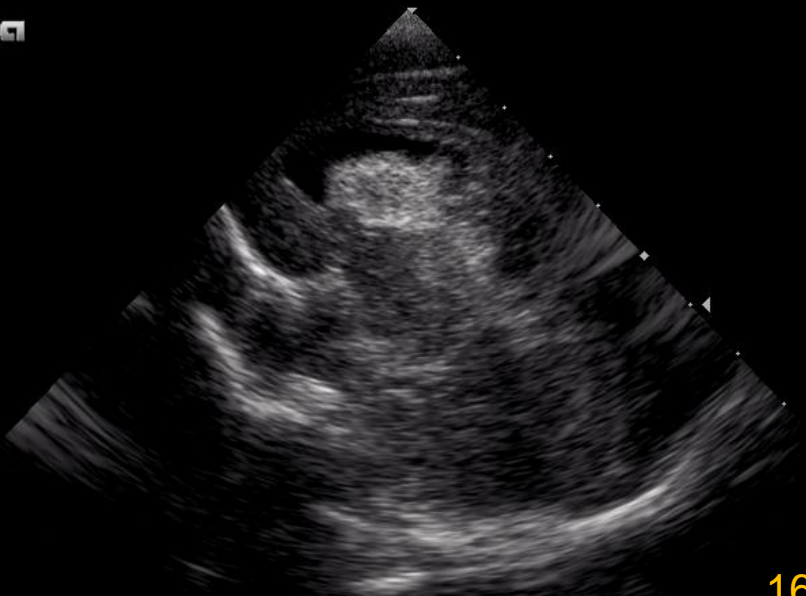■

LM





ULTRASONIDO



16.12.16

