



SESIÓN CLINICOPATOLÓGICA A-2016-18
Miércoles 5 de julio de 2017

COORDINADOR: DR. PABLO LEZAMA DEL VALLE
DISCUSOR: DRA. ANA VERÓNICA GUEVARA MÉNDEZ RV ONCOLOGÍA
PATÓLOGO: DRA. MA. ARGELIA ESCOBAR SÁNCHEZ
RADIÓLOGO: DR. OMAR ISRAEL MATA GARCÍA
RESUMEN: DRA. MONSERRAT BORJA MIRANDA RIII PEDIATRÍA

NOMBRE: L.M.R.N SEXO: MASCULINO EDAD: 4 DÍAS
PROCEDENCIA: ESTADO DE MÉXICO F. NAC.: 28.04.16
1^{ER} INGRESO (URGENCIAS): 29.04.16 EGRESO: 02.05.16

MOTIVO DE CONSULTA: Referido de hospital obstétrico de alta especialidad con diagnóstico de tumor abdominal.

ANTECEDENTES HEREDOFAMILIARES: Madre de 17 años de edad, ama de casa, secundaria completa, toxicomanías negadas, glomerulopatía en estudio tratada con prednisona. Padre de 18 años de edad, ayudante de mecánico, secundaria completa, toxicomanías negadas, tabaquismo diario (2 cigarrillos al día), antecedente de patología cardíaca que requirió manejo quirúrgico a los 7 años de edad. Tía materna con cáncer no especificado.

ANTECEDENTES NO PATOLÓGICOS: Originario de la Ciudad de México, la familia reside en Ecatepec. Habitan casa rentada, cuenta con 4 dormitorios para 8 personas, cuenta con todos los servicios. Convive con 2 gatos, religión católica.

ANTECEDENTES PERINATALES Y PATOLÓGICOS: Producto de la G1, percepción del embarazo desde el primer mes, tomó ácido fólico y hierro, control prenatal irregular, acudió a 6 consultas. Cursó con IVU en primer trimestre, tratada y remitida. Se refieren dos US, sin reporte. En la semana 31 se diagnosticó preeclampsia y fue referida al hospital obstétrico; recibió dos dosis de betametasona para maduración pulmonar (dos días antes del nacimiento). Se interrumpió el embarazo por inestabilidad materna y se obtuvo por vía abdominal; producto no vigoroso, con peso de 2,535 gr y talla de 40 cm, Apgar 0/8, Silverman 9/9. PC 32 cm, PT 34.5 cm, PA 37 cm, no respiró ni lloró al nacer, requirió maniobras de reanimación avanzada, con dos ciclos e intubación orotraqueal. Capurro 33 semanas. No recibió inmunizaciones.

PADECIMIENTO ACTUAL 29.04.16:

Luego de la reanimación al nacimiento ingresó a UCIN del hospital de referencia, donde cursó con hematuria, seguido de oliguria e hipertensión, se inició hidralazina y bumetanida. Sus laboratorios con alfa feto proteína 4,400 ng/ml, GCH 256 mUI/ml, ALT 1059 U/l, AST 169 U/l, DHL > 1500 UI/l. Biometría inicial tuvo plaquetas de 59,000/mm³ y sangrado del muñón umbilical, por lo que recibió una transfusión de concentrado plaquetario. Se reportaron leucocitos de 75,500/μL. USG abdominal reportó tumor abdominal heterogéneo con componente quístico y calcificaciones que desplaza estructuras abdominales y líquido libre intraabdominal escaso. El USG transfontanelar reportó ventriculomegalia supratentorial e hipoplasia del cuerpo calloso. Se trasladó a esta institución para valoración por los servicios de Oncología, Cirugía Oncológica y Genética.

EXPLORACIÓN FÍSICA:

Peso	Talla	FC	FR	TA	Temp	Llen cap	Sat
2,560 kg	40 cm	156 x´	47 x´	56/37 mmHg	36.1°C	2 seg	95% VM

Ventilador FR 50x´/ PI 24/ PEEP 5 / TI 0.35/FiO₂ 66%. Paciente hipoactivo, con cianosis generalizada, en anasarca, normocéfalo, fontanela anterior a tensión, edema facial, pupilas isocóricas, normorreflécticas, cánula orotraqueal fija en 9 cm, con patrón respiratorio restrictivo, campos pulmonares con adecuada entrada y salida de aire en ambos hemitórax, ruidos cardíacos rítmicos, abdomen globoso, a tensión, no

se ausculta peristaltismo, consistencia dura, matidez a la percusión, genitales masculinos edematizados, con sonda uretral sin gasto, edema de extremidades, pulsos distales perceptibles.

PH	PaCO ₂	PaO ₂	EB	HCO ₃	Lactato
7.11	62.2	37.2	-11.6	14.1	5.3

Hb	Hto	Leu	Neu	Lin	Mon	Plaq	Tp	TTp	INR
13.1 d/dl	42.8 %	32,200 / μ L	58%	20%	12%	141,000 / μ L	15.5 seg	31.3 seg	1.32

Ac. úrico	BUN	Creat	DHL	GGT	Gluc	TFG	Na	K	Cl
17.6 mg/dl	41 mg/dl	2 mg/dl	33825 U/l	1389 U/l	37m g/dl	6.6 ml/min/1.73m ²	131 mEq/l	6.7 mEq/l	98 mEq/l

Ca	P	Mg	BT	BD	BI	Alb	ALT	AST
6.5 mg/dl	7.7 mg/dl	2.8 mg/dl	9.53 mg/dl	1.32 mg/dl	8.21 mg/dl	1.5 g/l	264 U/l	1188 U/l

ECOCARDIOGRAMA: Situs solitus, concordancia AV y VA, retornos venosos sistémicos y pulmonares normales, CIA de 5.5 mm con corto circuito de izquierda a derecha, PSVD 46 mmHg, TAPSE 9, FA 45%, E/A mitral 1.5, FEVI 82%, no se logró visualizar boca aórtica, ramas pulmonares confluentes, de adecuado calibre. Paciente grave, inestable, con hipertensión pulmonar en cifra sistémica, con PCA grande y CIA. Se sugirió manejo óptimo de líquidos y apoyo aminérgico. **TAC TORACOABDOMINAL sin contraste:** Tumor retroperitoneal derecho heterogéneo y con calcificaciones, de 110 x 81 x 78 mm, que cruza la línea media y que desplaza el hígado hacia arriba y medialmente, y el estómago y las asas intestinales hacia la izquierda. **UCIN:** Requirió parámetros ventilatorios altos para lograr oximetría de pulso >85%, apoyo aminérgico con dopamina 5 mcg/kg/min. Paciente presentó edema de miembros pélvicos; se restringieron líquidos a 70 ml/kg/día, con aporte de Na 3 mEq, Ca 150 mg/kg/día y Mg 50 mg/kg/día. Ampicilina 100 mg/kg/dosis cada 12 horas, amikacina 7.5 mg/kg/dosis cada 36 horas, furosemide 0.25 mg/kg dosis única, bumetanida en infusión a 10 mcg/kg/h. Balance hídrico +40 ml, uresis 0.22 ml/kg/hr. Ventilador FR 60x', PIP 24, PEEP 5, TI 0.36, FiO₂ 80%, FC 130x', Temp 36°, TA 42/28 mmHg. **ALGOLOGÍA:** Infusión de fentanilo 2 mcg/kg/hr. **CIRUGÍA GENERAL:** Paciente con tumor retroperitoneal derecho. Requerirá toma de biopsia vs resección, en cuanto las condiciones hemodinámicas del paciente lo permitan. Se colocó catéter venoso central subclavio derecho.

30.04.16 UCIN: Ventilador FR 59x', PI 24, PEEP 6, TI 0.37, FiO₂ 87%, Sat 85%. Hipotensión arterial, continuó con anasarca. Infusión de dopamina 10 mcg/kg/min, infusión de bumetanida a 3.5 mcg/kg/hr, plasma fresco congelado 10 ml/kg, concentrado plaquetario 10 ml/kg, vitamina K 0.5 mg, IV cada 24 horas. Balance hídrico -115 ml, uresis 0.51 ml/kg/hr.

PH	PaCO ₂	PaO ₂	HCO ₃	EB	Lactato
7.20	55	60	21.3	-5.4	1.6

NEFROLOGÍA: Datos de falla renal según clasificación de PRIFLE, KDIGO en estadio III con anuria de más de 24 horas, la etiología probable es masa tumoral de origen renal. Sin posibilidad de tratamiento de reemplazo renal por diálisis peritoneal ni hemodiálisis por peso e inestabilidad hemodinámica. Se sugirió restricción hídrica 60 ml/kg/día. **CIRUGÍA ONCOLÓGICA:** Paciente muy grave, presentó síndrome compartimental abdominal y falla renal aguda secundaria. Se realizó descompresión abdominal quirúrgica y aspirado de médula ósea de tibia derecha, no fue factible realizar biopsia de hueso. **19:00 horas LAPAROTOMÍA CON COLOCACIÓN DE BOLSA DE LAPAROSTOMÍA:** Hallazgos: Tumor retroperitoneal de 10 cm de diámetro aproximadamente, heterogéneo con algunas calcificaciones y áreas quísticas del lado derecho que desplaza asas intestinales en sentido contralateral. Se colocó bolsa de laparostomía. Oncología realizó aspirado de médula ósea de tibia derecha, no fue factible realizar biopsia de hueso. **PATOLOGÍA:** Citología de líquido peritoneal negativa para células neoplásicas.

01.05.16 UCIN: Ventilador FR 62x', PIP 26, PEEP 7, TI 0.33, FiO₂ 70%, FC 140x', Temp 36°, TA 46/25 mmHg. Se mantuvo con restricción de líquidos, edema generalizado, con apósitos en cavidad abdominal

húmedos, salida de líquido serohemático, presión intraabdominal de 12 mmHg. Concentrado eritrocitario 10 ml/kg, concentrado plaquetario 10 ml/kg. Balance hídrico -4 ml, uresis 1.05 ml/kg/hr, herida 25ml.

PH	PaCO2	PaO2	HCO3	EB	Lactato
7.20	39	138	14.9	-11.9	1.2

GENÉTICA: No se integró ningún síndrome. Se difiere toma de muestra sanguínea para cariotipo por las transfusiones que recibió. **15:50 horas CIRUGÍA PROGRAMADA:** Laparotomía con resección de tumor. **19:50 horas CIRUGÍA ONCOLÓGICA:** Muy grave, no se encontró en condiciones para trasladarlo a quirófano, con parámetros muy elevados de ventilador; por el tamaño de tumor que abarca casi toda la cavidad abdominal, no se consideró adecuado realizar la resección del tumor en la UCIN. Continuó manejo médico para estabilización y en 24 horas revalorar la resección.

02.05.16 NEUROCIRUGÍA: Se interconsultó por fontanela abombada y por los hallazgos del US transfontanelar en el hospital de referencia. Se solicitó TAC de cráneo; se valorará la colocación de válvula de derivación o ventriculostomía. **ONCOLOGÍA:** Se sugiere bicarbonato de sodio en las soluciones por la lisis tumoral. **NOTA PREOPERATORIA CIRUGÍA ONCOLÓGICA:** Paciente hemodinámicamente inestable, requirió apoyo aminérgico y en las últimas 4 horas transfusión de hemoderivados (plaquetas y eritrocitos). Continuó con sangrado escaso en sitio de cirugía previa.

Hb	Hto	Leu	Neu	Ban	Plaq	TP	TTP	INR
10.8 g/dL	28.8%	12.7/ μ l	58%	9%	101,000	10.5"	215"	0.91

Na	K	P	Ca	Ac. úrico	Creat
134 mmol/L	4.7 mmol/L	7.7 mg/dL	7 mg/dL	19.8 mg/dL	2.7 mg/dL

UCIN: Ventilador FR 62x', PI 26, PEEP 6, TI 0.33, FiO2 75%, FC 120x', Temp 36.4°, TA 80/63 mmHg, TAM 69 mmHg. Muy grave, con tumor abdominal sin diagnóstico histológico, con sangrado escaso, parámetros ventilatorios muy altos, no regula temperatura, con manejo antimicrobiano con ampicilina y amikacina, con alto riesgo de evolucionar a sepsis y choque. Balance hídrico -50 ml, uresis 0.9 ml/kg/hr.

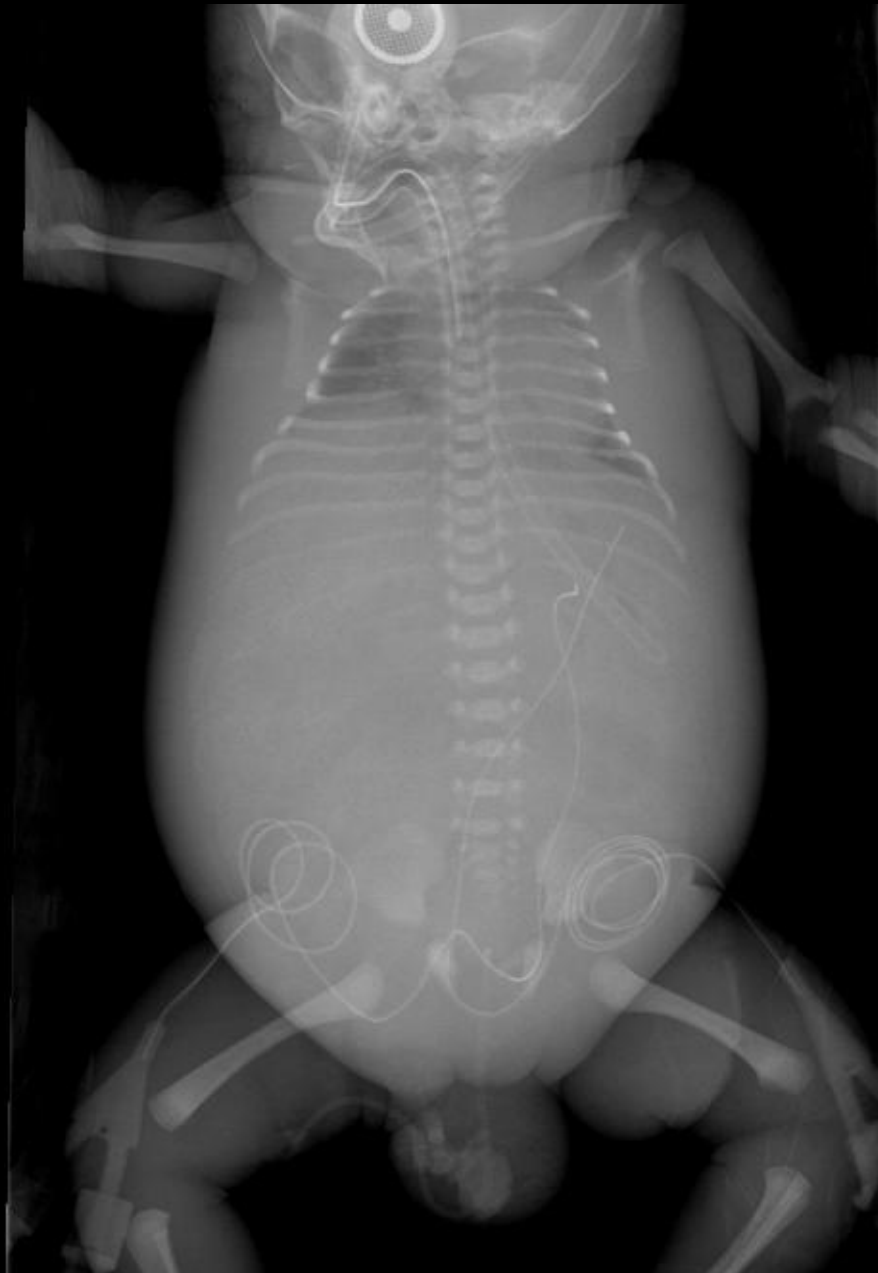
GASOMETRÍA (Capilar)

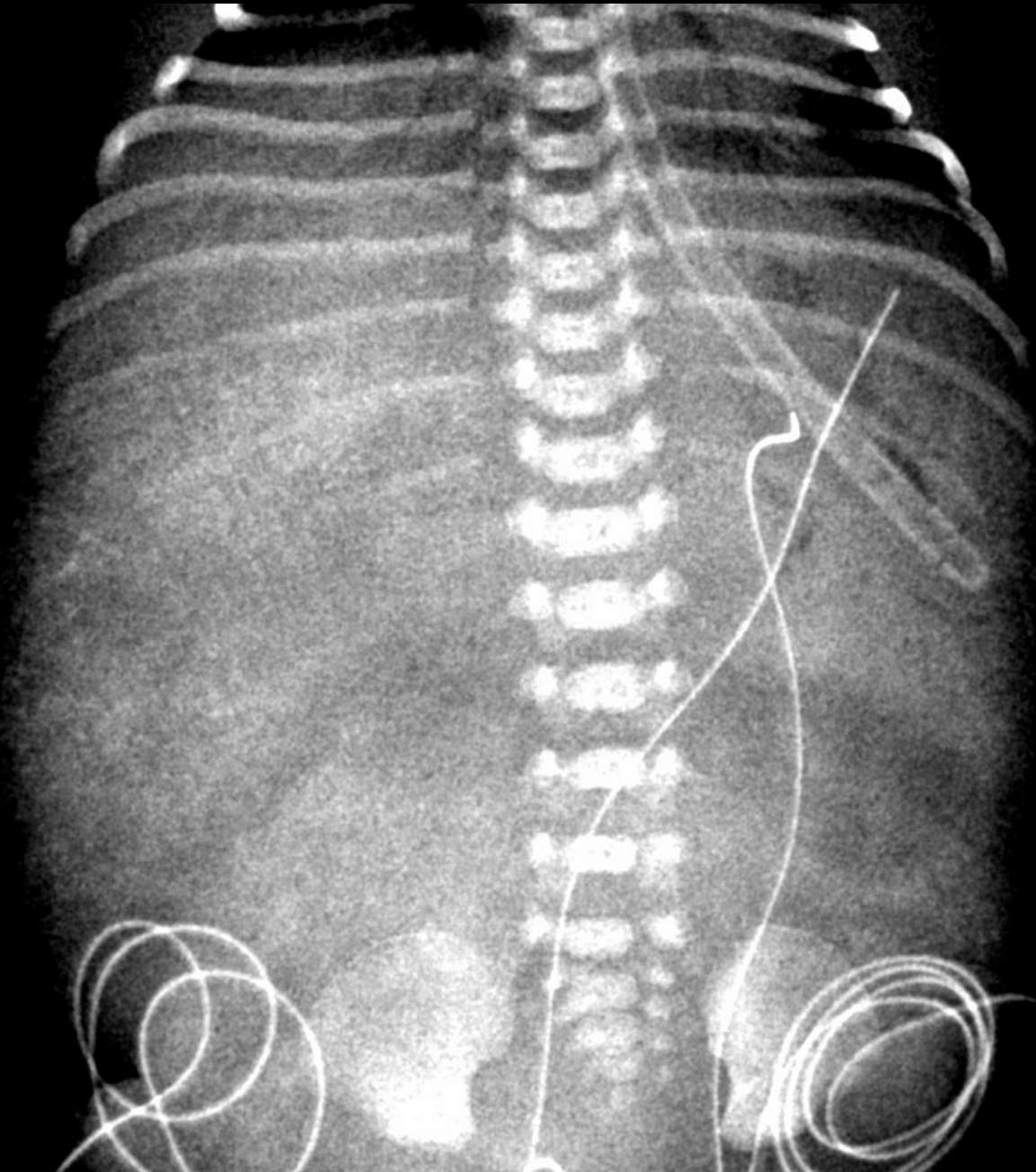
PH	PaCO2	PaO2	HCO3	EB	Lactato
7.38	30.3	55.2	17.8	-5.8	3.1

ANESTESIOLOGÍA (nota preanestésica): Riesgo ASA IV, muy grave. Se recomendó realizar intervención en UCIN. **NOTA POSTOPERATORIA:** En quirófano, se retiró bolsa de Bogotá y se realizó resección de tumor retroperitoneal en bloque. Sangrado 10 ml. Tiempo quirúrgico 50 min. Presentó paro cardiorrespiratorio que ameritó maniobras de reanimación avanzada, con 6 ciclos en total, sin respuesta. **NOTA POSTANESTÉSICA:** Ventilador PIP 26, PEEP 6, FR 26, fentanyl inducción 4 mcg/kg e inició infusión de fentanyl a 3 mcg/kg/min, cisatracurio 200 mcg. En el transanestésico cursó con inestabilidad hemodinámica que inicialmente respondió a volumen (15 ml/kg solución salina 0.9%), curso nuevamente hipotensión, se transfundió concentrado eritrocitario 15 ml/kg, persistió hipotenso. Bradicardia que evolucionó a asistolia. Maniobras de reanimación, con 6 ciclos en total (7 dosis de adrenalina 100 mcg/kg/do), sin respuesta. **Hora de defunción: 19:10 horas.**



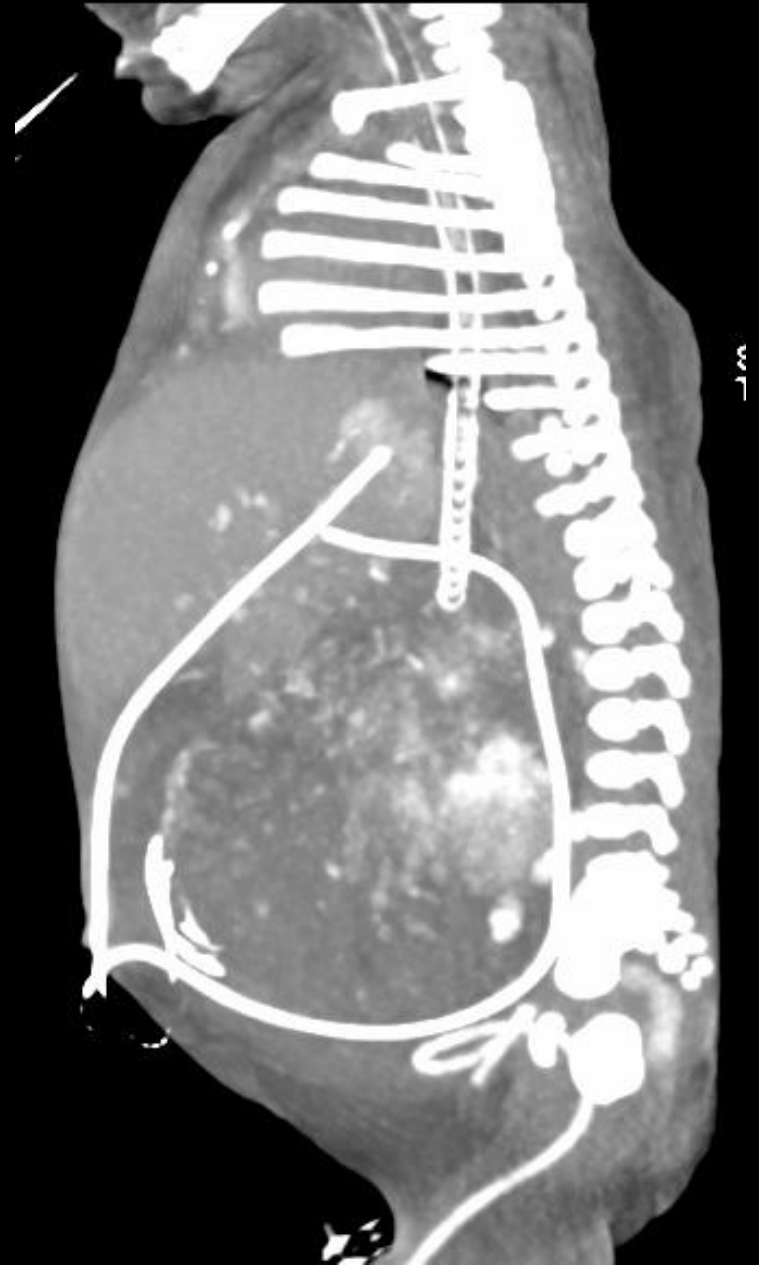
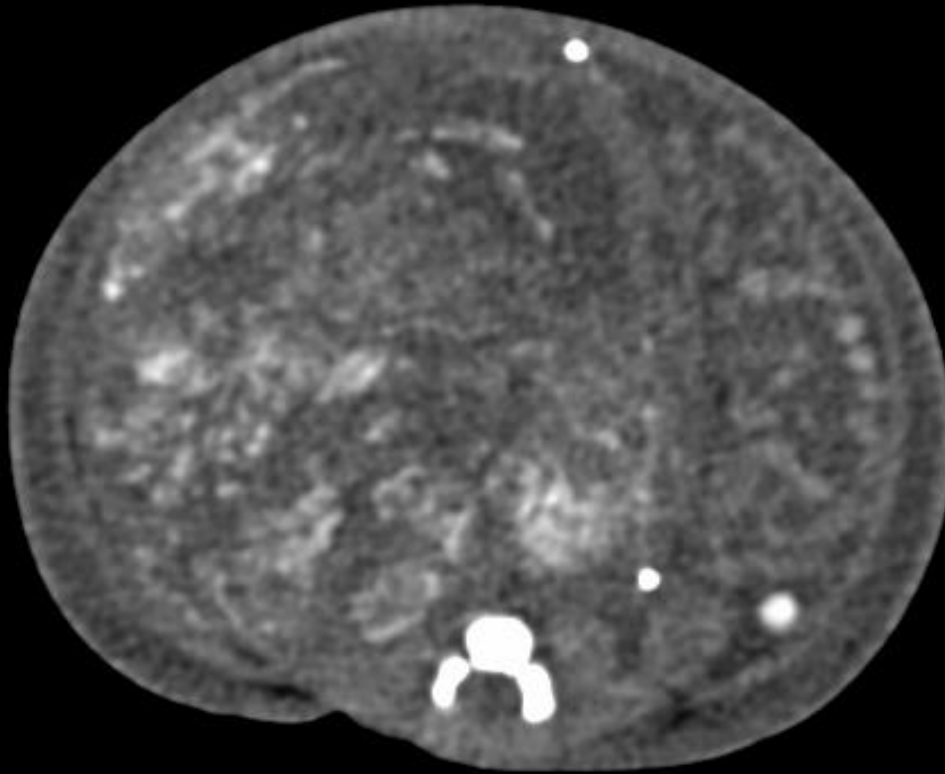
29.04.16

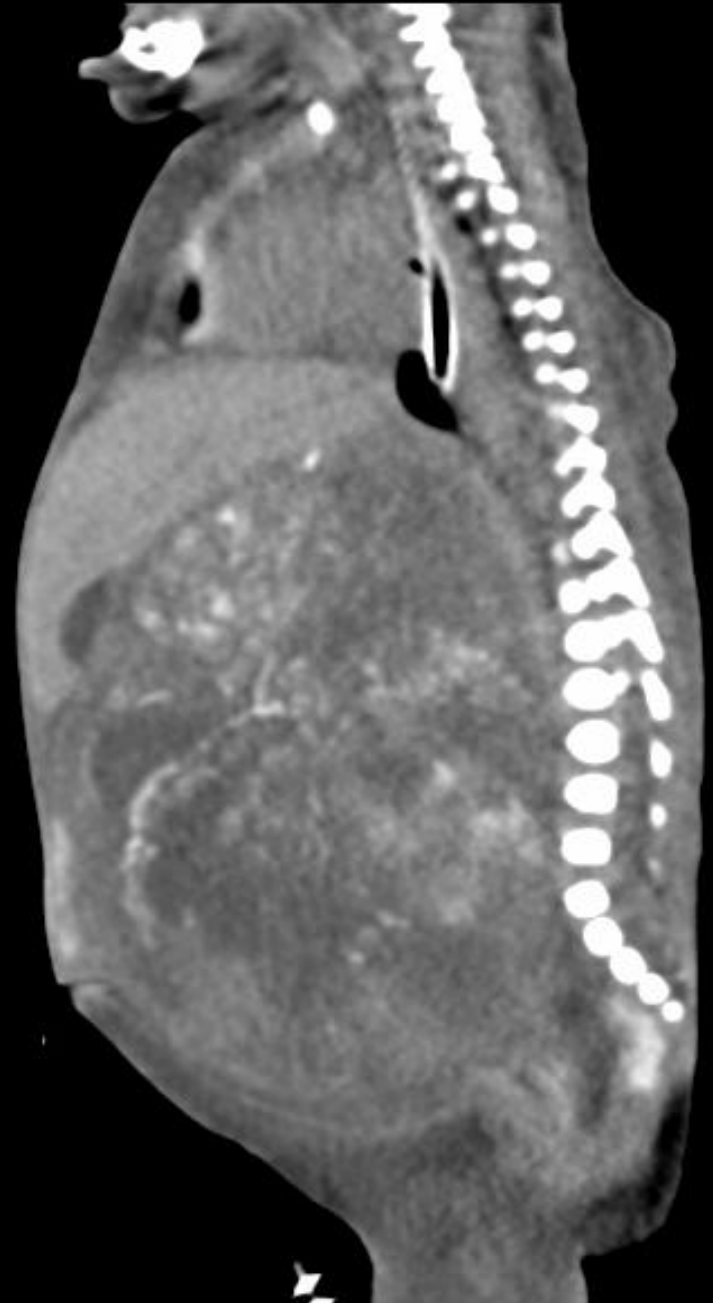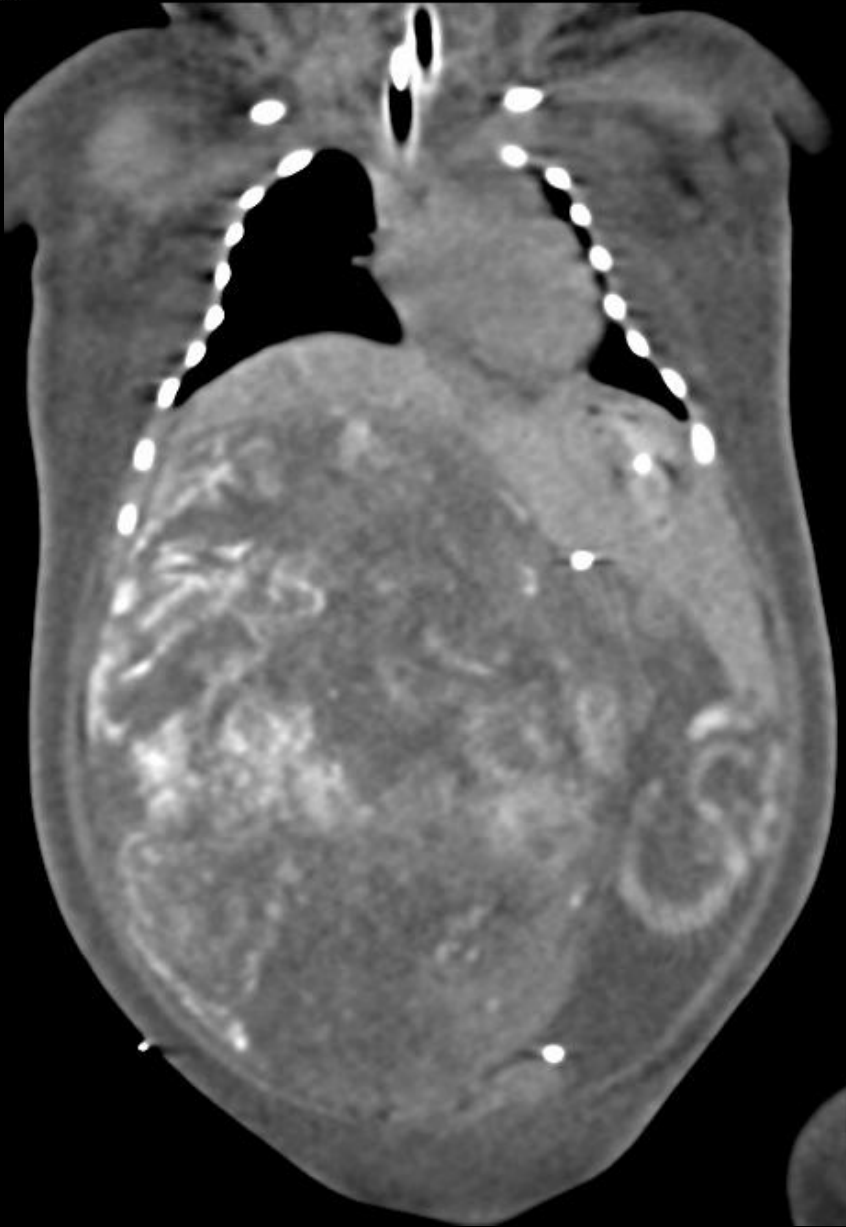


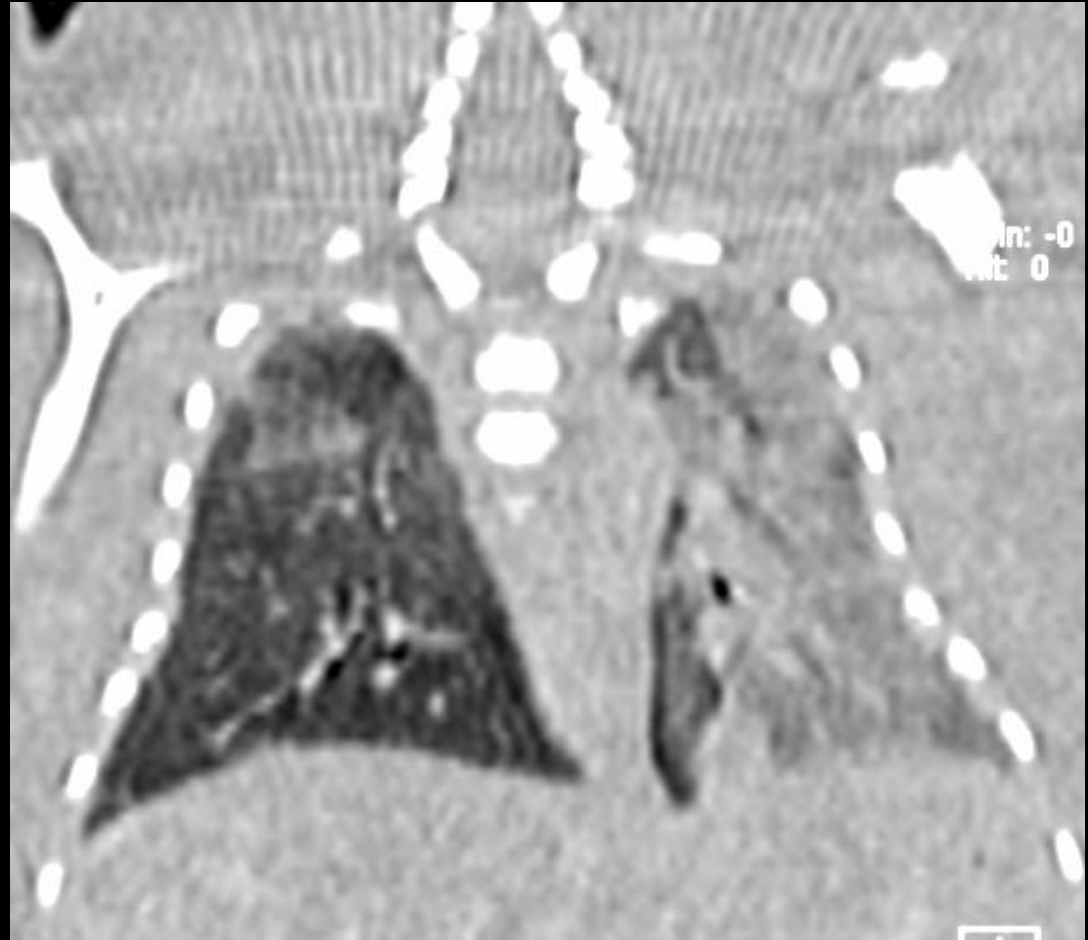
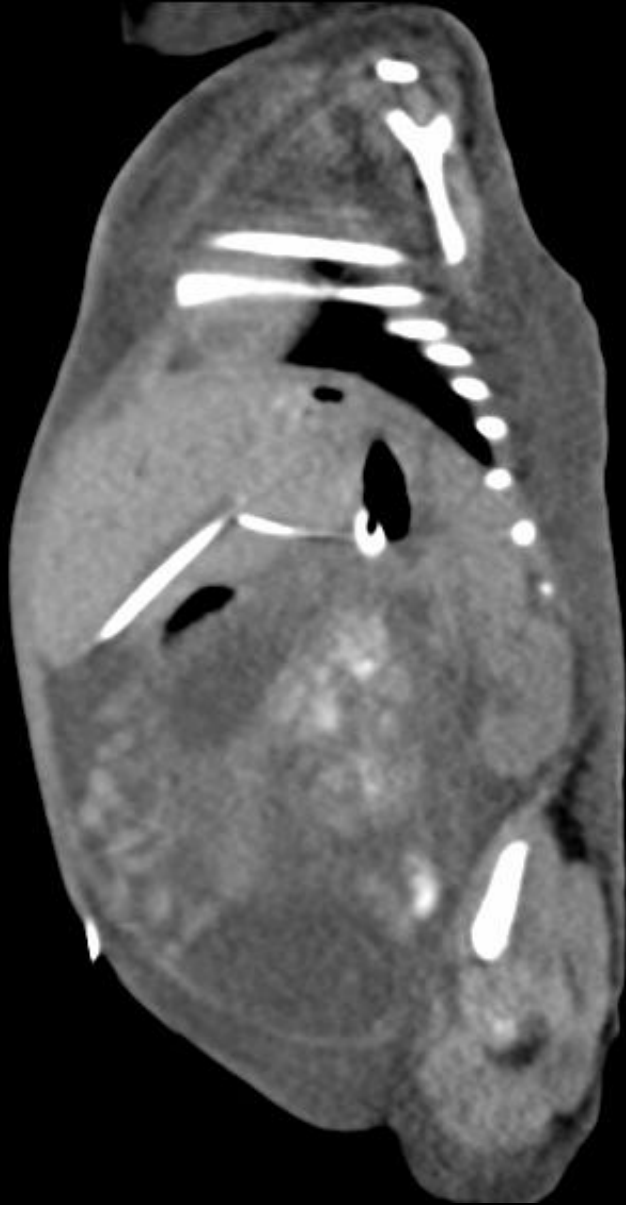




29.04.16









Diagnóstico por imagen

- Tumor rabdoide de riñón derecho.
 - Cánula orotraqueal con punta a nivel de la bifurcación carinal.
 - Catéteres umbilicales localizados a nivel abdominal.
 - Parénquima pulmonar con presencia de atelectasias con predominio en pulmón izquierdo.
-