

**SESIÓN CLINICOPATOLÓGICA A-2015-34****Miércoles 21 de Septiembre de 2016****COORDINADOR: DR. JUAN MANUEL ALCÁNTAR FIERROS**
DISCUSOR: DRA. NANCY LUNA TORRES RIII PEDIATRÍA
PATÓLOGO: DRA. ARGELIA ESCOBAR SÁNCHEZ
RADIÓLOGO: DRA. HILDA HERNÁNDEZ CHAVERO
RESUMEN: DR. CARLOS MAURICIO JARAMILLO ESPARZA**NOMBRE:** C.G. M. **SEXO:** FEMENINO **EDAD:** 2 MESES 16 DÍAS
PROCEDENCIA: NAUCALPAN, EDO. DE MÉXICO **F. NAC.:** 06.06.2015
INGRESO (URGENCIAS): 22 AGOSTO 2015 **EGRESO:** 25 AGOSTO 2015**MOTIVO DE CONSULTA:** Rechazo a la vía oral, irritabilidad, distensión abdominal, vómito, ausencia de evacuaciones.**ANTECEDENTES HEREDOFAMILIARES:** Madre de 38 años de edad, escolaridad primaria, ama de casa, unión libre, toxicomanías negadas, aparentemente sana. Padre de 38 años de edad, escolaridad primaria, comerciante, alcoholismo y tabaquismo ocasional, aparentemente sano. Dos hermanas de 14 y 7 años de edad, aparentemente sanas, 1 hermana finada a los 20 días de vida por atresia intestinal.**ANTECEDENTES NO PATOLÓGICOS:** Originaria y residente de Naucalpan, Estado de México, habitan en casa rentada de materiales perdurables, cuenta con servicios básicos de urbanización. Habitan 5 personas en 1 habitación, niega convivencia con animales. Desconoce grupo sanguíneo y Rh. **ALIMENTACIÓN.** Seno materno exclusivo. **DESARROLLO PSICOMOTOR.** Fija la mirada al mes de vida, sin sostén cefálico. **INMUNIZACIONES.** Ninguna.**ANTECEDENTES PERINATALES:** Producto de Gesta 4, Aborto 0, Cesárea 2, Para 2, con control prenatal desde el tercer mes de gestación, ingesta de multivitamínicos y ácido fólico, niega administración de vacunas o infecciones durante el embarazo. Cursó con preeclampsia, por lo que es obtenida por vía abdominal a las 28 semanas de gestación, pesó 1,560 gr, desconoce resto de somatometría, Apgar y Silverman. Nace en hospital de segundo nivel donde se mantuvo hospitalizada por prematuridad. No se realizó tamiz neonatal.**ANTECEDENTES PATOLÓGICOS:** Hospitalizada desde el nacimiento durante 40 días por prematuridad para ganancia ponderal sin requerir ventilación mecánica, se mantuvo con oxígeno suplementario por cámara cefálica, refiere administración de antibióticos no especificados. Desde el nacimiento presentó rechazo al alimento, vómito y distensión abdominal intermitente que nunca mejoró. Egresada con tratamiento a base de vitaminas y procinéticos no especificados, administrados durante 2 semanas.**PADECIMIENTO ACTUAL:****22.AGOSTO.15 RECHAZO A LA VÍA ORAL:** 1 día de evolución, referido como disminución en la ingesta, persistente, progresiva hasta ser nula.**IRRITABILIDAD:** 12 horas de evolución, de inicio súbito, presentando llanto persistente que no cede con el arrullo.**DISTENSIÓN ABDOMINAL:** 12 horas de evolución, de inicio súbito, persistente, progresiva.**AUSENCIA DE EVACUACIONES:** 12 horas de evolución, siendo su patrón habitual de 2 a 3 evacuaciones al día, semilíquidas en poca cantidad.**VÓMITO:** De 8 horas de evolución, en una sola ocasión, de contenido gástrico, postprandial inmediato, abundante, precedido de náusea y arqueo.**EXPLORACIÓN FÍSICA:**

Peso	Talla	FC	FR	TA	Temp	Llen cap	PA
2.2 Kg	50 cm	174/min	37/min	89/61 mmHg	35.4°C	3 seg	35 cm

Femenino de edad aparente menor a la cronológica, hipoactiva, poco reactiva a estímulos, palidez de tegumentos, mucosas secas, cráneo normocéfalo, con fontanela anterior de 4x3 cm deprimida, fontanela posterior puntiforme, ojos hundidos, pupilas isocóricas y normorreflécticas, narinas permeables, oídos sin alteraciones, membrana timpánica íntegra, boca con mucosa oral seca, orofaringe permeable. Cuello cilíndrico, sin adenomegalias y pulsos centrales palpables. Tórax normolíneo, con presencia de tiraje intercostal, retracción xifoidea y disociación toracoabdominal, con amplexión y amplexación disminuídas, claro pulmonar a la

percusión, murmullo vesicular disminuido basal izquierdo. Precordio hiperdinámico, rítmico, sin agregados. Abdomen globoso, con dibujo de asas, no depresible, doloroso a la palpación media, sin masas ni plastrón, timpánico, peristalsis ausente. Genitales femeninos Tanner I. Tacto rectal con presencia de heces en ampulla rectal. Extremidades íntegras con pulsos débiles. Neurológicamente íntegra.

Paciente con inestabilidad hemodinámica y ventilatoria por lo que se decidió intubación orotraqueal con cánula 3.5 fija a 9 cm en comisura labial, requirió infusión de bolo de solución cristaloides en 3 ocasiones a 20 ml/kg/do. Se inició manejo antibiótico en servicio de urgencias con cefotaxima a 150 mg/kg/día, ampicilina 200 mg/kg/día y metronidazol a 30 mg/kg/día con probable foco abdominal.

LABORATORIO Y GABINETE:

PH	PO2	PCO2	HCO3	LACT	EB
7.22	68.6	37.4	14.8	5.5	-11.6

Hb	Hto	V.C.M.	C.M.H.C.	Leu	Ban	Neu	Linf	Mon	Plaq
11.4 g/dl	35.7%	87.7 fL	32 g/dL	15,100	16%	49%	25%	9%	462,000

Ac. Úrico	BUN	Creat	Na	K	Cl	Ca	P
4.2 mg/dl	9 mg/dl	0.8 mg/dl	146 mmol/L	5.1 mmol/L	99 mmol/L	9 mg/dl	6.2 mg/dl

BT	BD	BI	PROT	ALBUM	ALT	AST	PCT	PCR
3.02 mg/dl	0.8 mg/dl	2.22 mg/dl	3.6 g/dl	3.2 g/dl	18 U/L	79 U/L	75 ng/ml	3.6 mg/dl

TP	TTPa	INR
17.6 seg	41.0 seg	1.5

CIRUGÍA GENERAL: Paciente con abdomen distendido, dibujo de asas, tenso a la palpación y con dolor, ausencia de peristalsis y ampulla rectal con escasa materia fecal, la Rx de abdomen con asas dilatadas, edema interasa, ausencia de gas distal. Presentó datos francos de oclusión intestinal y abdomen agudo por lo que requirió de exploración quirúrgica urgente. Se colocó catéter venoso central por punción en yugular interna derecha.

Hallazgos en laparotomía exploradora: 1) Malrotación intestinal tipo ciego libre, 2) vólvulo intestinal de íleon con 120 cm de intestino isquémico-necrótico sin perforación, 3) líquido peritoneal de aspecto purulento. Se realizó resección intestinal de 120 cm de íleon e ileostomía de dos bocas a 5 cm de la válvula ileocecal, quedando 130 cm de intestino delgado restante hasta el ángulo de Treitz.

PH	PO2	PCO2	HCO3	LACT	EB
7.3	83.4	35.5	17.1	2.4	-6.7

Hb	Hto	V.C.M.	C.M.H.C.	Leu	Ban	Neu	Linf	Mon	Plaq
16.4 g/dL	48.9%	90 fL	34 g/dL	1400	0%	60%	35%	5%	148,000

TP	TTPa	INR	Antitrombina	Dímero D
25.4 seg	61.5 seg	2.16	34 (83-128)	2117 (< 243)

23.08.15 INFECTOLOGÍA: Presentó datos francos de choque, se decidió iniciar cobertura contra enterobacterias y anaerobios, se inició manejo con ceftriaxona 75 mg/kg/día, ampicilina 300 mg/kg/día y metronidazol 30 mg/kg/día. **UTIP:** Paciente con desaturación, estertores crepitantes finos en región basal derecha, radiografía de tórax con infiltrado bilateral, caída de oxemias e incremento en los índices de oxigenación. Continuó con datos de choque séptico, inició manejo con infusión de adrenalina 0.1 mcg/kg/min y se valorará reclutamiento alveolar.

24.08.15 CARDIOLOGÍA: Adecuada función ventricular izquierda, FEVI (modo M) 64%, PSVD 30 mmHg, conducto arterioso pequeño gradiente 30 mmHg, corto circuito izquierda a derecha. **INFECTOLOGÍA:** Persistió con datos de choque séptico, se sospecha de involucro de otros gérmenes Gram negativos, principalmente los no fermentadores como Pseudomonas aeruginosa, patógeno intrahospitalario con rápida diseminación hematogena, por lo que se suspendió tratamiento con ceftriaxona, se inicia cefepima 150 mg/kg/día, continuó con ampicilina y metronidazol. **GENÉTICA:** Brindó asesoramiento y consejo genético a los padres por antecedente de hermana finada por atresia intestinal.

25.08.15 INFECTOLOGÍA 00:00 HORAS: Persistió con datos de choque séptico, tomando en cuenta como única consideración la no cobertura para enterococos resistentes y por el estado de gravedad se inició tratamiento con glucopeptido, vancomicina 10 mg/kg/do cada 12 horas ajustado a tasa de filtración glomerular de 30, se suspendió ampicilina.

Hb	Hto	V.C.M.	C.M.H.C.	Leu	Ban	Neu	Linf	Mon	Plaq
8 g/dl	24.2%	93 fL	33 g/dL	600	0%	4.3%	49%	35%	41,000

Ac. urico	BUN	Creatinina	Na	K	Cl	Ca
3.6 mg/dl	13 mg/dl	0.7 mg/dl	133 mmol/L	3.5 mmol/L	102 mmol/L	7.9 mg/dl

BT	BD	BI	PROT	ALBUM	ALT	AST
2.67 mg/dl	1.4 mg/dl	1.27 mg/dl	3.3 g/dL	1.6 g/dl	24 U/L	57 U/L

CIRUGÍA GENERAL 02:30 HORAS: Persistió con datos de choque que requirió aumento en la infusión de aminos e incremento en parámetros de ventilador, lactato de 3.4 (previo 3.2), la presión intraabdominal en 11 cmH₂O, abdomen blando, no tenso, coloración de estomas adecuada, pulsos periféricos palpables de buena amplitud, gasto urinario en 2.6 ml/kg/hora, se realizó USG observando adecuado flujo renal y en mesenterio, calculando 12cc de líquido intraabdominal. Por lo anterior no se encuentran datos compatibles con síndrome compartimental o indicación quirúrgica, sin embargo, tiene alto riesgo y posibilidades de hacerlo.

NEFROLOGÍA 08:50 HORAS: Presenta anuria en las últimas 2 horas, con datos de falla renal aguda probablemente secundaria al estado de choque séptico, con sobrecarga de 34.6% del peso corporal y creatinina 0.7 mg/dl que le da una CTFG 25 ml/min/1.73m², es candidato a terapia de intercambio continuo, sin embargo, se contraindica por el peso de la paciente, así mismo, las condiciones abdominales limitan el uso de catéter de diálisis peritoneal, por lo que se sugirió infusión de diurético tipo bumetanida ya que no hubo respuesta con furosemide. **INFECTOLOGÍA:** Persistió con choque séptico y datos de falla orgánica múltiple, presentó lesiones eritematosas violáceas en piel de pared abdominal, por lo que se amplió el espectro hacia enterobacterias productoras de betalactamasas de espectro extendido, se inició manejo con meropenem 50 mg/kg/día.

UTIP 09:00 HORAS: Paciente con acidosis mixta grave que requirió incremento de los parámetros ventilatorios por restricción abdominal con PIM 30, PEEP 8, FiO₂ 60%, FV 26, IO 8.4, Kirby 165; radiografía de tórax con 7 espacios intercostales y clara restricción por distensión abdominal. Hemodinámicamente inestable con infusión de adrenalina y norepinefrina. Sobrecarga hídrica de 35%. Presión abdominal de 23 cmH₂O. Falla multiorgánica en base a falla respiratoria, hemodinámica, renal y hepática.

NEFROLOGÍA 09:30 HORAS: Progresión de falla renal aguda secundario a aumento de la presión intraabdominal que condiciona disminución del flujo sanguíneo renal, sin posibilidad para iniciar terapia de remplazo continuo. Se sugirió corregir aporte de bicarbonato, ajustar medicamentos para tasa de filtración glomerular de 23 ml/min/1.73m², continuó con infusión de bumetanida.

PH	PO2	PCO2	HCO3	LACT	EB
7.102	138	31.7	9.5	9.4	-18.5

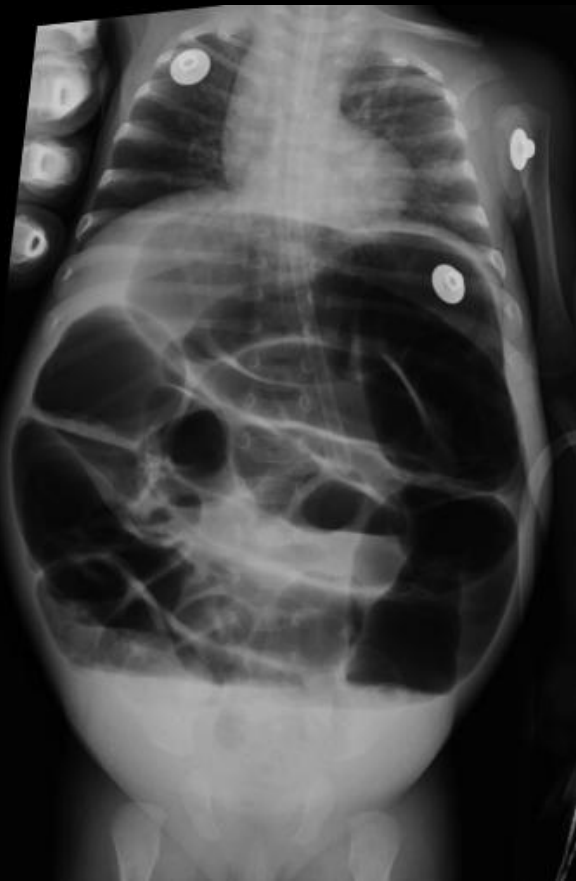CIRUGÍA GENERAL 10:30 HORAS: Presentó aumento de presión intraabdominal hasta 26 cmH₂O, acidosis persistente y elevación del lactato, abdomen tenso, presentó lesiones eritematosas, violáceas y algunas flictenas, los pulsos periféricos disminuidos. Ante los datos clínicos y paraclínicos de síndrome compartimental se realizó exploración quirúrgica urgente. Procedimiento: Laparotomía exploradora; Hallazgos: 1) Escaso líquido seroso en cavidad 5 ml, 2) asas intestinales con leve palidez que mejoran en su coloración al descomprimir, sin áreas de perforación, 3) bocas de ileostomía con adecuada perfusión, 4) piel de pared abdominal con datos de isquemia y necrosis. Se decide colocar Bolsa de Bogotá.

PH	PO2	PCO2	HCO3	LACT	EB
6.994	133	23.8	5.5	13.2	-23.5

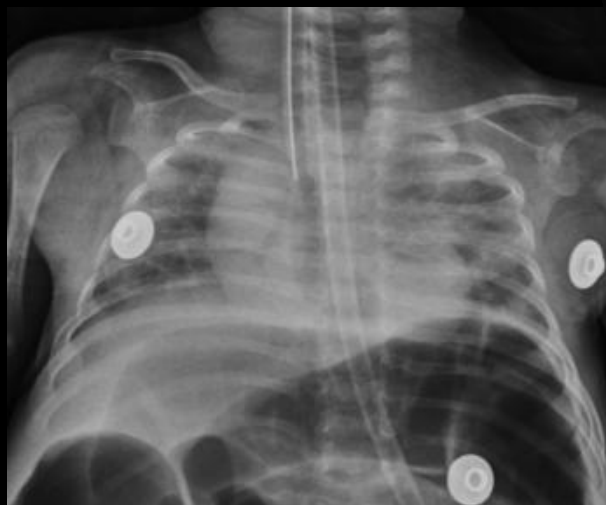
UTIP 23:25 HORAS: En muy malas condiciones generales, persistió con choque y falla orgánica múltiple a pesar de intervención quirúrgica y de dosis altas de aminos adrenalina y norepinefrina. Presenta bradicardia progresiva y paro cardio-respiratorio. **HORA DE DEFUNCIÓN 23:25 HORAS.**



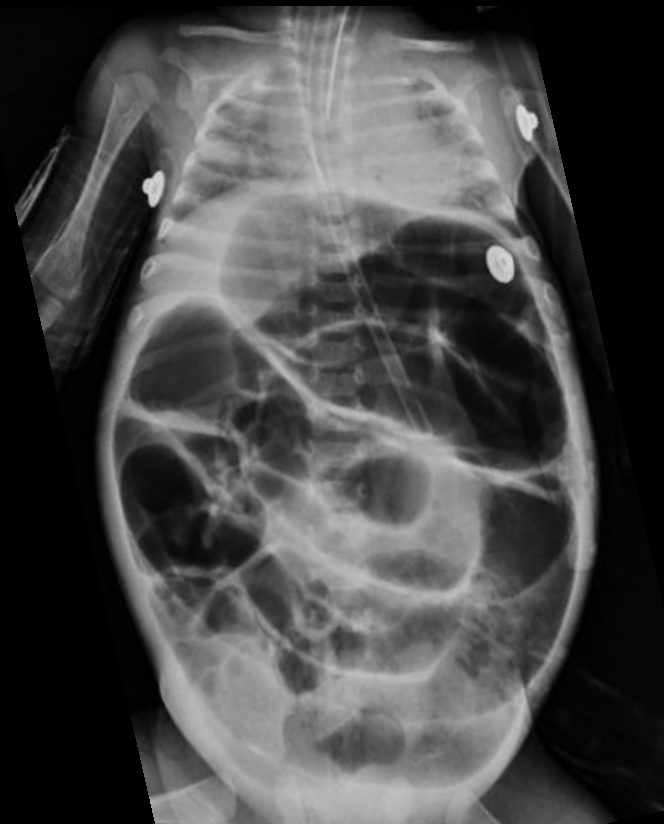RX 22-08-2015



4:46 PM

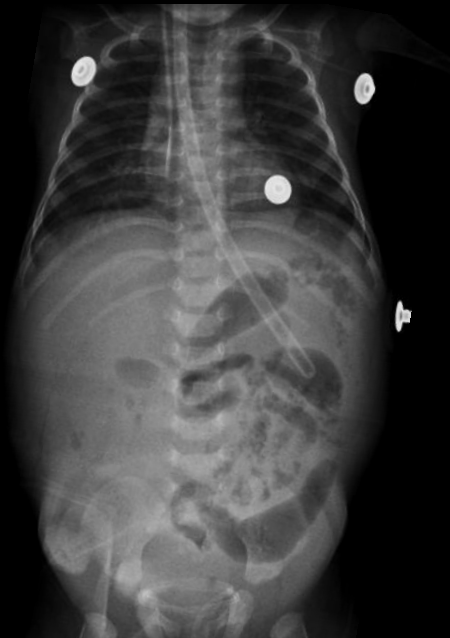

5:32 PM

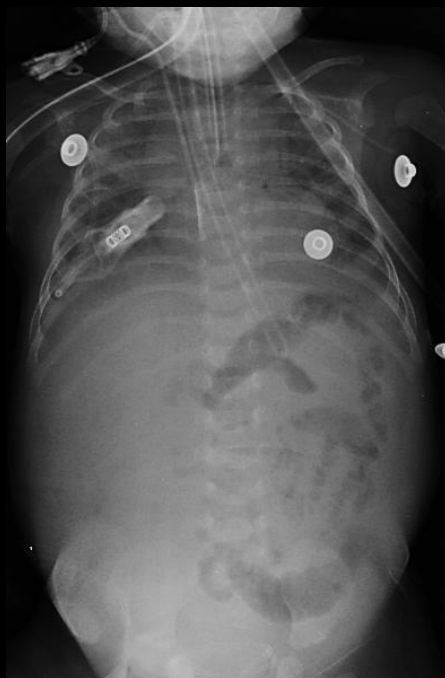



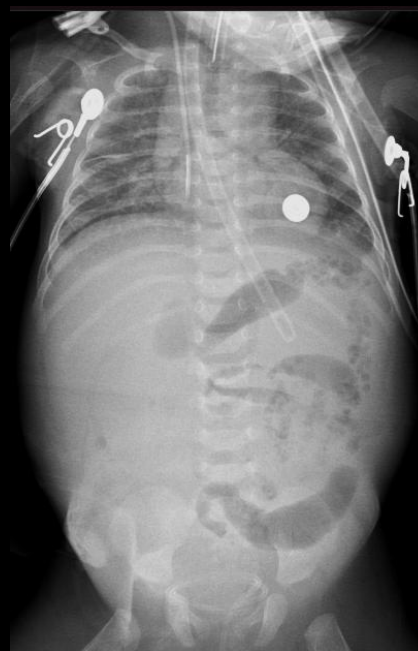RX 23-08-2015



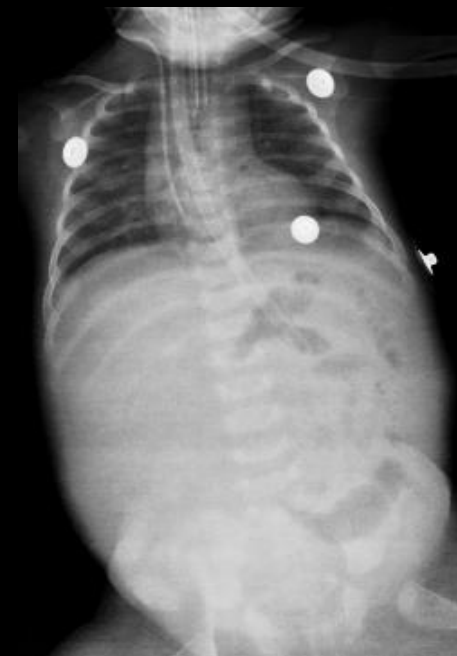12:04 AM



9:25 AM



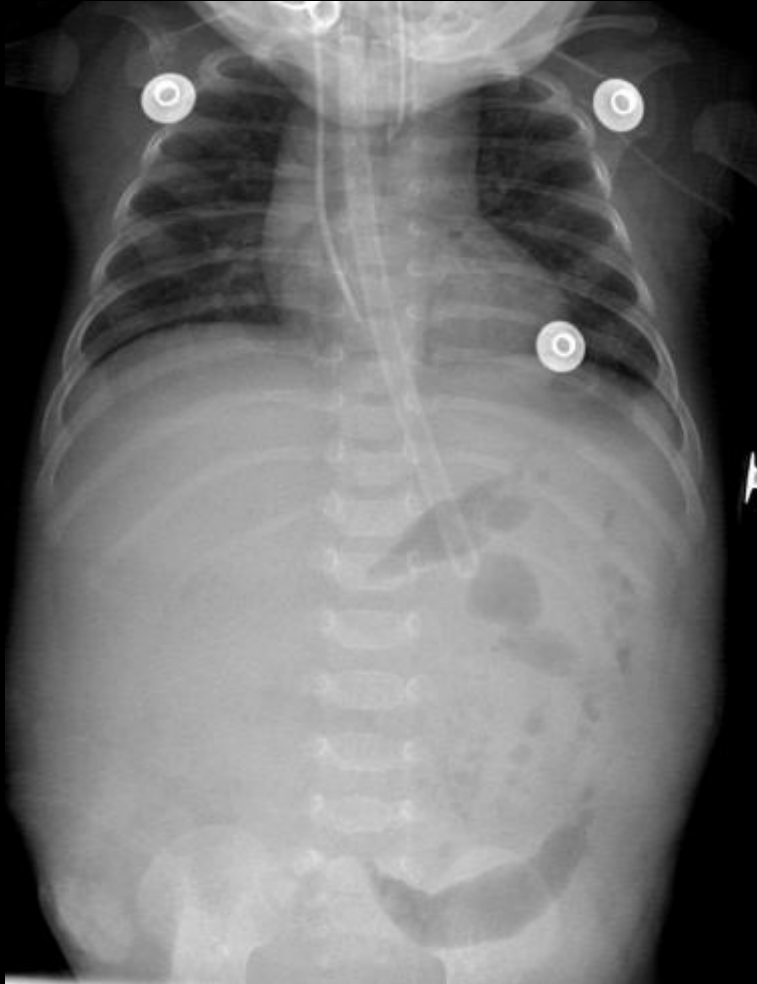4:14 PM



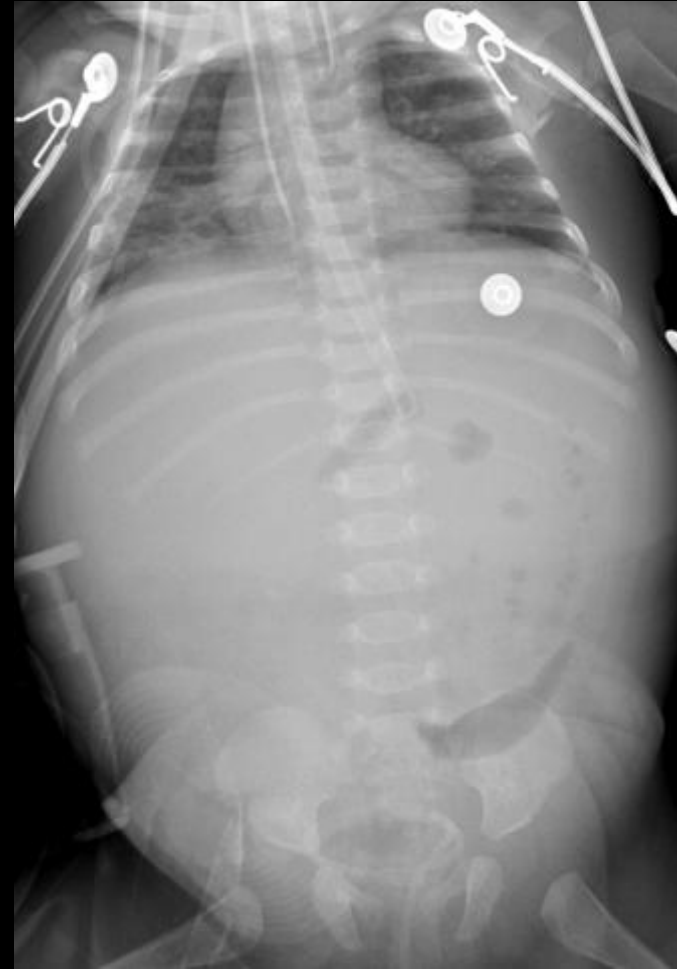8:03 PM



RX 24-08-2015



01:32 AM



10:23 PM



ULTRASONIDO 25-08-2015

