



SESIÓN CLINICOPATOLÓGICA A-2016-28
Miércoles 16 de agosto de 2017

COORDINADOR: DR. JOSÉ FÉLIX GAYTÁN MORALES
DISCUSOR: DR. RODRIGO ALFONSO BERRONES BASTIEN RIII PEDIATRÍA
PATÓLOGO: DRA. MA. ARGELIA ESCOBAR SÁNCHEZ
RADIÓLOGO: DRA. BERTHA LILIA ROMERO BAIZABAL
RESUMEN: DR. OSCAR ISAAC MORENO LAFLOR RII PEDIATRÍA

NOMBRE: L.F.M.B. SEXO: MASCULINO EDAD: 16 AÑOS
PROCEDENCIA: CDMX F. NAC.: 06.05.2000
ÚLTIMO INGRESO (URGENCIAS): 19.05.16 EGRESO: 20.06.16

MOTIVO DE CONSULTA: Sepsis adquirida en la comunidad con foco abdominal en paciente inmunocomprometido.

ANTECEDENTES HEREDOFAMILIARES: Madre de 32 años de edad, ocupación empleada de panadería, estado civil en unión libre, escolaridad primero de secundaria, negó toxicomanías, aparentemente sana. Padre de 45 años de edad, ayudante de mecánico, escolaridad licenciatura en contaduría, negó toxicomanías, aparentemente sano. Hermano de 10 años de edad y de 1 año 9 meses de edad, aparentemente sanos. Prima materna con diagnóstico de leucemia en tratamiento.

ANTECEDENTES NO PATOLÓGICOS: Originarios y residentes de CDMX, delegación Iztapalapa, habitan en casa rentada la cual cuenta con todos los servicios. **ALIMENTACIÓN:** Adecuada en cantidad y calidad. **DESARROLLO PSICOMOTOR:** De acuerdo a la edad. **INMUNIZACIONES:** Esquema de vacunación completo, no mostró cartilla.

ANTECEDENTES PERINATALES Y PATOLÓGICOS:

04.05.15 URGENCIAS: Inició padecimiento con equimosis de 15 días de evolución en miembros superiores, astenia, adinamia e hiperleucocitosis (440,500/ μ L). Se integró diagnóstico de síndrome infiltrativo con riesgo de lisis tumoral en base a hiperuricemia y DHL. Inició manejo con soluciones de hiperhidratación y alopurinol. Se observó el frotis periférico con abundantes blastos. Se estableció diagnóstico de leucemia aguda.

05.05.15 UNIDAD DE TERAPIA INTENSIVA PEDIATRICA: Ingresó por riesgo de lisis tumoral. Signos vitales normales sin datos de lisis tumoral, exploración física con hiperplasia gingival y petequias en zona anterior de miembro inferior derecho. Se mantuvo con soluciones de hiperhidratación y vigilancia por aumento en los niveles de ácido úrico. **ONCOLOGÍA:** Paciente con diagnóstico de leucemia aguda de alto riesgo por edad e hiperleucocitosis. Inició manejo con esteroide a 40 mg/m²/día con disminución de cuenta leucocitaria.

07.05.15: Reporte de aspirado de médula ósea con dos poblaciones de blastos, linfoide y mielóide, peroxidasa positiva, probable bifenotípica, inmunofenotipo con resultado francamente linfoide. Inició quimioterapia con Ara C, VP16 y 6MP. Colocación de catéter Mahurkar yugular derecho para realización de leucoféresis. **ONCOLOGÍA:** Paciente con diagnóstico de leucemia aguda mielóide M4 en inducción a la remisión. Ingresó para primer ciclo de ATEDOXo. A la exploración física con hiperplasia gingival.

21.05.15 INFECTOLOGÍA: Presentó pico febril aislado de 38.1°C por lo que se integró diagnóstico de fiebre y neutropenia en paciente oncológico. Considerando cumplimiento de esquema anterior, se inició tratamiento con meropenem y amikacina.

28.05.16: Debido a la persistencia de datos de respuesta inflamatoria sistémica se inició tratamiento con anfotericina B por ruta crítica.

04.06.15 NEFROLOGÍA: Incremento de nivel de creatinina sérica (0.6 a 1.3), previo a la administración de segundo ciclo de quimioterapia. Se integró diagnóstico de falla renal aguda de tipo intrínseco probable por uso de nefrotóxicos.

11.06.15 ONCOLOGÍA: Ingresó para segundo ciclo de quimioterapia y egresó.

23.06.15 URGENCIAS: Ingresó por fiebre y neutropenia profunda, mucositis grado III. Durante su estancia progresó a sepsis grave por lo cual inició tratamiento con vancomicina y meropenem.

25.06 al 07.07.15 ONCOLOGÍA: Ingresó a sala para completar esquema antibiótico.

19.07.15 ONCOLOGÍA: Inició primera consolidación con HA1M.

03.09 al 05.11.15 ONCOLOGÍA: Se documentó recaída temprana a medula ósea, en el aspirado de médula ósea se observaron dos morfologías y por inmunofenotipo bifenotípica. Inició primer ciclo MRC 10 y protocolo de trasplante. Ingresó a hospitalización por presentar hiperleucocitosis y síndrome de lisis tumoral. **22.09.15 NEUROLOGÍA:** Presentó afasia motora, se realizó tomografía de cráneo. Cráneo sin datos de hemorragia. Angioresonancia magnética de cráneo, se consideró por probable accidente isquémico transitorio. **23.09.15 HEMATOLOGÍA:** Indicó iniciar profilaxis para trombosis con heparina de bajo peso molecular debido al antecedente de accidente isquémico transitorio. Sin embargo no se realizó debido a cuenta plaquetaria baja. **04.10.15 ONCOLOGÍA:** Se corroboró falla a la inducción, se decidió iniciar esquema IDA-FLAG. **11.10.15 INFECTOLOGÍA:** Paciente febril con datos de respuesta inflamatoria sistémica, inició tratamiento con cefepime amikacina. **21.10.16:** Debido a la presencia de neutropenia profunda y fiebre de alto grado, además del antecedente de cumplimiento con esquema antibiótico con cefepime, se decidió inicio de terapia antibiótica con meropenem.

09.12 al 24.12.15 URGENCIAS: Paciente con cuadro de fiebre, odinofagia y rinorrea. Se integró diagnóstico de fiebre y neutropenia. Inició tratamiento antibiótico con cefepime y amikacina. Debido a la presencia de choque séptico, durante la evolución, se progresó a meropenem y vancomicina. **13.12.16 INFECTOLOGÍA:** Paciente que se ha mantenido febril con neutropenia profunda y antibiótico de amplio espectro, se consideró administración de anfotericina B de complejos lipídicos por ruta crítica.

03.01.16 ONCOLOGÍA: Colocación de catéter Hickman como parte del protocolo de trasplante de células progenitoras hematopoyéticas. Paciente con sospecha de nueva recaída por biometría hemática con 85% de blastos. Se realizó aspirado de médula ósea el cual reporta 92% de blastos de linaje linfóide.

06.01.16: Colocación de catéter venoso central para inicio de quimioterapia ICE (carboplatino, etopósido e ifosfamida).

19.01.16 GASTROENTEROLOGÍA: Apoyo nutricional. Determinaciones positivas para CMV, Epstein Barr.

HEMATOLOGÍA: Incompatibilidad ABO menor. Determinación de isohemaglutininas a la donadora. Títulos de 1:128 y 1:120, por lo cual no hubo contraindicación para la infusión de células hematopoyéticas pluripotenciales sin ningún tratamiento previo.

20.01.16 UNIDAD DE TRASPLANTES DE CÉLULAS PROGENITORAS HEMATOPOYÉTICAS: Leucemia linfoblástica aguda con coexpresión mielóide crPH+.

21.01.16: Inició acondicionamiento con fludarabina y ciclofosfamida.

22.01.16 INFECTOLOGÍA: Valoración pretrasplante. Contó con memoria para hepatitis A y rubeola, infección latente para CMV y Epstein Barr, PCR para CMV positiva no significativa. Riesgo intermedio para presentar infección por CMV. Con el régimen de acondicionamiento se eliminaron los anticuerpos contra CMV. Infección latente por virus herpes 1, se indicó aciclovir a altas dosis profilácticas y controles para CMV y EB cada semana. Se indicó fluconazol y cefepima para evitar infecciones nosocomiales por hongos y bacterias respectivamente.

25.01.16 RADIOTERAPIA: Irradiación corporal total.

27.01.16: Trasplante de células progenitoras hematopoyéticas.

28.01.16 INFECTOLOGÍA: Fiebre 24 horas posterior a la infusión, sin otros datos de respuesta inflamatoria sistémica. Posteriormente presentó persistencia de fiebre asociada a taquicardia y un episodio de hipotensión, se inició manejo con meropenem y amikacina.

30.01.16: Persistió febril y con hipotensión. Se inició cobertura con vancomicina.

31.01.16 NEFROLOGÍA: Paciente con elevación de creatinina de hasta 4 veces de su valor basal, no presentó oliguria, se catalogó como falla renal aguda incompleta.

19.02.16: Inició tratamiento con imatinib, cromosoma Ph (+).

07.03.16: Paciente con elevación de transaminasas hepáticas, coluria e ictericia, se sospechó de enfermedad injerto contra hospedero hepático grado III, dentro de los factores de riesgo se encontró haplotipo idéntico, donante mujer y de mayor edad. Se hospitalizó para abordaje diagnóstico.

INFECTOLOGÍA: Paciente con tratamiento inmunosupresor que se encontró en su día +40 en donde son frecuentes las reactivaciones virales.

09.03.16 CIRUGÍA: Biopsia hepática por USG. Reporte: Hígado con arquitectura conservada con hasta 6 espacios porta sin alteraciones, hepatocitos con depósito café claro al igual que las células de Kupffer, ligera dilatación de los sinusoides. No se observó fibrosis ni atrofia. Gránulos gruesos de hemosiderina de manera difusa. Se descartó enfermedad injerto contra huésped.

11.03.16: Reporte de virus BK en orina positivo.

17.03.16 GASTROENTEROLOGÍA: Se consideró como factor asociado a la colestasis medicamentos hepatotóxicos por tiempo prolongado. Presentó antecedente de PCR positivo para EB y CMV en enero y febrero. Presentó hemosiderosis probable por múltiples transfusiones. Inició manejo con ácido ursodesoxicólico y vitaminas liposolubles.

21.03.16 HEMATOLOGÍA: Padecimiento por transfusiones múltiples que condicionó sobrecarga de hierro. De acuerdo a niveles de ferritina y evidencia de depósitos de hierro en biopsia hepática, se sugirió quelante de hierro, sin embargo, ya que el paciente cursó con alteración de la función hepática se contraindicó su administración hasta que haya mejoría.

06.04.16: Resultados de CMV 42,650 en sangre periférica, 5,600 en plasma, virus Epstein Barr positivo 1,120 copias y negativo en plasma.

07.04.16 INFECTOLOGÍA: PCR de virus CMV con resultado de reactivación del mismo, se decidió inicio de terapia anticipada para prevenir complicaciones. Inició tratamiento con ganciclovir.

PADECIMIENTO ACTUAL 19.05.16:

DOLOR ABDOMINAL: 3 días de evolución, de inicio insidioso localizado en epigastrio sin irradiación, de tipo cólico, el cual aumenta con la actividad y disminuye con el reposo. Acompañado de náuseas que inducen a vómito en 3 ocasiones por día, de contenido gastroalimentario. Mantiene postura antiálgica.

VÓMITO: De 4 días de evolución en 3 ocasiones, precedido de náusea y arqueo.

EVACUACIONES DISMINUIDAS EN CONSISTENCIA: De 3 días de evolución de 3 a 4 eventos por día, líquidas, abundantes, sin moco ni sangre, no explosivas, negó pujo y tenesmo.

Exploración Física:

Peso	Talla	FC	FR	TA	Temp	Llen cap	Sat
50.5 kg	1.72 cm	111/min	17/min	100/58 mmHg	37°C	2 seg	97%

Masculino de edad aparente igual a la cronológica, con adecuado estado de hidratación, tinte icterico leve generalizado, presencia de máculas y pápulas milimétricas eritematosas diseminadas en piel de extremidades y tórax, confluentes. Cráneo normocéfalo, ojos simétricos, conjuntivas ligeramente ictericas, pupilas isocóricas reactivas a la luz, narinas permeables, presencia de secreción amarillenta. En septum nasal se encontró costra melisérica de bordes eritematosos, mucosa oral bien hidratada, pabellones auriculares de adecuada implantación, conductos auditivos externos permeables, sin alteraciones, cuello cilíndrico, tráquea central móvil, sin adenomegalias, tórax normolíneo, precordio con ruidos cardiacos rítmicos de buena intensidad, campos pulmonares bien ventilados, sin estertores ni crepitantes, abdomen blando, depresible, dolor a la palpación en epigastrio y mesogastrio, peristalsis presente, sin datos de irritación peritoneal, genitales masculinos Tanner III, región anal sin lesiones, extremidades íntegras, simétricas, pulsos presentes. Glasgow 15/15.

Gasometría:

Hora	pH	pO2	pCO2	HCO3	Lact	Sat O2
13:00	7.37	68.1 mmHg	24.7 mmHg	14.1 mmol/L	1.7 mmol/L	93 %
K	Na	Ca	Cl	Gluc		
2.3 mmol/L	137 mmol/L	0.85 mmol/L	112 mmol/L	121 mg/dL		

Biometría Hemática:

Hb	Hto	Leu	Ban	Neu	Linf	Mon	Plaq
16.8 g/dL	48.9%	4000 /µl	14%	56%	24%	47.9%	171,000

URGENCIAS 16:00 Horas: Durante su estancia con taquicardia, con frecuencias cardiacas máximas de 140, con temperatura máxima de 37.7°C. Se administraron 3 cargas de solución cristaloide con lo que disminuyó la frecuencia cardiaca a 114. Paciente en estado postrasplante con antecedente de hemosiderosis hepática grado IV. Ingresó por síndrome doloroso abdominal, se solicitó abordaje para

descartar causas como pancreatitis, gastroenteritis, enfermedad ácido péptica. Se hospitalizó para completar abordaje.

Gluc	BUN	Na	K	Cl	Ca	P
126 mg/dL	18 mg/dL	132 mmol/L	2.8 mmol/L	101 mmol/L	8mg/dL	3.4 mg/dL
Mg	Creatinina	Ácido Úrico		TP	TTP	Fibrinógeno
2.4 mg/dL	0.8 mg/dl	5.5 mg/dL		10.5 seg	31 seg	297

BT	BD	BI	ALT	AST
6.02 mg/dl	4.78 mg/dl	1.24 mg/dl	211 U/L	130 U/L

ALBÚMINA	GGT
2.7 g/dl	629 U/L

INFECTOLOGÍA: Paciente con discreta ictericia en las conjuntivas y mucosas. Rinorrea amarillenta. Abdomen doloroso a la palpación media y profunda en epigastrio, mesogastrio e hipogastrio. Máculas eritematosas diseminadas. PCR negativo para adenovirus, CMV, virus BK y JC. Se inició manejo para sepsis con foco abdominal en paciente inmunocomprometido. Inició cefepime, amikacina y metronidazol por sospecha de probable infección por Clostridium difficile.

20.05.16: Ingresó a piso de oncología.

25.05.16 INFECTOLOGÍA: Paciente con persistencia de vómitos postprandiales inmediatos y de 3-5 evacuaciones líquidas sin moco ni sangre por día, persistencia de dolor en epigastrio leve. Persistió con elevación de transaminasas (ALT 157, AST 185), DHL y fosfatasa alcalina. GGT 902, BT 6.87, BD 5.97, BI 0.9. Reporte de tinción de Tzanck de lesiones en labio superior derecho positivo para infección por virus del grupo herpes. Se inició tratamiento con aciclovir.

26.05.16 DERMATOLOGÍA: Paciente quien contó con reporte de biopsia de piel con infiltrado inflamatorio linfocitario en dermis superficial y profunda compatible con enfermedad injerto contra huésped grado I.

31.05.16 GASTROENTEROLOGÍA Y NUTRICIÓN: Por sospecha de enfermedad de injerto contra hospedero se programó endoscopia y panendoscopia con toma de biopsia.

01.06.16 CIRUGÍA GENERAL: Biopsia hepática realizada por ultrasonido. Reporte con hemosiderosis y obstrucción de flujo biliar.

03.06.16 GASTROENTEROLOGÍA Y NUTRICIÓN: Paciente con evacuaciones de consistencia líquida, sin presentar dolor abdominal, incremento de GGT el cual puede ser secundario a toma de biopsia hepática, toxina A y B para Clostridium negativa. US hepático con reporte de hepatoesplenomegalia, lodo biliar, flujometría con disminución de la velocidad de la vena porta y discreta elevación del índice de resistencia de la arteria hepática.

06.06.16: Por aumento de GGT y bilirrubinas secundario a probable enfermedad injerto contra huésped hepático se aumentó dosis de metilprednisolona (1.5 mg/kg/día) y se agregó ciclosporina.

GASTROENTEROLOGÍA Y NUTRICIÓN: Panendoscopia con impresión diagnóstica de esofagitis, gastritis, reflujo duodenogástrico y duodenitis nodular, colonoscopia con impresión diagnóstica de colitis erosiva (probable por micofenolato).

13.06.16 NEFROLOGÍA: Elevación de creatinina a 1.3 (previa de 0.7), contó con factores como el uso de nefrotóxicos, según la escala RIFLE, lesión renal sin cumplir con criterio de oliguria, hiperkalemia (K 5) e hipernatremia.

14.06.16 NEFROLOGÍA: Paciente con datos de choque hipovolémico por lo cual se le administró una carga con solución NaCl 0.9%. Se documentó prominente elevación de creatinina con sospecha de nefrotoxicidad, elevación en las últimas horas a 1.7 secundario a evento de choque además con acidosis metabólica con lactato elevado con cambios hidroelectrolíticos secundario al choque, se conservó volúmenes urinarios y con TFG 69 ml/min/1.73 el mecanismo de regulación ácido base estaría compensado. **UNIDAD DE TERAPIA INTENSIVA PEDIÁTRICA:** Paciente hipotenso, taquicardico, llenado capilar en 5 segundos, frío, extremidades marmóreas, ojos hundidos, pulsos débiles. Se catalogó como choque hipovolémico mejorando la tensión arterial con 2 cargas (solución NaCl 0.9% 10 ml/kg y solución Hartman más albumina al 5% 10 ml/kg), llenado capilar en 2 segundos, extremidades tibias, pulsos normales. Se atribuyó persistencia de taquicardia a acidosis metabólica persistente. Se sugirió adecuar

aporte hídrico y corrección de HCO₃. **ENDOCRINOLOGIA:** Paciente con hipernatremia hiperosmolar, clínicamente en mal estado de hidratación, el paciente no cumplió con criterios ni clínicos ni bioquímicos para este diagnóstico. Se sugirió asegurar un adecuado aporte de líquidos para el peso y la edad del paciente.

15.06.16 ONCOLOGÍA: Paciente presentó de manera súbita taquicardia e hipotensión con tensiones arteriales medias de 40-50 acompañada con disminución de los pulsos distales. Gasometría con Ph de 7.1, pCO₂ 14.4, HCO₃ 4.7, lactato 1.4, se administró carga de solución NaCl 0.9% a 20 ml/kg con mejoría de las cifras de tensiones arteriales, gasometría poscarga pH 7.14, pCo₂, 15.7, HCO₃ 5.2, lactato 4.3, se indicó administración de corrección aguda de HCO₃. **NEFROLOGÍA:** Paciente sin mejoría clínica, mal estado general. Cursó con choque mixto, lo cual condicionó a afectación renal. TA 108/43 mmHg, taquicardia sostenida, respiración acidótica, pulsos saltones, febril. Se administraron dos dosis de carga de soluciones cristaloides sin respuesta. Acidosis metabólica grave (pH 7.25, pCO₂ 17.4, HCO₃ 7.4, lactato 2), falla orgánica múltiple. Se sugirió gluconato de calcio 1 gr IV cada 8 horas y continuar con aporte de bicarbonato, al igual que considerar intubación endotraqueal y manejo de choque por terapia intensiva.

UTIP: Paciente taquicárdico con tensión arterial media de 58, extremidades calientes, llenado capilar 1 segundo, pulsos filiformes, con acidosis metabólica (pH 7.25, HCO₃ 7.4, EB -18.4) se solicitó abordaje para choque séptico así como manejo avanzado de la vía aérea. Inició amina norepinefrina. Choque séptico refractario a aminas, se revaloró ingreso a UTIP para terapia de reemplazo renal lenta. **INFECTOLOGÍA:** Paciente quien presentó en extremidad inferior izquierda celulitis en cara anterior y cara interna, pulsos débiles y llenado capilar en 3 segundos. Debido a los antecedentes se integró choque séptico en paciente oncológico. Se inició tratamiento con meropenem y vancomicina. **CIRUGÍA GENERAL:** Paciente con distensión abdominal, blando, depresible, perístalsis ausente, no doloroso. Sangrado de tubo digestivo alto. No contó con criterio quirúrgico. Riesgo de isquemia intestinal.

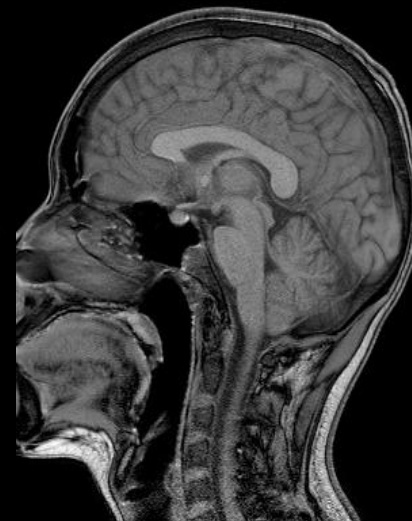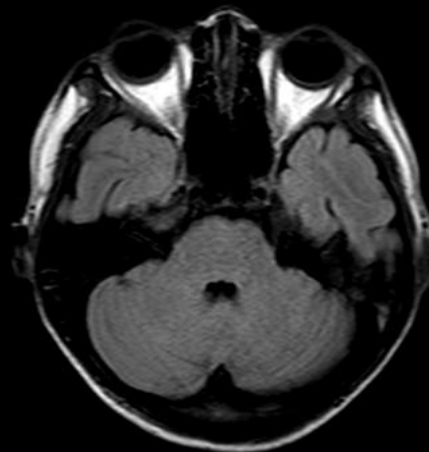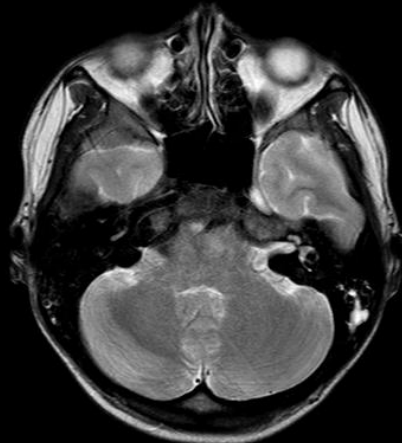
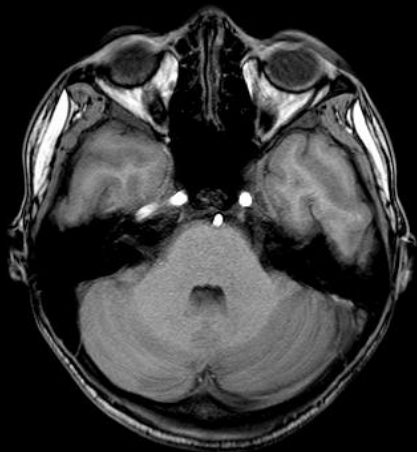16.06.16 NEFROLOGÍA: Cursó con falla orgánica múltiple con descenso del volumen urinario. Se sugirió restricción hídrica.

17.06.16 GASTROENTEROLOGÍA Y NUTRICIÓN: Concluyó enfermedad injerto contra huésped, paciente con complicación infecciosa y falla renal, persistió con choque y acidosis metabólica. Alteración en síntesis hepática por hipoglucemias, TP prolongado aun posterior a administración de vitamina K, hipoalbuminemia con fuga de líquidos a tercer espacio, colestasis, GGT elevada y movilización de aminotransferasas integrando así diagnóstico de falla hepática aguda.

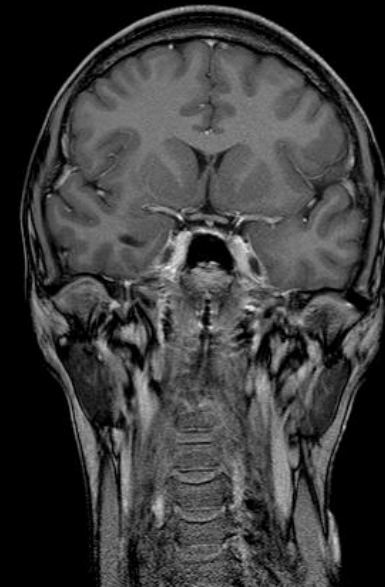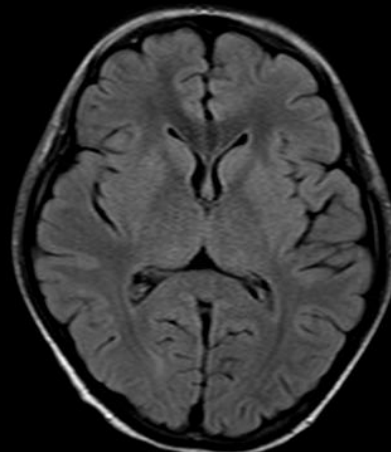
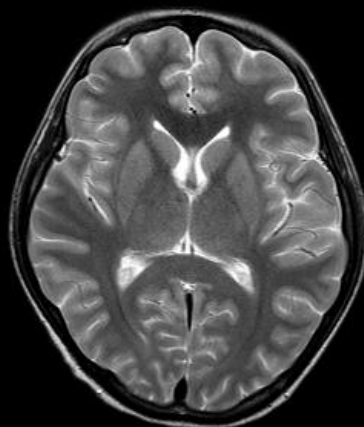
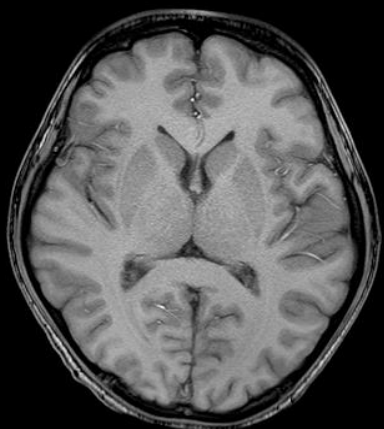
18 al 20.06.16 CUIDADOS PALIATIVOS: Se informo de la gravedad del paciente a la madre y se iniciaron cuidados paliativos. Paciente quien presentó frecuencias cardiacas con tendencia a la bradicardia, pulsos y llenado capilar prolongado, con datos de bajo gasto. Cursó con acidosis metabólica grave. Inicio súbito de desaturaciones a pesar de incremento en los parámetros y cambio de modalidad ventilatoria y de aumento de aminas. **Hora de fallecimiento: 8:40 horas.**



RESONANCIA MAGNÉTICA

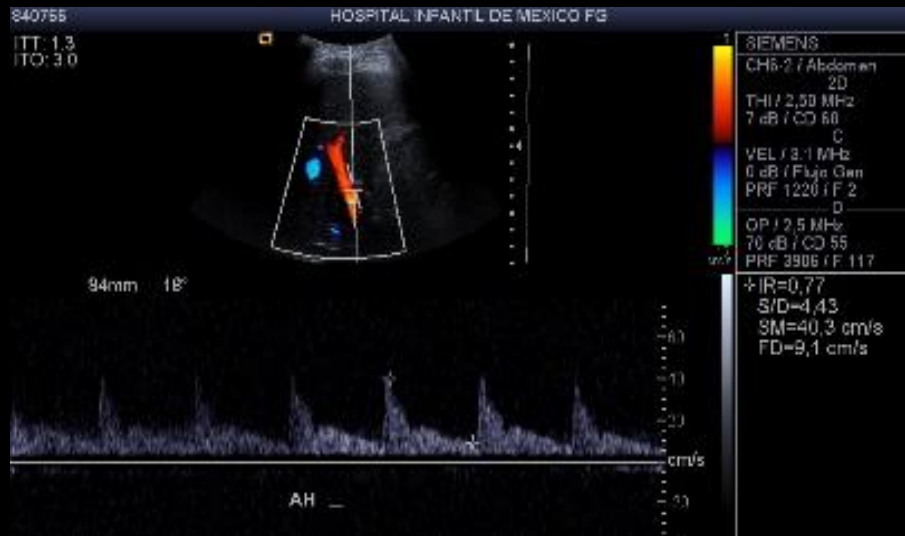
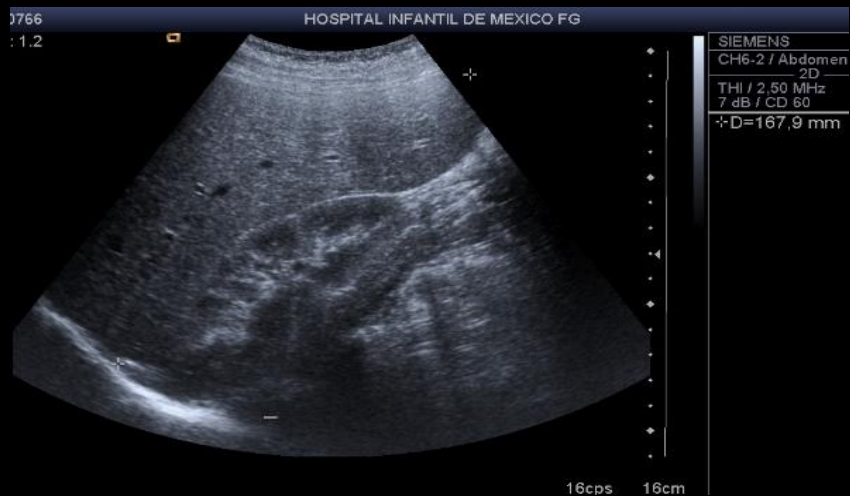

29/ SEP/2015

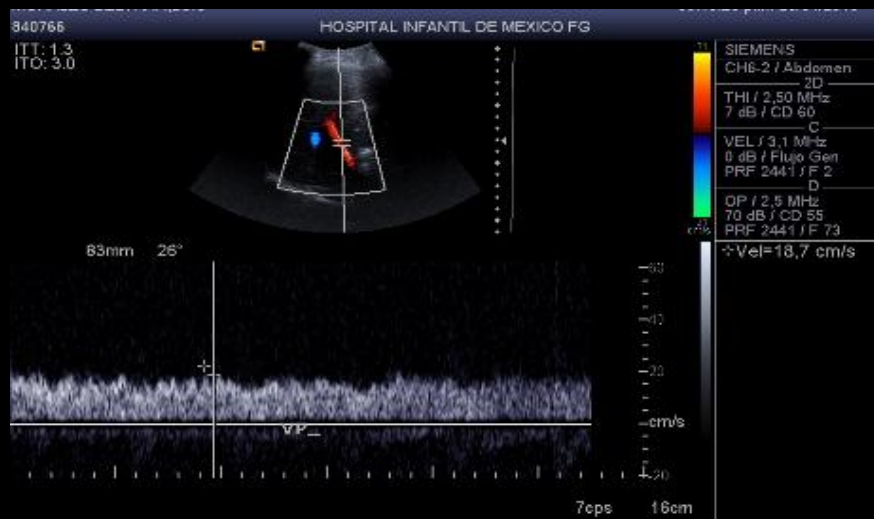
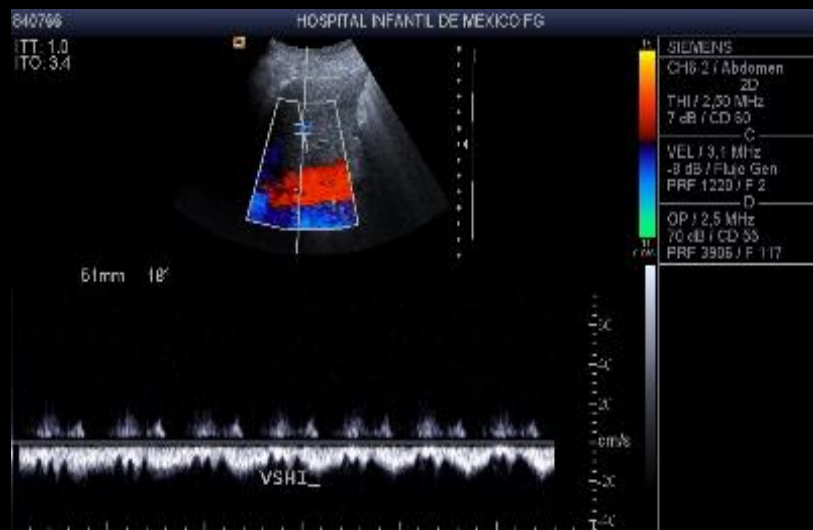




ULTRASONIDO

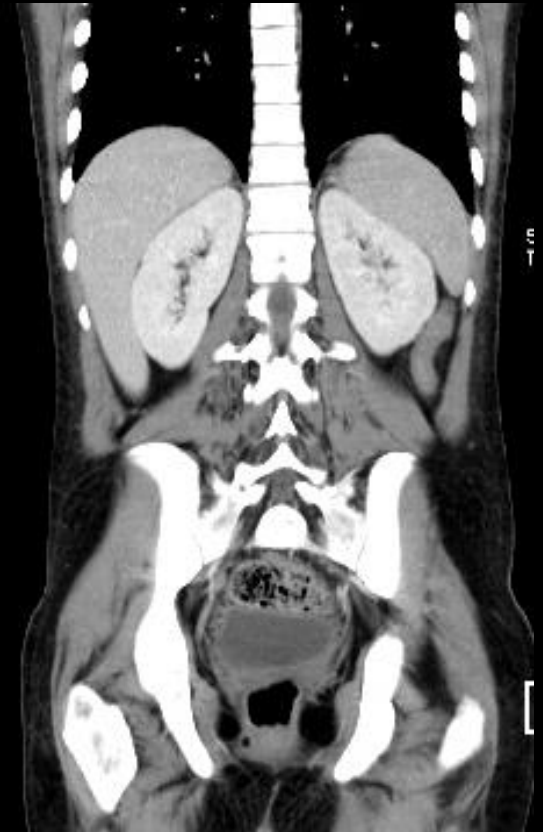
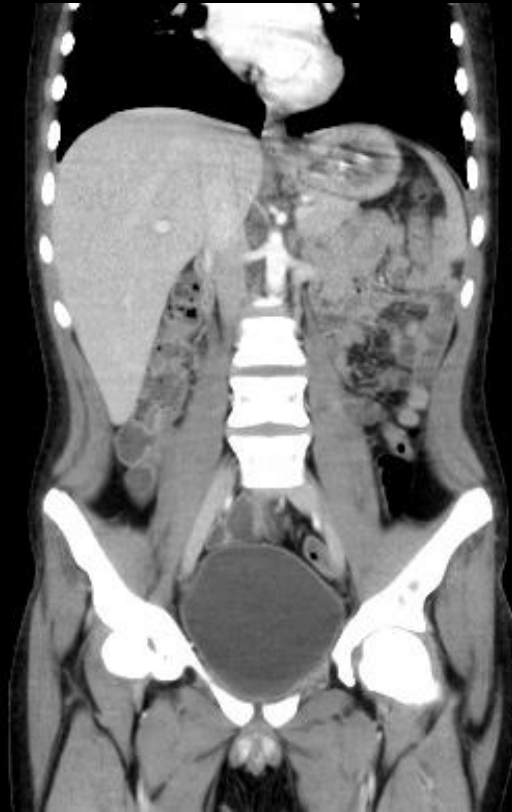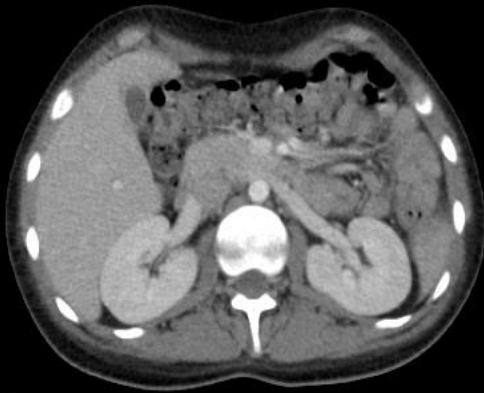

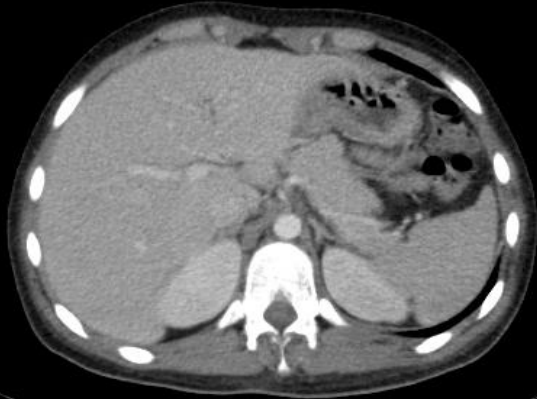
20/ENERO/2016





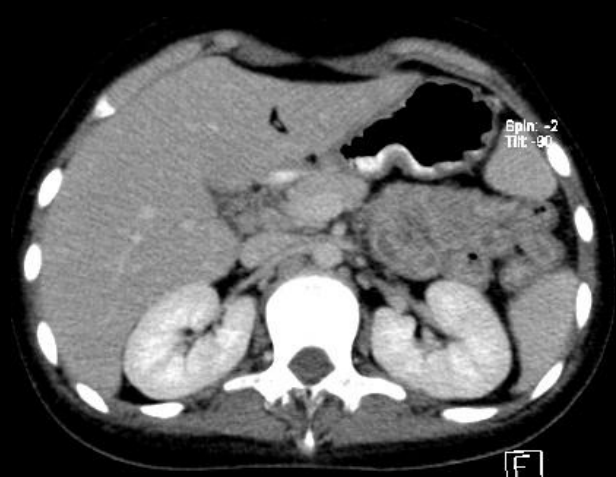
TOMOGRAFÍA COMPUTADA



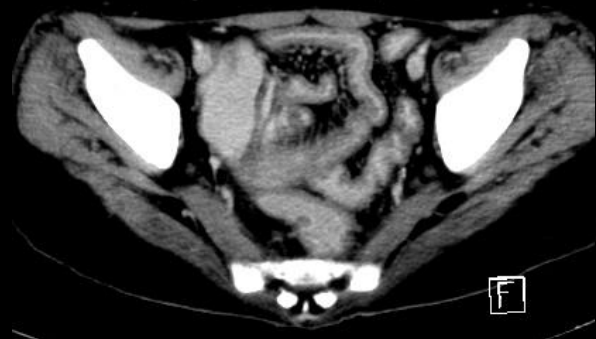09/MARZO/2016



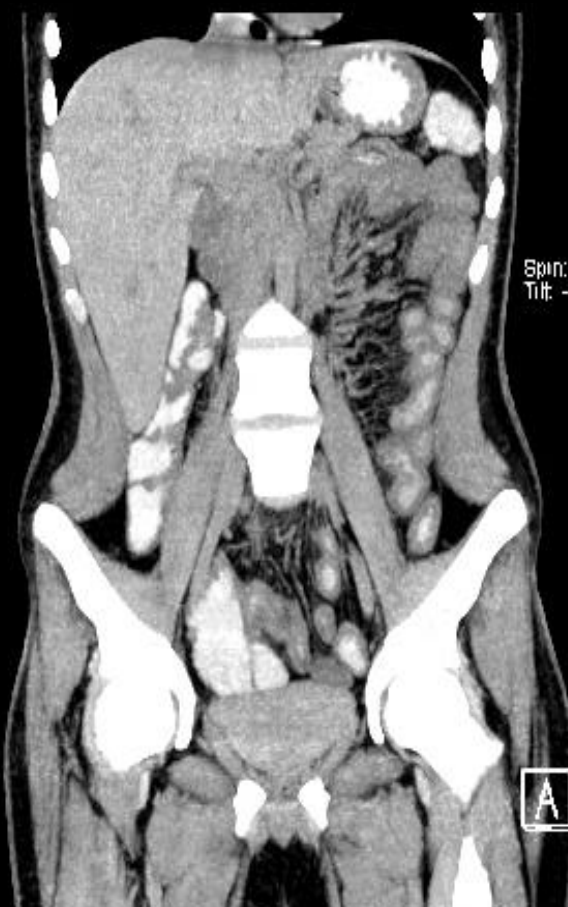TOMOGRAFÍA COMPUTADA



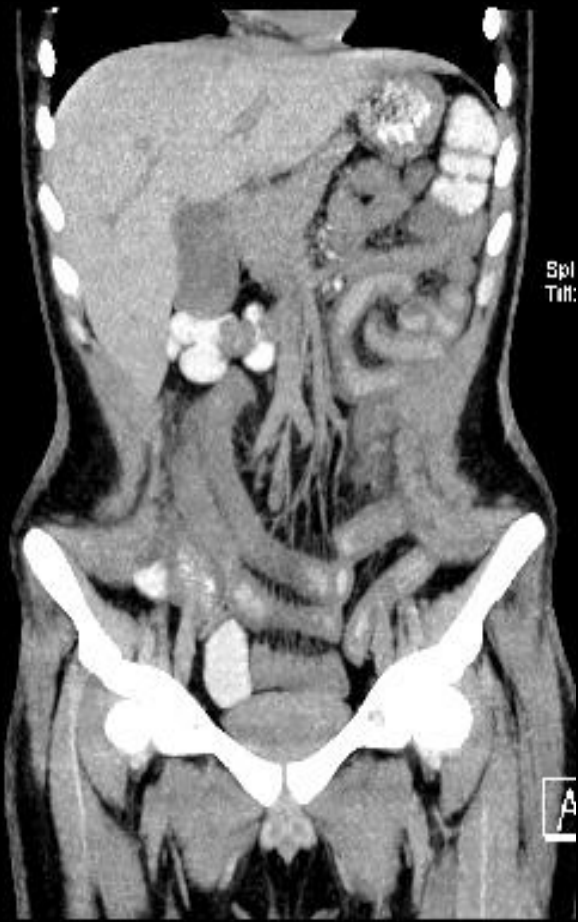F



F



A

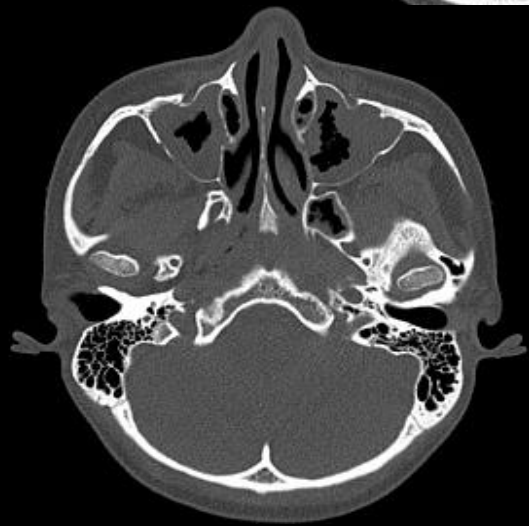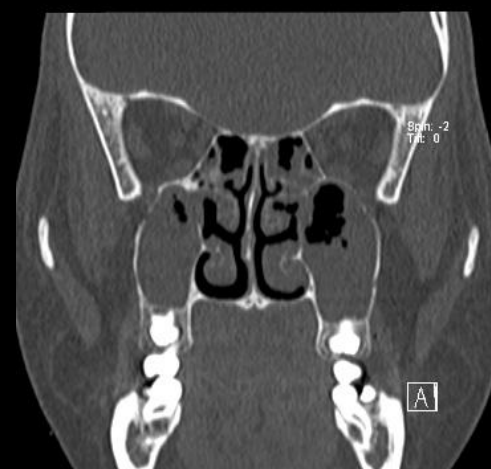
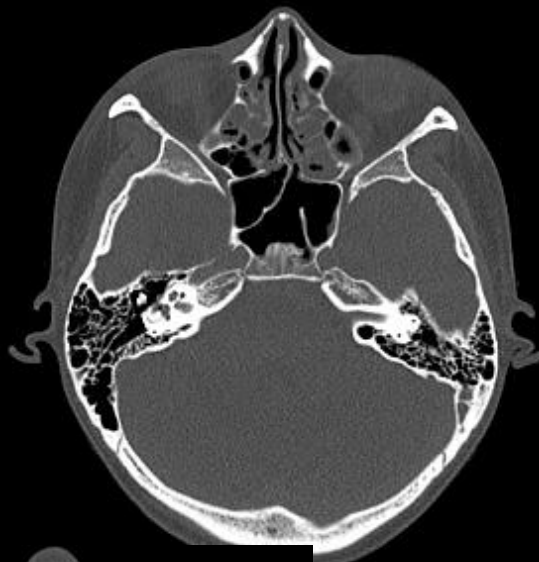
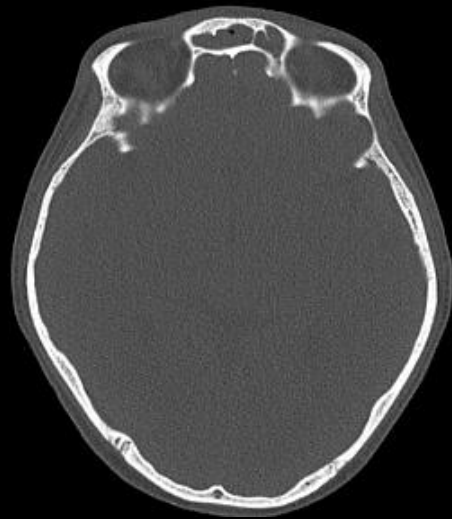


A

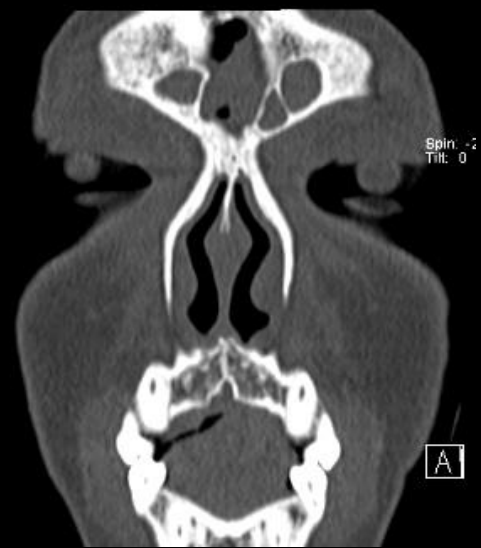25/MAYO/2016



TOMOGRAFÍA COMPUTADA

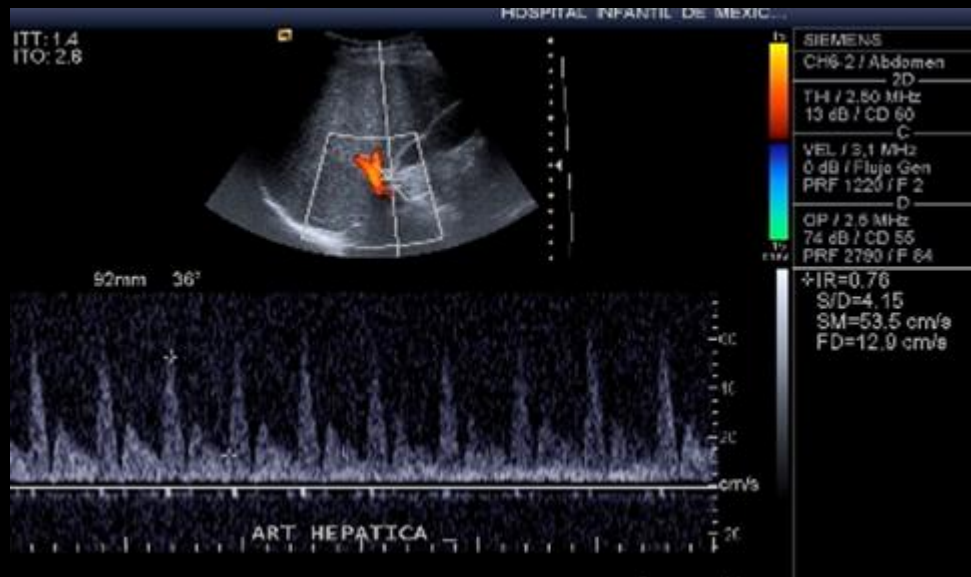
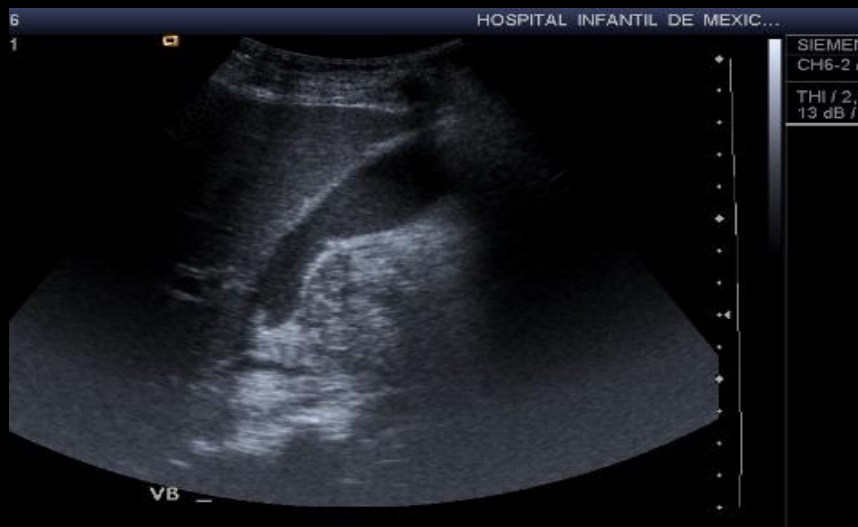

26/MAYO/2016

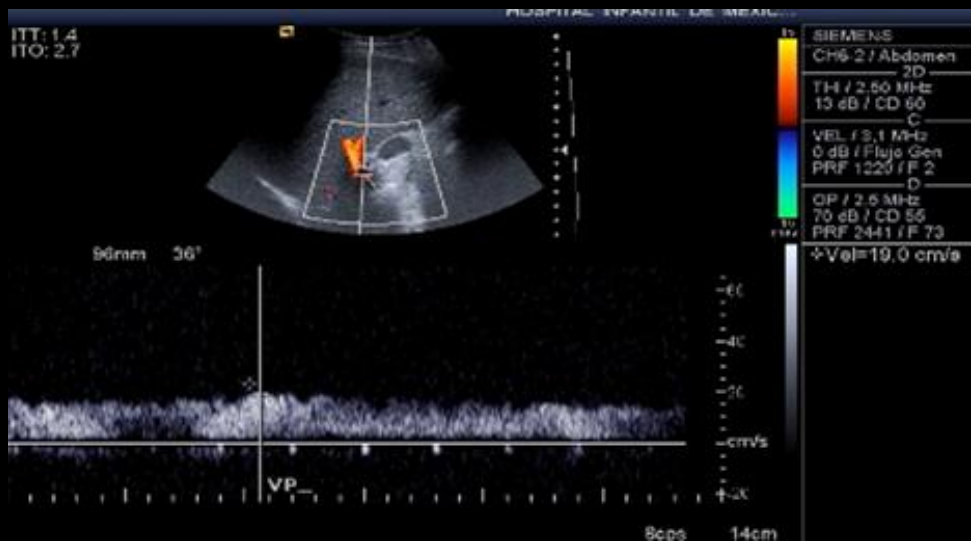
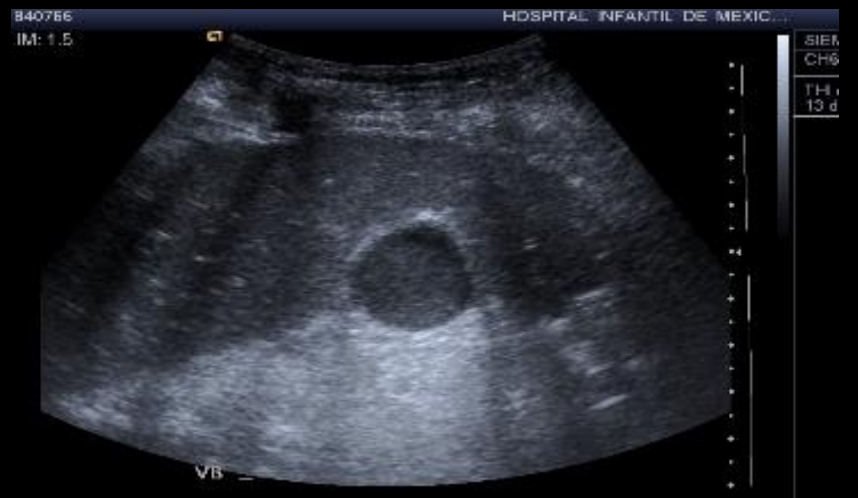


ULTRASONIDO

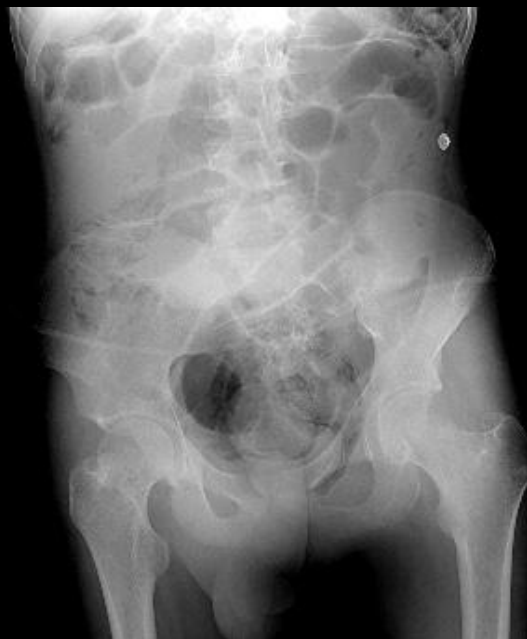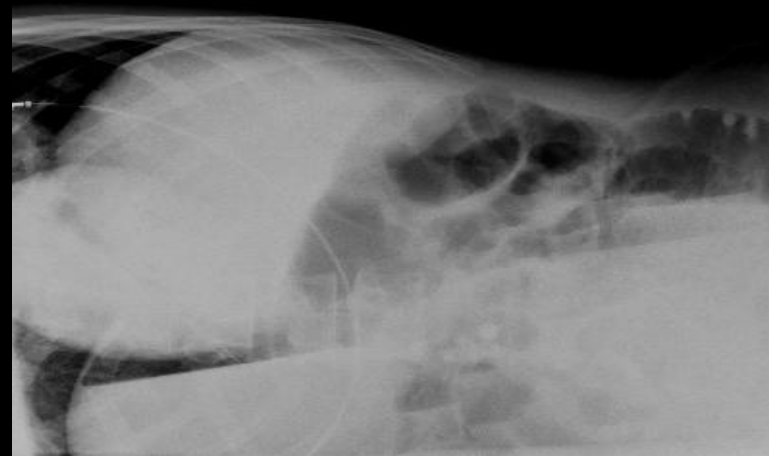

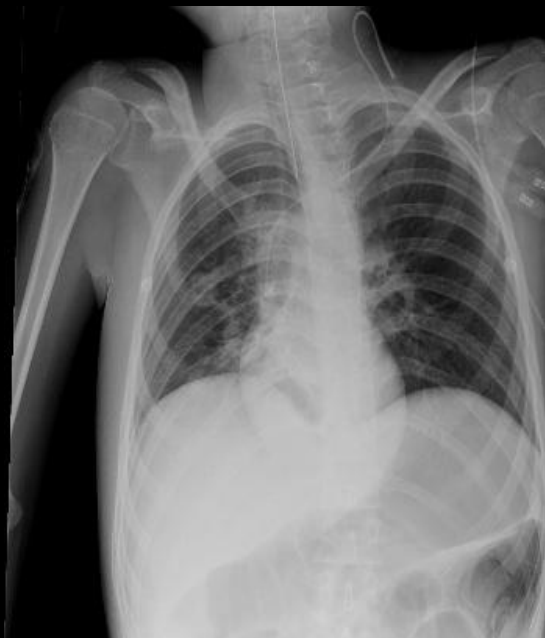
02/JUNIO/2016





RADIOLOGÍA SIMPLE



15/JUNIO/2016



ANGIORESONANCIA

