



SESIÓN CLINICOPATOLÓGICA A-2016-35

Miércoles 13 de septiembre de 2017

COORDINADOR: DR. SERGIO RUIZ GONZÁLEZ
DISCUSOR: DRA. NORMA ALICIA BALDERRÁBANO SAUCEDO JEFE DEL
SERVICIO DE LABORATORIO DE CARDIOPATÍAS CONGÉNITAS
PATÓLOGO: DR. GUILLERMO RAMÓN GARCÍA
RADIÓLOGO: DRA. DULCE JUDITH ALMANZA ARANDA
RESUMEN: DRA. ANA CAROLINA CRUZ MIRANDA RII PEDIATRÍA

NOMBRE: L.G.J.I. **SEXO:** FEMENINO **EDAD:** 4 MESES
PROCEDENCIA: HUEYPOXTLA, EDO. MÉXICO **F. NAC.:** 31.03.16
1^{ER} INGRESO (URGENCIAS): 08.07.16 **EGRESO:** 07.08.16

MOTIVO DE CONSULTA: Cardiopatía congénita cianógena compleja

ANTECEDENTES HEREDOFAMILIARES: Madre de 26 años de edad, ama de casa, secundaria completa, toxicomanías negadas, refirió ser portadora de soplo cardíaco. Padre de 23 años, costurero, escolaridad secundaria completa, toxicomanías negadas, aparentemente sano. Hermana de 4 años y hermano de 2 años aparentemente sanos. Carga genética por rama paterna y materna para DM2.

ANTECEDENTES NO PATOLÓGICOS: Originarios y residentes del Estado de México, habitan casa rentada, cuenta con 3 dormitorios para 5 personas, cuenta con agua y luz, sin drenaje con baño en fosa séptica, convivencia con 9 perros no vacunados. **ALIMENTACIÓN:** Seno materno exclusivo desde el nacimiento. **DESARROLLO PSICOMOTOR:** De acuerdo a edad, fija la mirada y sostiene la cabeza. **INMUNIZACIONES:** BCG, Hepatitis B (2), Pentavalente (1) Neumococo (1) y Rotavirus (1).

ANTECEDENTES PERINATALES Y PATOLÓGICOS: Producto de la G3, de embarazo normoevolutivo, con 3 USG prenatales normales, sin infecciones maternas; nació por cesárea iterativa a las 39 SDG, pesó al nacer de 2,790 gr, talla 50 cm, Apgar no recuerda pero refirió que no ameritó maniobras avanzadas de reanimación y egresó a las 24 horas con la madre. La madre detectó a la semana de vida; **CIANOSIS:** Progresiva, generalizada de predominio peribucal, exacerbada al llanto y alimentación, atenuada con el reposo. **DIFICULTAD RESPIRATORIA:** Desde el nacimiento de inicio insidioso, referida como polipnea, sin desencadenante aparente, exacerbada al llanto y la alimentación, acompañada de diaforesis. Acudió con médico particular por exacerbación de la cianosis peribucal quien detectó soplo cardíaco, motivo por el cual acudió al HIMFG.

17.06.16 CARDIOLOGÍA: Corroboró cardiopatía compleja por lo que se decidió pase directo a piso para protocolo de estudio de cardiopatía congénita cianógena de flujo pulmonar aumentado. Femenina de edad aparente similar a la cronológica, sin fenotipo característico, activa, reactiva, con adecuado estado de hidratación, cianosis peribucal +++, cráneo normocéfalo, fontanela anterior normotensa, ojos simétricos, pupilas isocóricas, reactivas, narinas sin secreciones, pabellones auriculares de adecuada implantación, conductos auditivos externos permeables sin alteraciones, cavidad oral hidratada, con cianosis +++, faringe hiperémica ++ sin descarga posterior, cuello cilíndrico, tráquea central móvil, sin adenomegalias, pulsos carotídeos sincrónicos de buena intensidad, tórax normolíneo, con amplexión y amplexación normales, murmullo vesicular presente sin agregados, no se integró síndrome pleuropulmonar, precordio normodinámico, ruidos cardíacos rítmicos, con soplo sistólico grado II/IV de predominio en 2do EII línea medioclavicular. Abdomen blando, no doloroso a la palpación, con borde hepático a 1-2-2 cm por debajo del borde costal derecho, polo esplénico no palpable, peristalsis presente, sin datos de irritación peritoneal. Genitales femeninos Tanner I sin alteraciones. Extremidades íntegras, simétricas, eutróficas, con pulsos simétricos en 4 extremidades, de adecuada amplitud. **EKG:** Ritmo sinusal, FC 140 lpm, eje QRS -60°, eje P +45°, PR 120 ms, QRS 80 ms, QTc 390 ms, ondas P acuminadas en V3 y V4, transición precoz en V2, BIRIHH. **Rx Tórax:** Situs abdominal solitus, levocardia, dextroápex, con flujo pulmonar aumentado, ICT 0.58. **Ecocardiograma:** Situs solitus, mesocardia, levoápex, RVP y RVS normales, foramen oval permeable de 1.8 mm, doble vía de entrada y doble vía de salida de ventrículo único morfológicamente derecho; arteria pulmonar emergiendo posterior e izquierda sin obstrucciones y aorta emergiendo anterior y derecha, se observó válvula aórtica hipoplásica (Z-6) con gradiente de 25 mmHg en tracto de salida e interrupción del arco aórtico tipo A con flujo reverso a través del conducto arterioso, ramas pulmonares confluentes dilatadas, RDAP 9 mm (Z 3.43), RIAP 9 mm (Z 3.86), TAP 15 mm (Z 3.5), FE de VU 57%, TAPSE 11 mm, EA mitral 1.1, arco aórtico a la izquierda. Se inició manejo con furosemide 0.5 mg/kg/do y espirolactona 0.5 mg/kg/do cada 8 horas.

21.06.16:

Hb	Hto	Plaq	Leucos	Neu	Linf	Mon	Eos	Bas
13.8 g/dL	41.4%	379,000	12.4/μL	19%	64%	7%	8%	2%

AU	BUN	Creat	Na	K	Cl	Ca	P	Mg
5.7 mg/dL	13 mg/dL	0.5 mg/dl	138 mmol/L	4.8 mmol/L	105 mmol/L	9.6 mg/dL	6.5mg/dL	2.1 mg/dL

TP	TTP	INR
11.2 seg	28.6seg	0.97

24.06.16 AngioTAC de corazón: Coartación aórtica crítica (casi interrupción) a 6 mm distal al origen de la subclavia izquierda. Hipoplasia del arco aórtico transverso. Conducto arterioso permeable que nutre la aorta descendente. Conexión AV tipo doble vía de entrada del VD (sistémico) y VI hipoplásico de localización derecha.

27.06.16 CARDIOLOGÍA: Paciente clínicamente estable, sin compromiso hemodinámico, con buena respuesta a manejo anticongestivo, se decidió egreso temporal a domicilio para reingresar en 10 días para manejo quirúrgico.

04.07.16 SESIÓN CLÍNICO QUIRÚRGICA: Se concluyó para el manejo plastía del arco aórtico, cerclaje de arteria pulmonar (si fuera necesario se agregaría una fístula sistémico pulmonar tipo Blalock-Taussig modificado) y Damus-Kaye-Stansel.

PADECIMIENTO ACTUAL 08.07.16 URGENCIAS:

TOS: De 3 días de evolución, productiva con expectoración hialina, disneizante y cianozante en accesos cortos sin predominio de horario.

DIFICULTAD RESPIRATORIA: De 3 días de evolución caracterizada por taquipnea, tiraje intercostal, disociación toracoabdominal y cianosis.

Rx Tórax: Con evidencia de infiltrado intersticial en lóbulo medio derecho y congestión pulmonar en lóbulos superiores.

EXPLORACIÓN FÍSICA:

Peso	Talla	FC	FR	TA	Temp	Llen cap	Sat O ₂
3.83 Kg	52 cm	140/min	35/min	92/65 mmHg	36.7°C	2 seg	80%

GASOMETRÍA:

Hora	pH	pO ₂	pCO ₂	HCO ₃	Lact	EB	Sat O ₂
06:00	7.40	57.7 mmHg	37.8 mmHg	23 mmol/L	1.3 mmol/L	-0.9 mmol/L	77%

Hb	Hto	Plaq	Leucos	Neu	Linf	Mon
14.1 g/dL	42.2%	444,000	10,400/μL	16.6%	71.4%	9.9%

Paciente con datos de congestión, borde hepático en 3-3-2 cm, sin mejoría con diurético, aumento del esfuerzo ventilatorio y alteración del estado de alerta razón por la que se decidió manejo de la vía aérea con intubación orotraqueal y pase a Unidad de Terapia Intensiva Pediátrica. **UTIP:** Se recibió paciente de Urgencias, con sedación y analgesia, acoplado a ventilación mecánica en modo AC con PI 14, PEEP 4, FiO₂ 50%, crepitantes basales bilaterales; apoyo aminérgico con dobutamina a 5 mcg/Kg/min, tratamiento a base de amoxicilina-sulbactam por neumonía adquirida en la comunidad y choque cardiogénico. Se realizó colocación de catéter venoso central yugular izquierdo. **INFECTOLOGÍA:** Paciente con cardiopatía compleja de flujo pulmonar aumentado, ingresó con datos de choque cardiogénico e insuficiencia respiratoria, contó con antecedente de cuadro de vías aéreas superiores y asociación epidemiológica (hermanos enfermos), rx tórax con atelectasia basal derecha, biometría con leucocitos en rangos normales con linfocitosis lo que oriento a un cuadro respiratorio de etiología viral por lo que se sugirió toma de panel viral y PCT así como vigilancia estrecha. **CIRUGÍA CARDIOVASCULAR:** Paciente con cuadro de neumonía que causó descompensación hemodinámica por aumento de la presión pulmonar, sin embargo, presentó mejoría posterior al manejo inicial. Por ecocardiografía se apreció conducto permeable y función ventricular adecuada por lo que no ameritó procedimiento quirúrgico de urgencia.

10.07.16 INFECTOLOGÍA: Revaloración por pico febril de 38°C, a la exploración física con ventilación mecánica invasiva, estertores crepitantes bilaterales. Resultado de PCT del 08.07.16 en 1.78 ng/ml siendo un biomarcador sensible para detectar etiología bacteriana, se inició antibiótico empírico con amoxicilina/sulbactam 90 mg/Kg/día y revaloración con resultado de panel viral y cultivo de secreción bronquial.

12.07.17 USG TÓRAX: Derrame pleural izquierdo laminar.

13.07.16 UTIP: Se recabó reporte de panel viral positivo para rinovirus y parainfluenza tipo III, sin cambios en terapéutica actual; con mejoría de atelectasia pulmonar izquierda, sin embargo, de persistir con la misma se valorará broncoscopia.

GASOMETRÍA VENOSA:

Hora	pH	pO ₂	pCO ₂	HCO ₃	Lact	EB	Sat O ₂
12:00	7.14	34 mmHg	49 mmHg	16 mmol/L	18 mmol/L	-11.3 mmol/L	89%

INFECTOLOGÍA: Paciente con evolución tórpida, falla a la extubación, acidosis respiratoria, fiebre de 3 horas de evolución, estertores crepitantes en base derecha y derrame pleural izquierdo, con intubación de 5 días de evolución lo que favoreció neumonía asociada a ventilador por lo que se decidió progresión de esquema y cobertura con cefalosporina de 4ta generación.

15.07.16 INFECTOLOGÍA: Paciente con pico febril de 38°C, se observó nuevo foco infeccioso, salida de material purulento en el sitio del catéter por lo que se sugirió agregar cobertura para cocos Gram positivos metilicina resistentes (vancomicina 40 mg/Kg/día), retirar CVC y cultivar punta.

Hb	Hto	Plaq	Leucos	Neu	Linf	Mon	Ban
8.7 g/dl	26.5%	535,000	14,400/μL	36%	50%	8%	6%
PCT							
6.36 ng/dL							

UTIP: Paciente con sepsis grave con foco infeccioso en sitio de catéter, continuó con apoyo inotrópico; se decidió transfusión de concentrado eritrocitario considerando patología de base, compromiso hemodinámico y probable evento quirúrgico en los próximos días. Se progresó esquema antibiótico y se mantuvo con nutrición parenteral.

18.07.16 CIRUGÍA DE TÓRAX: Laringoscopia: Aspiración de secreciones amarillentas, sin alteraciones de la anatomía, bronquio principal izquierdo con edema y placas de fibrina que ocluyeron prácticamente la luz.

22.07.16 UTIP: Paciente cursando su día 14 de estancia hospitalaria con evolución insidiosa, con apoyo aminérgico y ventilación invasiva en modalidad SIMV, con manejo antibiótico en doble esquema y en ayuno por aumento del perímetro abdominal de 4 cm, se realizó colocación de nuevo CVC femoral derecho para iniciar aporte de NPT y nueva transfusión sanguínea. **INFECTOLOGÍA:** Presentó 2 picos febriles, taquicardia con y sin fiebre, hipotensión y datos de mala perfusión y bajo gasto que ameritan apoyo inotrópico por lo que se integró diagnóstico de choque séptico, se inició cobertura antimicrobiana con carbapenémico para cubrir bacilos Gram – y anaerobios. Se suspendió cefepime y continuó con vancomicina e inició meropenem 100 mg/Kg/día. **CARDIOLOGÍA: Ecocardiograma:** Sin derrame pericárdico, retornos venosos concordantes, sin insuficiencias, estenosis subvalvular aórtica; FEVI por Simpson 56% a pesar de choque cardiogénico y séptico.

28.07.16 INFECTOLOGÍA: Paciente con empeoramiento de la curva térmica y datos de SRIS con descompensación hemodinámica por lo que se agregó tratamiento con quinolona (ciprofloxacino 20 mg/Kg/día) para cobertura contra gérmenes resistentes a carbapenémicos. **CIRUGÍA GENERAL:** Cursó con distensión abdominal progresiva. **Rx de abdomen:** Con distensión de asas sin datos de perforación, sin indicación quirúrgica, continuó en ayuno con SOG a derivación por riesgo de isquemia intestinal por antecedente de choque y falla cardíaca.

02.08.16 INFECTOLOGÍA: Se observó mejoría clínica, con cultivos del 28.07.16 reportados sin crecimiento, se consideró continuar únicamente con ciprofloxacino y suspender meropenem 11/11 y vancomicina 18/18.

05.08.16 CIRUGÍA CARDIOVASCULAR: Se realizó plastía de arco aórtico con parche de PTFE + sección de PCA + cerclaje de arteria pulmonar + atriosepectomía + resección de músculo obstructivo subaórtico. Hallazgos: Aorta ascendente de 6 mm, arco transverso de 1 mm, PCA 6 mm, aorta descendente 6 mm, TAP 10-11 mm, ramas pulmonares de 6 mm, masas musculares en el tabique subaórtico, vasos lado a lado. Tiempo de circulación extracorpórea: 109 minutos. Pinzamiento aórtico: 67 minutos. Paro circulatorio: 69 minutos en temperatura 18-20°C con ultrafiltración modificada 535 ml en 20min. **UTQX:** Se recibió paciente procedente de quirófano hemodinámicamente inestable, hipotensa y taquicárdica con infusión de dobutamina, adrenalina y milrinona, pálida, pulsos débiles, SatO₂ venosa de 50%, lactato 8.7, presión de aurícula derecha en 20 cm H₂O, TA 68/38 mmHg, TAM 51; cursó con sangrado la primera hora de 7.8 ml/Kg/hora manejado de manera agresiva con transfusión de hemoderivados (concentrado eritrocitario, PFC, plaquetas y crioprecipitados). Ventilación mecánica en modo A/C con parámetros 20/4, FiO₂ 100%, ciclado 28, acidosis respiratoria con hipercapnia, se aumentó PIP hasta 30 con lo que se logró corrección de acidosis y se inició óxido nítrico en la segunda hora de manejo. Metabólicamente sin alteraciones. Sangrado 5.5 y 3.1 ml/Kg/hora y a partir de la 4ª hora < 2 ml/Kg/hora.

Hb	Hto	Plaq	Leucos	Neu	Linf	Mon
10.6 g/dL	32.8%	182,000	9,500/μL	86%	10%	4%

AU	BUN	Creat	Na	K	Cl	Ca	P	Mg
5.1 mg/dL	7 mg/dL	0.7 mg/dL	153 mmol/L	3.8 mmol/L	117 mmol/L	8.7 mg/dL	2.9 mg/dL	3.5 mg/dL

BT	BD	BI	PT	ALB	ALT	AST
1.28 mg/dL	0.3 mg/dL	0.98 mg/dL	4.6 g/dL	2.9 g/dL	46 U/L	100 U/L

TP	TTP	INR	Fibrinógeno
16.3 seg	39.4 seg	1.41	199 mg/dL

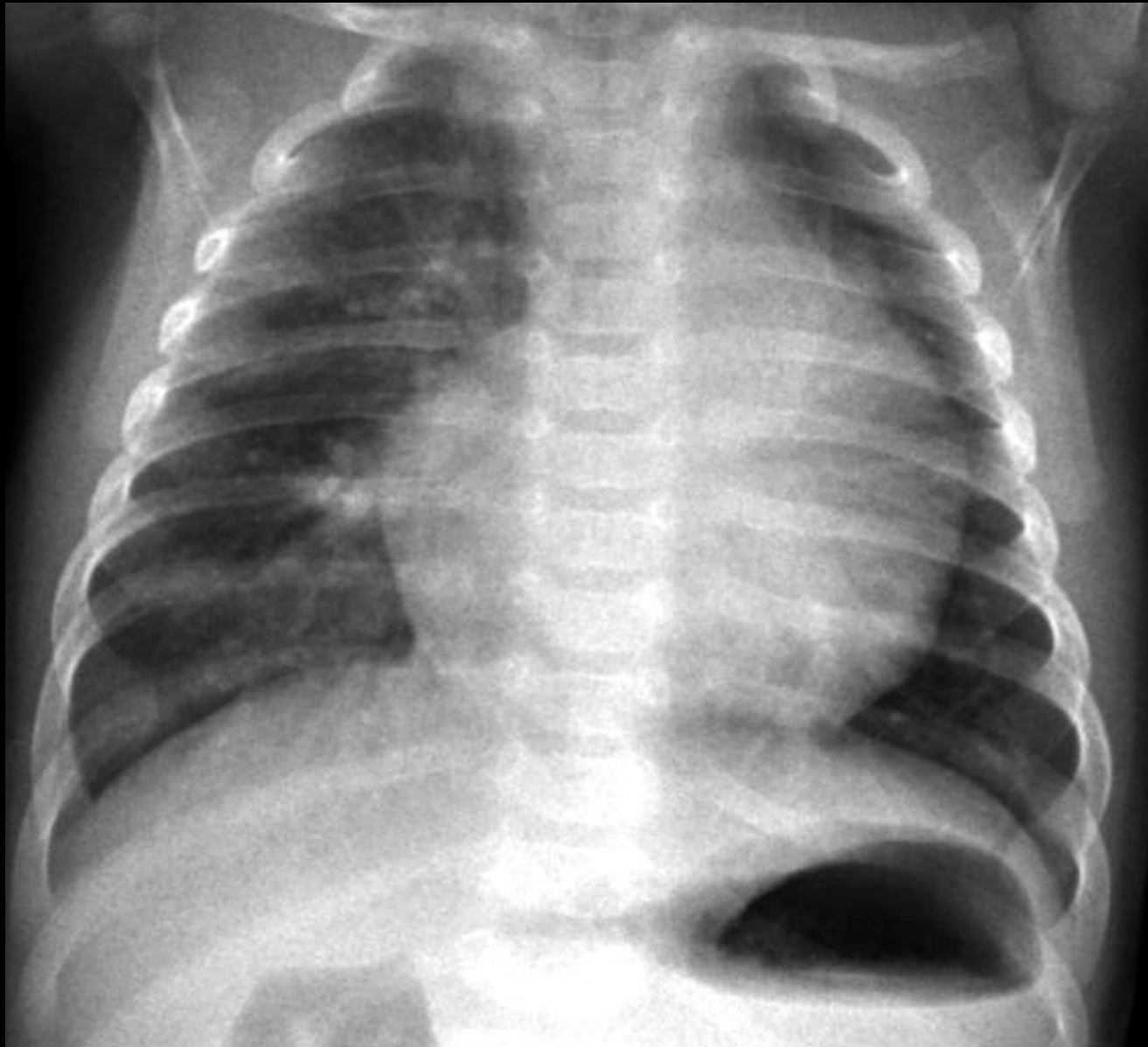
CARDIOLOGÍA: Ecocardiograma con adecuada contracción de ventrículo sistémico, FA 45%, insuficiencia mitral leve, cerclaje de arteria pulmonar con gradiente máximo de 40 mmHg, arco aórtico con flujo anterógrado con aceleración por obstrucción subaórtica con gradiente corregido de 5 mmHg. En las primeras horas posquirúrgicas sin evidencia de obstrucción del arco aórtico, existió riesgo de disfunción miocárdica y bajo gasto cardiaco, se sugirió continuar apoyo inotrópico, vigilar tensión arterial y evitar sobrecarga hídrica.

06.08.16 UTQX: Adrenalina 0.5, vasopresina 0.0003, milrinona 0.5, TA 70/45, FC 150X', PVC 13-15, SpO₂ 75-85%, óxido nítrico en descenso, diuresis 1.2 ml/Kg/hora. **Ecocardiograma:** Sin obstrucción importante subaórtica.

07.08.16 UTQX: Paciente en condiciones muy graves, cursó con datos de disfunción ventricular, TA elevadas y pobre diuresis aún con soporte aminérgico, labilidad de TA. **01:00 horas:** Inició dexmedetomidina a infusión. **07:00 horas:** Presentó arritmia tipo taquicardia ectópica de la unión (JET) con frecuencias de 135-210 latidos x' que requirió manejo con 2 dosis de adenosina e incremento de la dexmedetomidina, se descartaron alteraciones de electrolitos y control de temperatura, con alto riesgo de presentar nuevo evento; retomó ritmo sinusal. **14:00 horas:** Nuevo evento de JET manejado con impregnación de amiodarona para continuar infusión a 5 mcg/Kg/min. Presentó bloqueo AV completo, entró en marcapasos con frecuencia cardiaca de 130 latidos x' pero no logró mantener TA adecuada, cayó en paro cardiaco, se proporcionaron maniobras durante 10 minutos completando 5 ciclos tras lo cual recuperó frecuencia cardiaca y pulso débil. Tras 20 minutos presentó nuevo paro cardiorrespiratorio en ritmo de actividad eléctrica sin pulso, se dio masaje cardiaco, ventilaciones manuales administración de adrenalina y una dosis de bicarbonato de sodio; se completaron 17 ciclos y 35 minutos de maniobras de reanimación sin lograr recuperación del pulso. **HORA DE DEFUNCIÓN: 16:15 HORAS.**

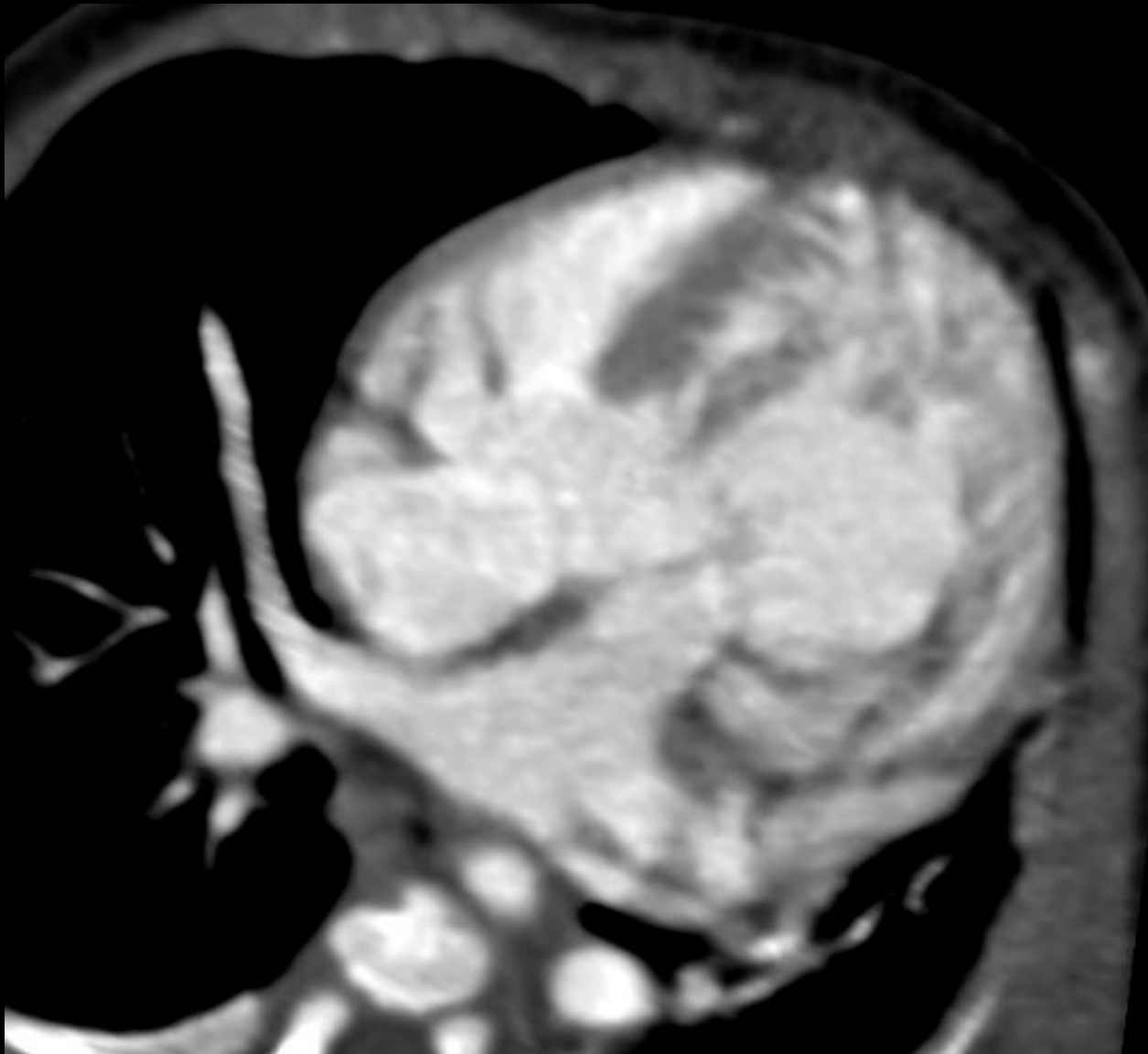


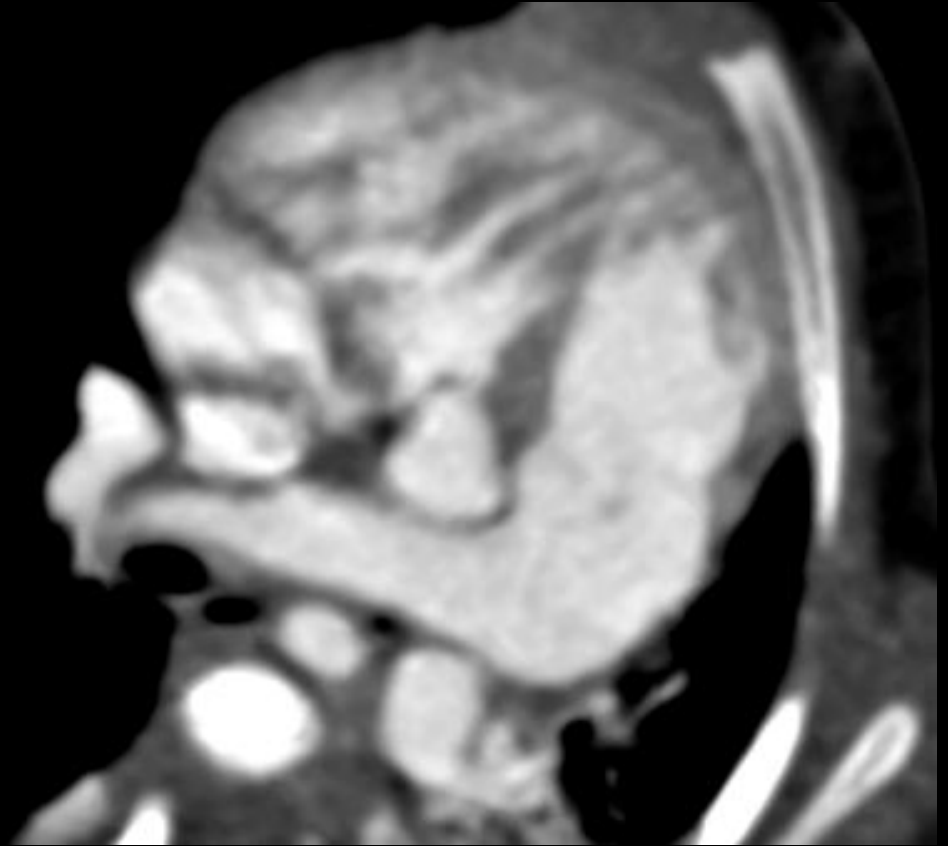
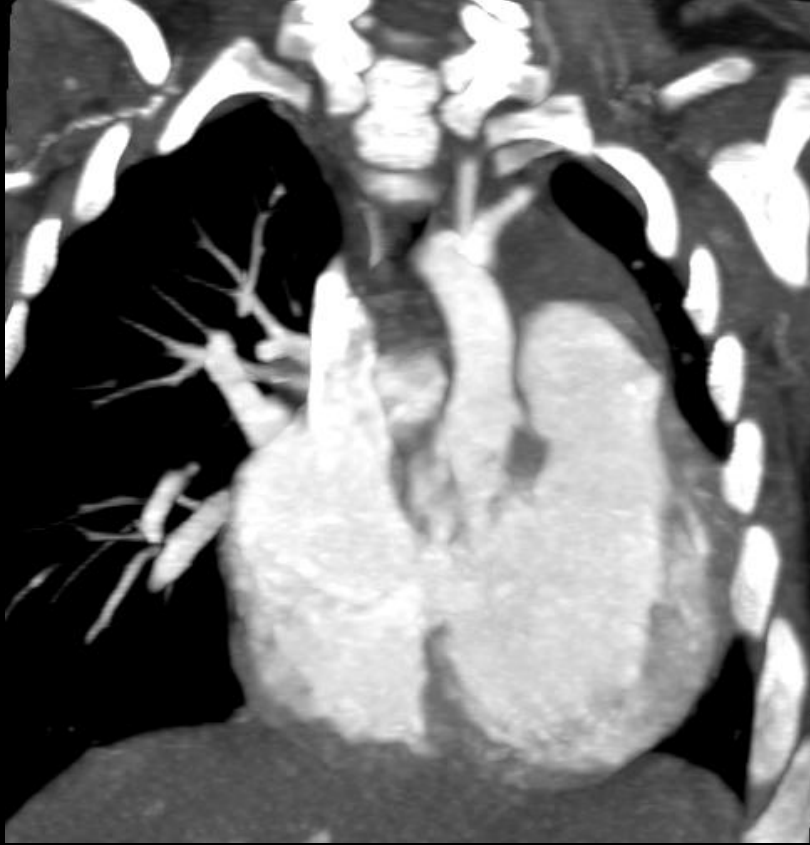
16.06.16

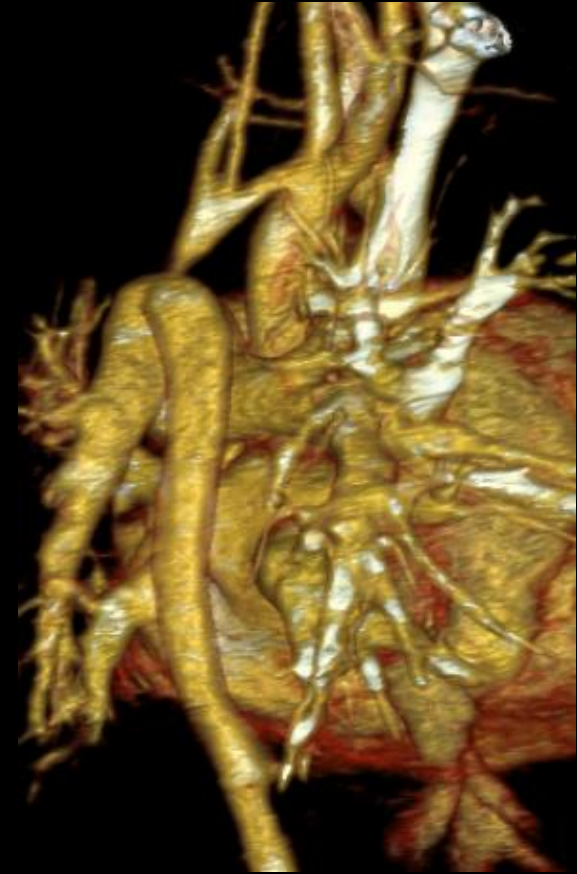
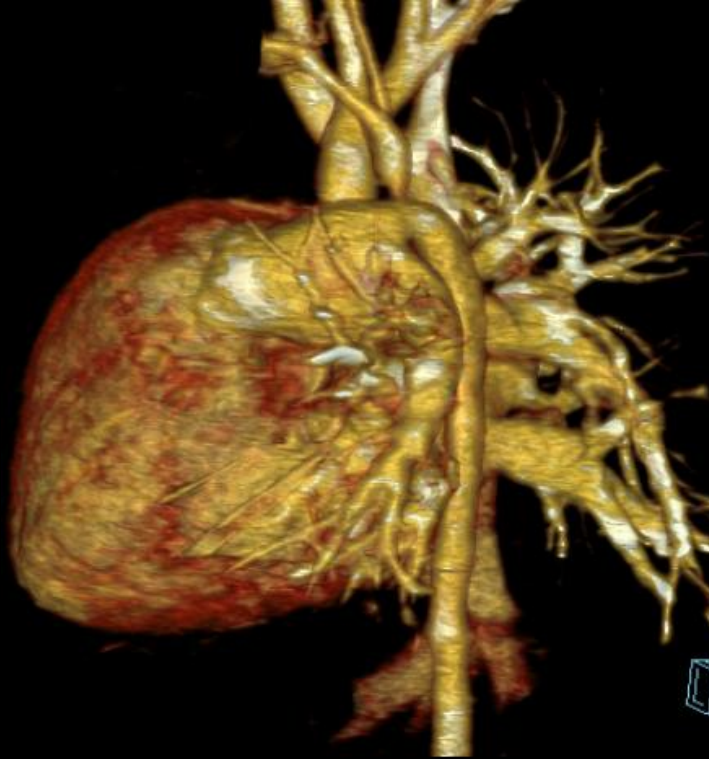
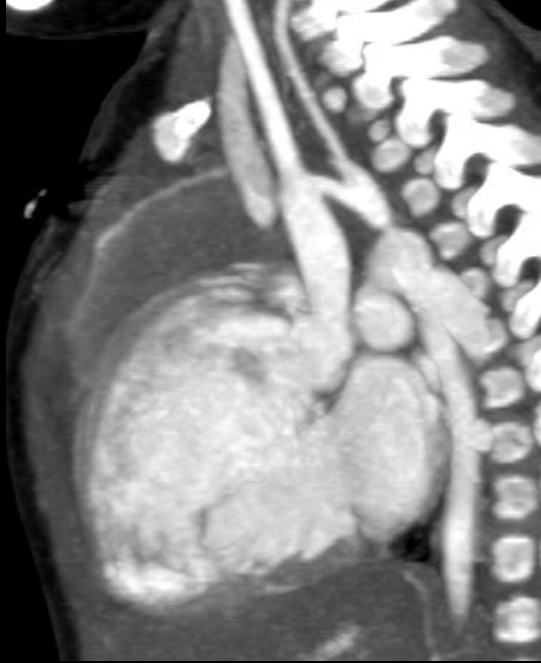

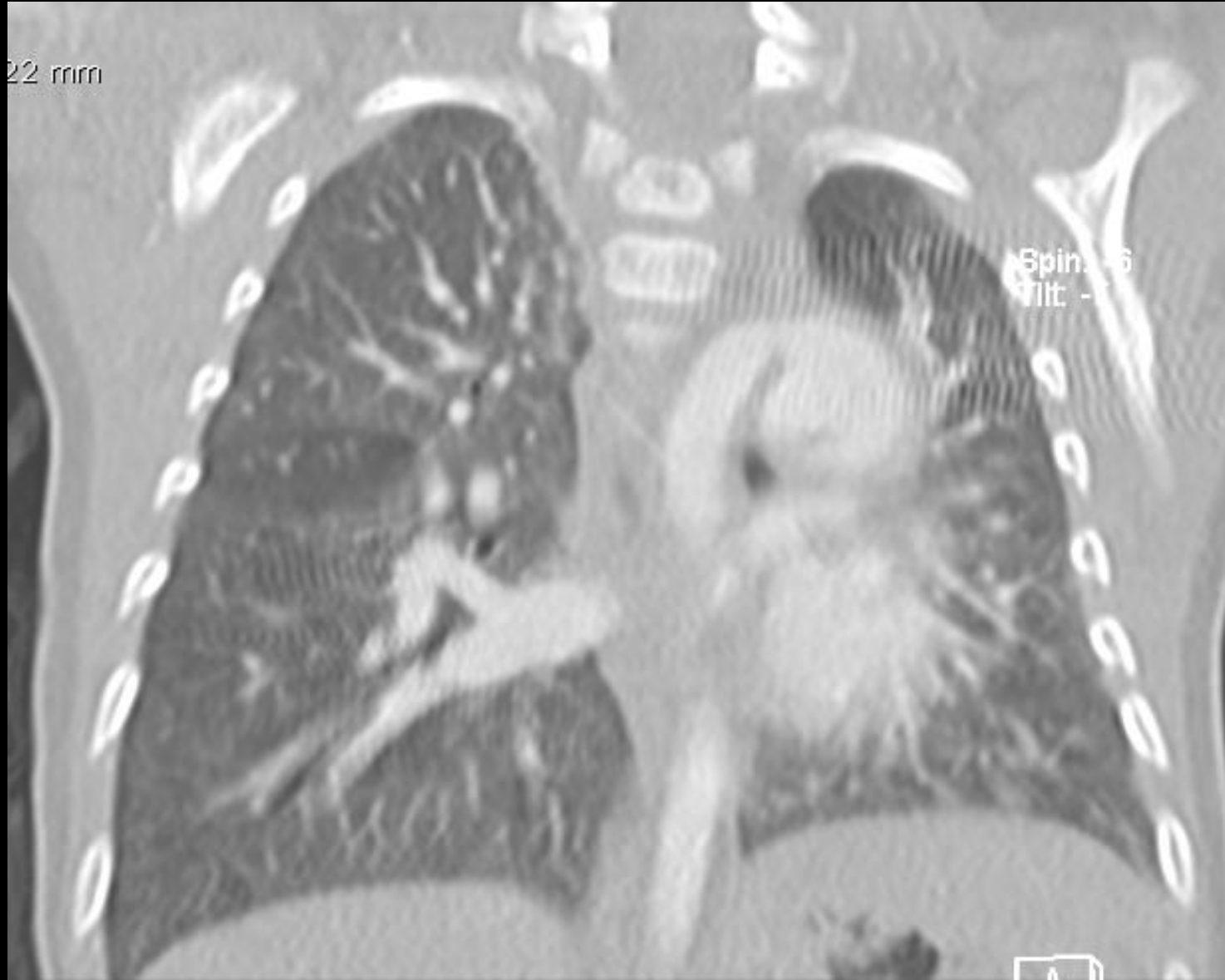ACT 21.06.16



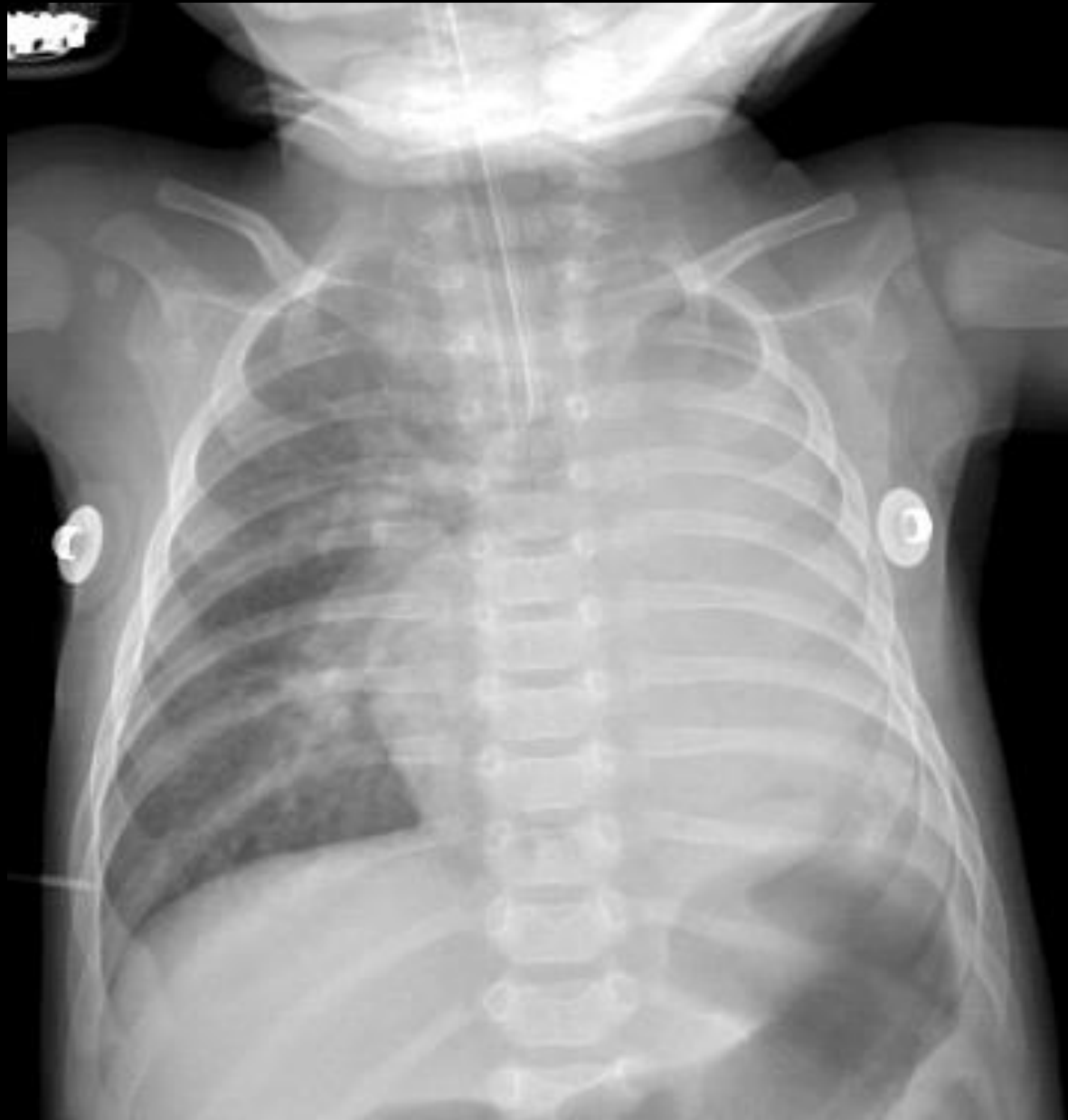





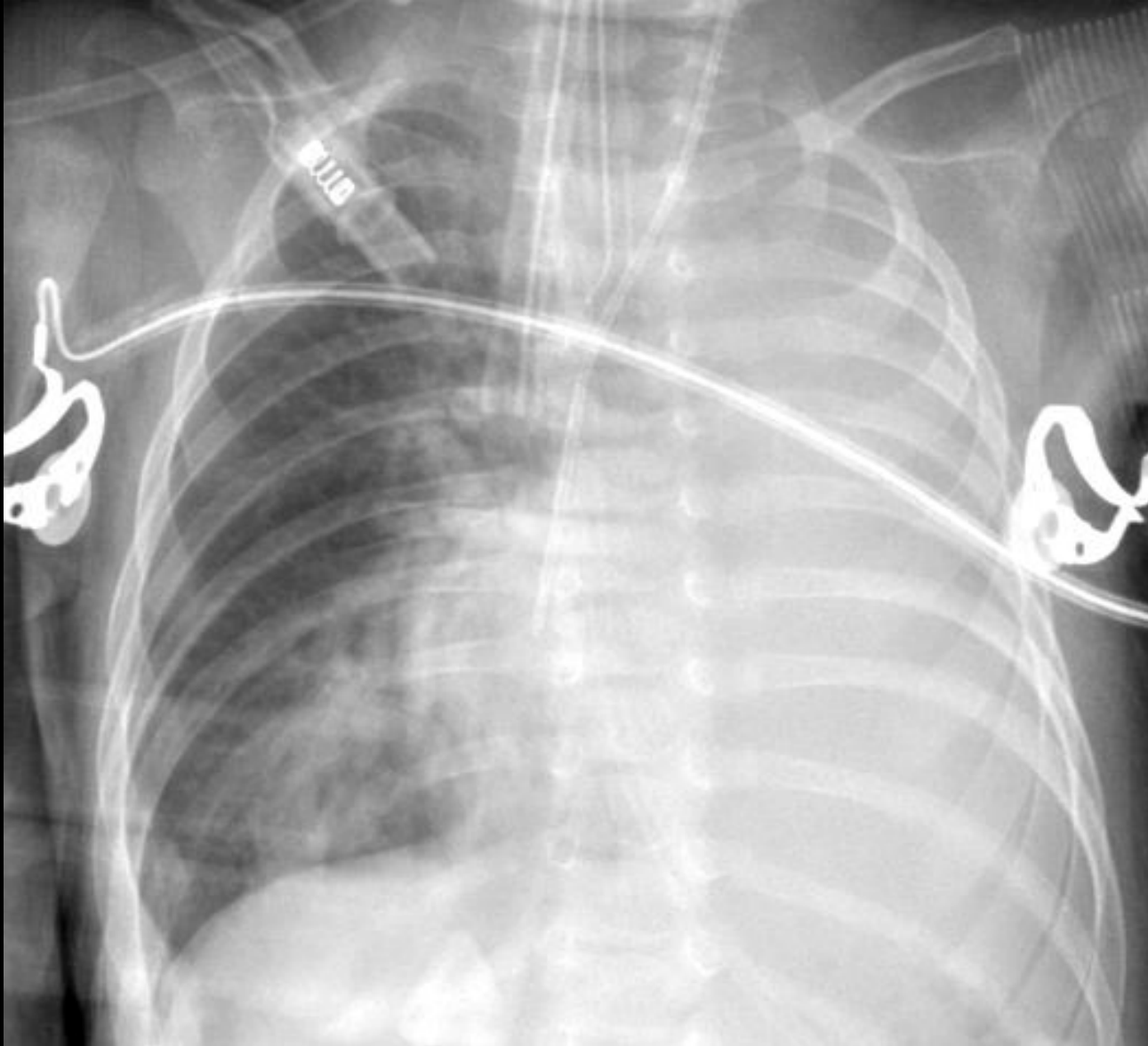


07.07.16





09.07.16





05.08.16

