



SESIÓN CLINICOPATOLÓGICA A-2015-54
Miércoles 22 de marzo de 2017

COORDINADOR: DR. JAIME NIETO ZERMEÑO
DISCUSOR: DR. ANTONIO CALDERÓN MOORE MÉDICO ADSCRITO
NEONATOLOGÍA
PATÓLOGO: DRA. MA. DE LOURDES CABRERA MUÑOZ
RADIÓLOGO: DRA. HILDA HERNÁNDEZ CHAVERO
RESUMEN: DRA. ALEJANDRA GUTIÉRREZ LUGO RIII PEDIATRÍA

NOMBRE: DLCDLC NIÑA SEXO: FEMENINO EDAD: 5 DÍAS
PROCEDENCIA: IXTLAHUACA, EDO. DE MÉXICO F. NAC.: 16.12.15
INGRESO (URGENCIAS): 16.12.15 EGRESO: 21.12.15

ANTECEDENTES HEREDOFAMILIARES: Madre de 22 años de edad, casada, ama de casa, licenciatura incompleta, toxicomanías negadas, aparentemente sana. Padre de 22 años, casado, religión católica, cocinero, escolaridad preparatoria completa, toxicomanías negadas, aparentemente sano. Hija única.

ANTECEDENTES NO PATOLÓGICOS: Originarios y residentes de Ixtlahuaca, Estado de México, habitan casa prestada, cuentan con todos los servicios básicos, cuenta con 3 habitaciones, cohabitan 3 personas, convivencia con 8 perros (se desconoce si se encuentran desparasitados o vacunados). **ALIMENTACIÓN:** En ayuno desde su nacimiento. **DESARROLLO PSICOMOTOR:** No valorable, se encontró bajo sedación. **INMUNIZACIONES:** No presentó.

ANTECEDENTES PERINATALES Y PATOLÓGICOS: Producto de la G1, A0 C1, control prenatal siete consultas, ingesta de ácido fólico, hierro y multivitamínicos desde cuarto mes de gestación, se realizó seis USG, último reportado con circular simple de cordón, embarazo normoevolutivo, obtenido vía abdominal por circular de cordón, a término de 39 SDG, peso 2,700 gr, talla 46 cm, Apgar 6/8, lloró y respiró al nacer, pero con cianosis y dificultad respiratoria que ameritó intubación orotraqueal. Es referido de Toluca mediante traslado aéreo a nuestra institución el 16.12.15, con diagnóstico de hernia diafragmática.

PADECIMIENTO ACTUAL 16.12.15:

CIANOSIS: Desde el nacimiento, progresiva, generalizada.

DIFICULTAD RESPIRATORIA: Con aleteo nasal, quejido espiratorio, disociación toracoabdominal, de inicio súbito, sin desencadenante aparente y desde el momento de nacer.

EXPLORACIÓN FÍSICA:

Peso	Talla	PC	FC	FR	TA	Temp	Llen cap	Sat
2.71 kg	48 cm	33 cm	132/min	45/min	58/30 mmHg TAM 40	36.8°C	2 seg	81% (preductal)

Femenino de edad aparente menor a la cronológica, con palidez generalizada +, con adecuado estado de hidratación, bajo sedación analgésica, normocéfalo, con adecuada implantación capilar, sin hundimientos o exostosis, fontanela anterior normotensa de 2x2 cm, no se palpó fontanela posterior, ojos simétricos, pupilas isocóricas, normoreflécticas, narinas permeables, pabellones auriculares de adecuada implantación, conductos auditivos externos permeables, sin alteraciones, mucosas hidratadas, oro-intubado, cuello cilíndrico, sin adenomegalias, o plétora yugular, pulso carotídeo de buena intensidad, tórax normolíneo, con movimientos de amplexión y amplexación disminuidos, murmullo vesicular presente en hemitórax derecho, sin estertores o sibilancias, hipoventilado en hemitórax izquierdo, precordio desplazado a la derecha, normodinámico, rítmico, abdomen blando, depresible, peristalsis disminuida, sin datos de irritación peritoneal, genitales femeninos, sin alteraciones, extremidades íntegras, simétricas, pulsos simétricos en las cuatro extremidades, de adecuada amplitud.

Valorada por Cardiología a su ingreso en el servicio de UCIN; precordio desviado a la derecha, murmullo vesicular ausente en hemitórax izquierdo, sin soplos. Situs solitus, levocardia, levoápex, en dextroposición,

concordancia AV y VA, TAPSE 8.8 mm, IT 26 mmHg, FA por área del VD 45%, FEVI 66%, FA 32%, arco aórtico izquierdo sin obstrucción, conducto arterioso permeable con BoPo 3.4 mm, BoAo 4.5 mm, longitud de 5.6 mm, cortocircuito de derecha a izquierda, PSVD 53 mmHg.

UCIN 23:45 horas: A su ingreso, RX de tórax de hospital de referencia con neumotórax derecho, que se corroboró con nueva radiografía, así mismo presencia de asas intestinales en hemitórax izquierdo, con cámara gástrica en mediastino, se cambió cánula orotraqueal por fuga y se colocó mini sello pleural, con succión, con requerimientos de parámetros ventilatorios con PIP hasta de 26, FiO2 al 100%, con IO máximo de 28.5; por lo que se inició manejo con VAFO y ON a 20 ppm. Se indicó ayuno, sonda orogástrica a derivación y soluciones parenterales a 63 ml/kg/día + soluciones de base 2:1 a 17 ml/kg/día.

Hora	PH	pO2	pCO2	HCO3	LACT	EB	Sat O2
02:56	7.16	40.2 mmHg	55.1 mmHg	18.8 mmol/L	3.4 mmol/L	-11.2 mmol/L	71.3%

17.12.15 UCIN 04:25 horas: Se inició manejo con vasopresina a .0001 UI/kg/min. **CIRUGÍA GENERAL 04:30 horas:** Colocó sello pleural derecho, con salida evidente de aire y líquido pleural escaso, se fijó cánula 12 Fr.

GASOMETRÍA:

Hora	pH	pO2	pCO2	HCO3	LACT	EB	Sat O2
11:42	7.17	64.8 mmHg	47 mmHg	16.6 mmol/L	7.8 mmol/L	-10.4 mmol/L	90.4%
Hb	K	Na	Ca	Cl	Gluc		
18.6 g/dL	4 mmol/L	137 mmol/L	1.08 mmol/L	117 mmol/L	100 mg/dL		

UCIN 05:30 horas: Glicemia capilar por arriba de 200 mg/dL en dos ocasiones por lo que se inició insulina de acción rápida a 0.01 UI/kg/hr. Apoyo aminérgico con milrinona a 0.25 mcg/kg/min. Se mantuvo con VAFO con PAW 11, Fio2 40%, TI 444, IO 11.4, ON a 20 PPM.

Hora	pH	pO2	pCO2	HCO3	LACT	EB	Sat O2
18:18	7.09	25.3 mmHg	75.4 mmHg	22 mmol/L	1.2 mmol/L	-10.3	40.5%

Na	K	Cl	Ca	Creat	P	Osm	BUN
139 mmol/L	4.1 mmol/L	105 mmol/L	8.1 mg/dL	1 mg/dL	6.8 mg/dL	288.9 mOsmol/kg	8 mg/dL
Ác. Úrico	DHL	FA	Mg	Gluc			
7.5 mg/dL	691 U/L	222 U/L	2.1 mg/dl	101 mg/dl			

UCIN 21:45 horas: Por hiponatremia e hiposmolaridad, se inició aporte de Na a 5 mEq/kg/día, se ajustaron líquidos totales en 90 ml/kg/día.

18.12.15 UCIN 08:15 horas: Se inició infusión con adrenalina a 0.1 mcg/kg/min, así como incremento de aporte de Na a 8 mEq/kg/día por Na sérico de 128 mEq.

CIRUGÍA GENERAL 10:00 horas: Por deterioro ventilatorio, disminución de oxemias, disminución de la TA e incremento de parámetros ventilatorios sin presentar mejoría y con radiografía de tórax que demostró desviación de mediastino a la derecha e imagen de aire en hemitórax derecho, se programó de manera urgente para plastía diafragmática.

PLASTÍA DIAFRAGMÁTICA IZQUIERDA 12:00 horas: Hallazgos: Defecto con saco presente; colon, intestino delgado, estómago, bazo y lóbulo izquierdo hepático dentro del tórax. Ceja anterior y posterior presente, plegada sobre peritoneo en su totalidad. Pulmón izquierdo con hipoplasia importante tamaño menor al 50%. Tiempo Quirúrgico de 50 minutos.

UCIN 12:00 horas: Hemodinámicamente inestable con adrenalina a 0.1 mcg/kg/min, vasopresina 0.0001 UI/kg/min; milrinona 0.50 mcg/kg/min con TA 52/37(42), gasto urinario de 2.4 ml/kg/hr, llenado capilar y pulsos adecuados. Con parámetros de 28/5 con Fio₂ al 100%, FR 55X, gasometría con acidosis respiratoria; persistió con uso de óxido nítrico. Se reinició uso de VAFO.

Hora	pH	pO ₂	pCO ₂	HCO ₃	LACT	EB	Sat O ₂
13:51	6.75	30.9 mmHg	163 mmHg	21.4 mmol/L	2.9 mmol/L	-13.1	44.1

UCIN 15:40 horas: Se indicó esteroide (hidrocortisona a 1 mg/kg/do) por choque refractario a aminos. Se inició cobertura antibiótica con ampicilina 200 mg/kg/día y amikacina 15 mg/kg/día ante la presencia de choque refractario, leucocitos de 34,410 y fiebre de 38.5°C.

19.12.15 UCIN 05:00 horas: Persistió con apoyo aminérgico, vasopresina 0.0007 UI/kg/min, adrenalina 0.5 mcg/kg/min, milrinona a 0.5 mcg/kg/min manteniendo TAM por debajo de percentil 5, pulsos presentes, llenado capilar 4", líquidos totales en 125 ml/kg/día (NPT 90 ml/kg/día), lactato en 3.8, inestable con saturaciones entre 70-80%, por inestabilidad hemodinámica se cambió de VAFO a ventilación mecánica convencional, se mantuvo con ON 20 ppm; presentó hipotermias hasta de 34.8°C, se sospechó de sepsis nosocomial. Presentó glucemias en 152 mg/dL, persistió con hiponatremia hipoosmolar, se mantuvo con aporte a 8 mEq/kg/día (5 a través de NPT y 3 en Y), así como k a 3 mEq/kg/día (1 a través de NPT y 2 en Y).

Hora	pH	pO ₂	pCO ₂	HCO ₃	LACT
09:00	6.94	23.4 mmHg	89 mmHg	18.3 mmol/L	3.8 mmol/L

INFECTOLOGÍA 10:00 horas: Parámetros ventilatorios de FiO₂ al 100%, 21/5, con sonda pleural bilateral, defecto anatómico se corrigió hace 24 horas, con deterioro hemodinámico y ventilatorio; se integró diagnóstico de choque séptico, no descartando foco pulmonar. Se inició cefepima y amikacina. Persistió con hipotensión, TAM por debajo de P5, se inició manejo con dopamina a 5 mcg/kg/min.

CARDIOLOGÍA 17:30 horas: Foramen oval permeable de 3.3 mm con cortocircuito de derecha a izquierda, IT 60 mmHg, PSVD 70 mmHg, FEVI 68%, conducto arterioso con flujo mínimo de derecha a izquierda, gradiente de 5 mmHg.

20.12.15 UCIN 04:00 horas: Se modificó aporte en soluciones de base de k a 1 mEq/Kg/día, ante la presencia de hiperkalemia de 6.8 mEq, persistió hemodinámicamente inestable, a pesar de apoyo aminérgico a base de norepinefrina, vasopresina y dopamina, a dosis máximas, cifras tensionales por debajo de percentil 5(TAM 26), con necesidad de reposición de volumen a través de solución cristaloides a 10 ml/kg/do, así como hemoderivado (concentrado eritrocitario a 10 ml/kg/do), sin mejoría, pulsos disminuidos, coloración pálida, llenado capilar 5", continuó con manejo esteroideo a dosis de estrés, uresis conservada en 3.8 ml/kg/hr. Persistió con hipoxemia (preductal de 75%), acidosis respiratoria. Aunque contó con criterios para inicio de ventilación de alta frecuencia (IO de 32.1), por la repercusión hemodinámica se difiere. Las dos sondas pleurales con gasto hemático de 2 ml/kg/hr, presencia de crepitantes bibasales. Al momento con hipertensión arterial pulmonar persistente, no respondió al uso de óxido nítrico. Se mantuvo en ayuno, abdomen tenso, perímetro abdominal conservado en 32 cm, sonda orogástrica a derivación con gasto en pozos de café, se inició inhibidor de bomba de protones. Se decidió suspensión de NPT por estado hemodinámico, se iniciaron soluciones de base sin aporte de K, LT 141 ml/kg/día, presencia de edema bipalpebral y en extremidades, última albumina en 1.1 por lo que se inició infusión de albúmina a 1 gr/kg/do para pasar en 6 horas, con ajuste de soluciones de base durante la infusión de la misma a 80 ml/kg/día, al finalizar la misma se ajustaron a 100 ml/kg/día.

Hb	Hto	Leu	Ban	Neu	Linf	Mon	Plaq
15.4 g/dL	47.1%	39,400 /µl	8%	77%	10%	5%	150,000

21.12.15 UCIN 00:01 horas: Por ausencia de uresis y por reporte de tiempos prolongados; se inició bumetanida a 3.5 mcg/kg/hr, así como la administración de plasma fresco congelado a 10 ml/kg/día. Se ajustaron soluciones de base a 60 ml/kg/día, así como inicio de aporte de HCO₃ a 2meq/kg.

TP	TTP	FIBRINOGENO	INR	Na	K	CL	OSM	Creat
20.4 seg	47.4 seg	48 mg/dl	1.74	131 mmol/L	5.8 mmol/L	108 mmol/L	278.8 mOsmol/kg	1.4 mg/dL

Na/U	K/U	Cl/U	Creat/U	Osm/U	Ca/U	P/U	BUN/U
11 mmol/L	41.8 mmol/L	36 mmol/L	49.5mg/dl	221.77 mOmol/kg	7.6 mmol/L	3.7 mmol/L	304 mg/dl

CARDIOLOGÍA 01:40 horas: PSAP de 33 mmHg, por gradiente de conducto arterioso, TAPSE de 7 mmHg, FEVI biplanar de 54%, dilatación del tronco de la pulmonar.

NEFROLOGÍA 02:00 horas: Paciente con infusión de furosemida por 3 horas a 300 mcg/kg/hr, se cambió a bumetanida en infusión a 100 mcg/kg/hr, sin respuesta. Paciente con acidosis mixta e hiperkalemia, con oliguria y falla multiorgánica, con elevación de creatinina de 3 veces su basal (1mg/dL), creatinina actual en 1.4, con TFG de 14 mlmin/1.73, candidata a terapia de reemplazo renal con diálisis peritoneal.

CARDIOLOGÍA 10:18 horas: Precordio hiperdinámico, se auscultó soplo diastólico en tercer espacio intercostal izquierdo, sin irradiación, extremidades frías, pulsos centrales y distales débiles, llenado capilar 3". Foramen oval permeable de 3.5 mm, con cortocircuito de derecha a izquierda, TAPSE 9 mm, insuficiencia tricuspídea 34 mmHg, PSVD 44 mmHg, FA por áreas del VD 30%, FEVI de 73% FA 37%, conducto arterioso permeable con BoPo 5.5 mm, BoAo 6.7 mm, cortocircuito de derecha a izquierda. Ventrículo y aurícula derecha dilatados, septum interventricular rectificado.

UCIN 11:10 HORAS: Se inició bosentán alternado con sildenafil (0.5 mg/kg/do) para manejo de la hipertensión pulmonar, como medida heroica; se inició ventilación de alta frecuencia tratando de mejorar oxigenación. Se transfundió concentrado eritrocitario a 15 ml/kg/día, ante clínica de paciente y reporte gasométrico con Hb de 9 mg/dl. Se progresó cobertura antibiótica con meropenem y vancomicina. Se inició dobutamina a 10 mcg/kg/min.

Procalcitonina	PCR
139.6 ng/mL	8.6 mg/dL

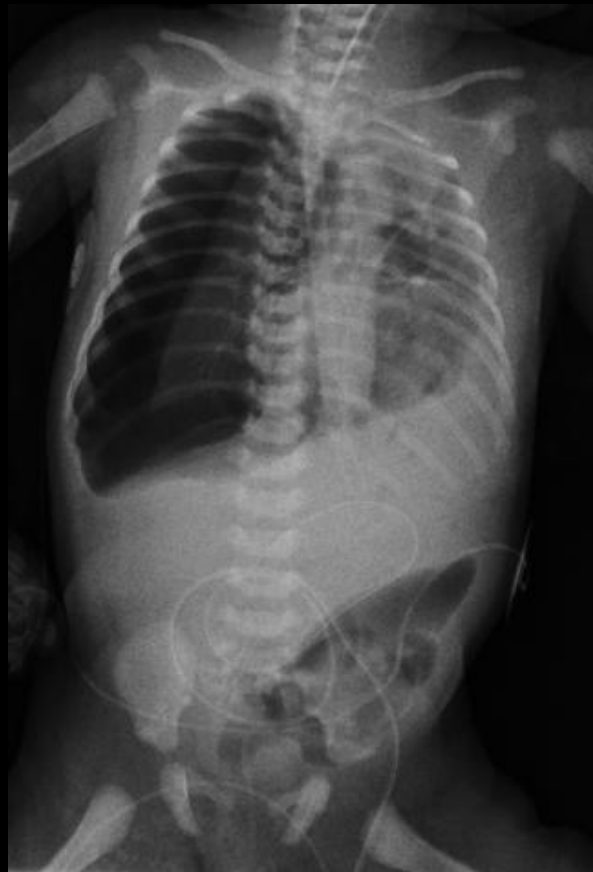Hora	pH	pO2	pCO2	HCO3	LACT	EB	Sat O2
11:54	6.66	17.3 mmHg	77.4 mmHg	8.3mmol/L	9.8 mmol/L	-27.7 mmol/L	18.6%

UCIN 13:00 horas: Presentó deterioro súbito hemodinámico con caída de presión arterial sistémica, desaturación, posteriormente inició con sangrado pulmonar severo, con evento de paro cardiopulmonar, se realizó reanimación neonatal avanzada por 10 minutos con 3 dosis de adrenalina, concentrado eritrocitario a 15 ml/kg/do, sin respuesta favorable, por lo que se suspendieron maniobras avanzadas de reanimación.

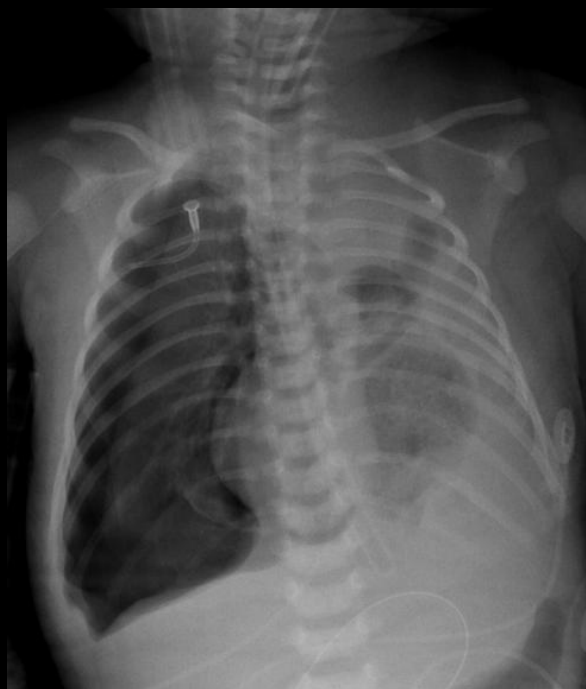
Hora de defunción: 13:21 horas.



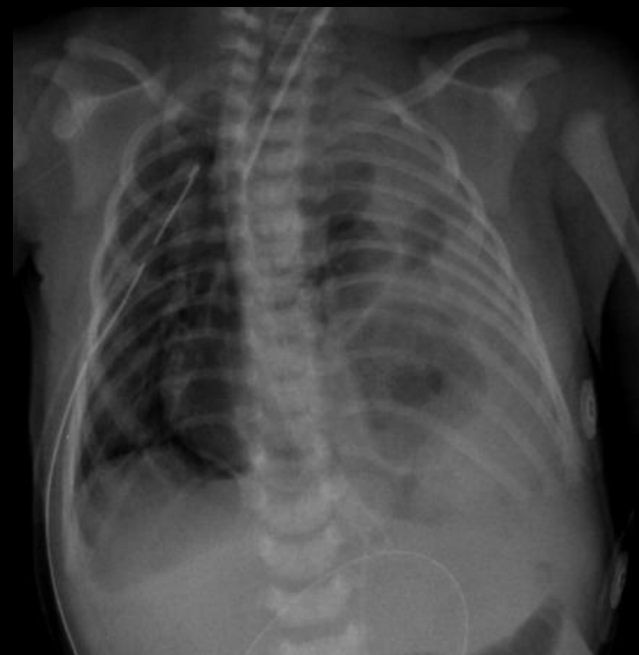RX 17.12.15



3:12 AM



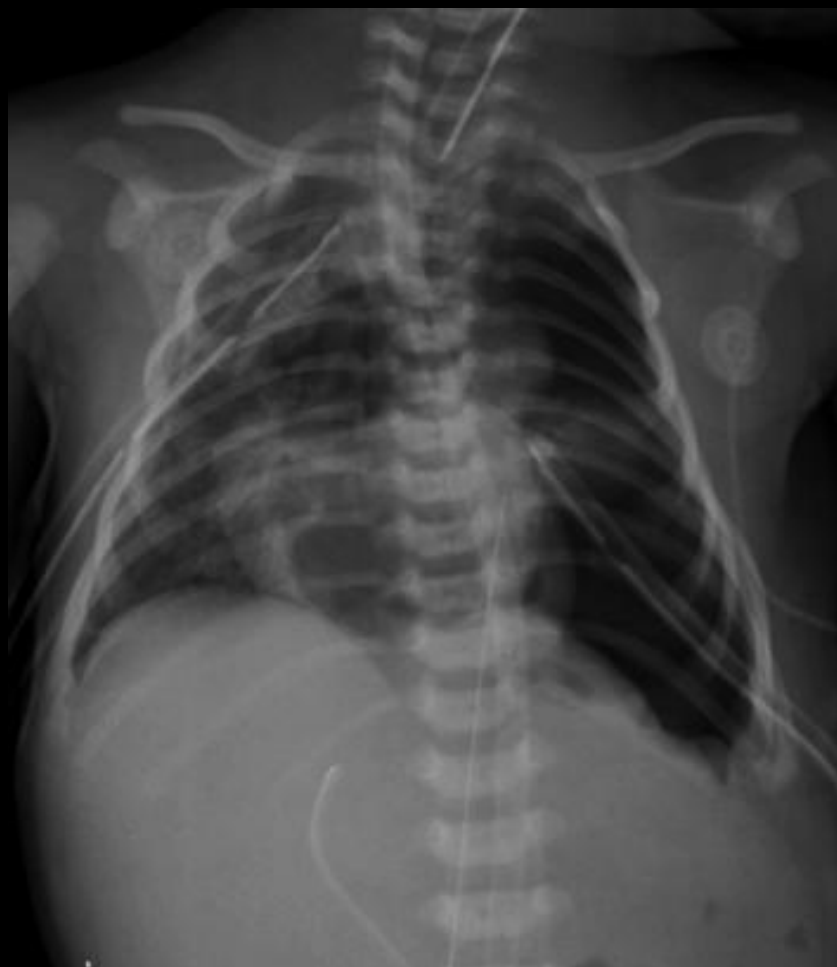3:50 AM



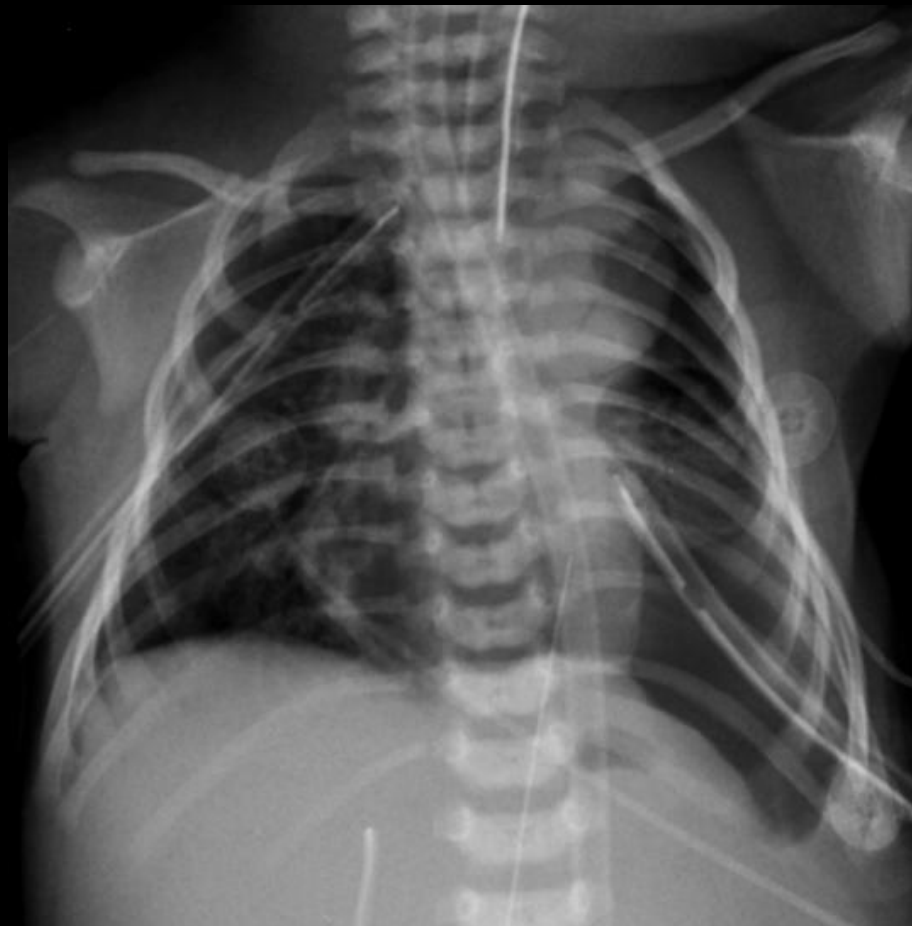5:13 AM



RX 18.12.15



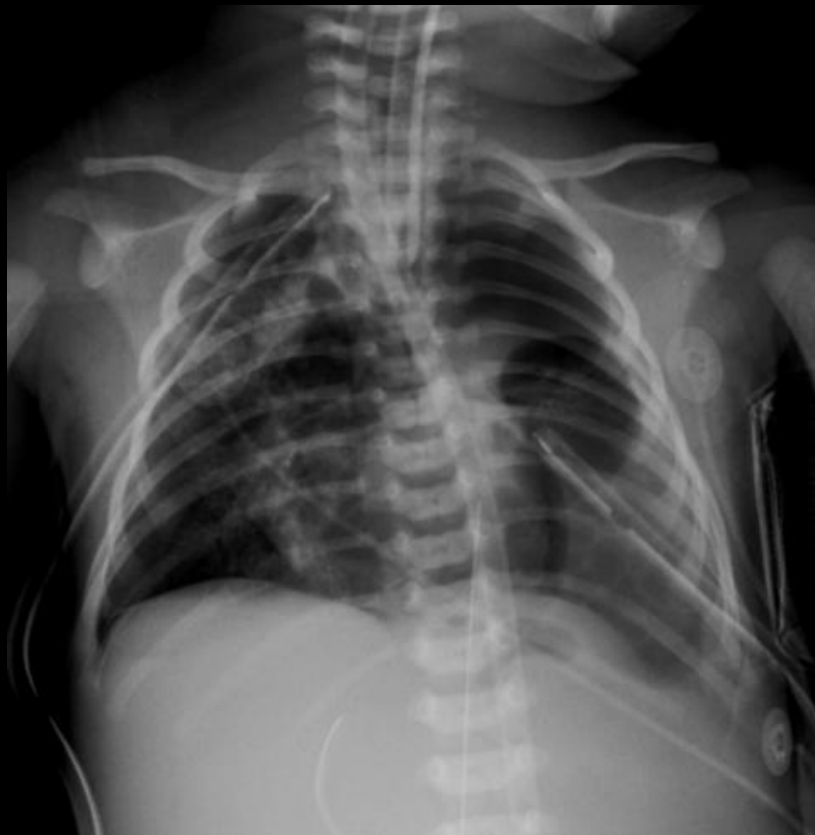12:07 AM



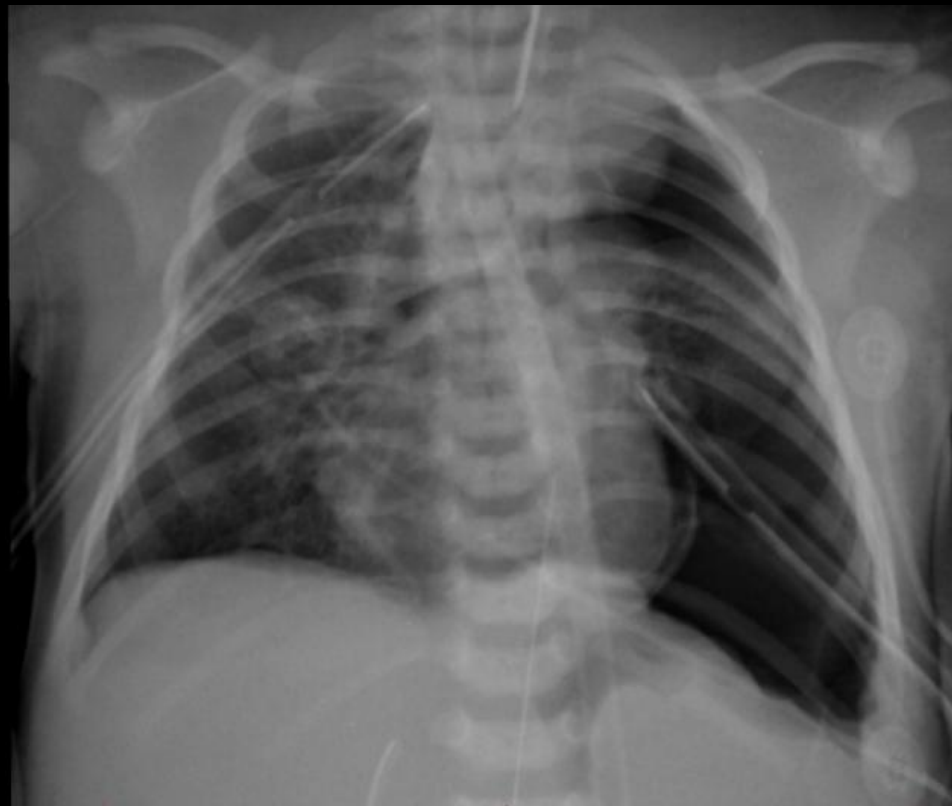
06:08 PM



RX 19.12.15



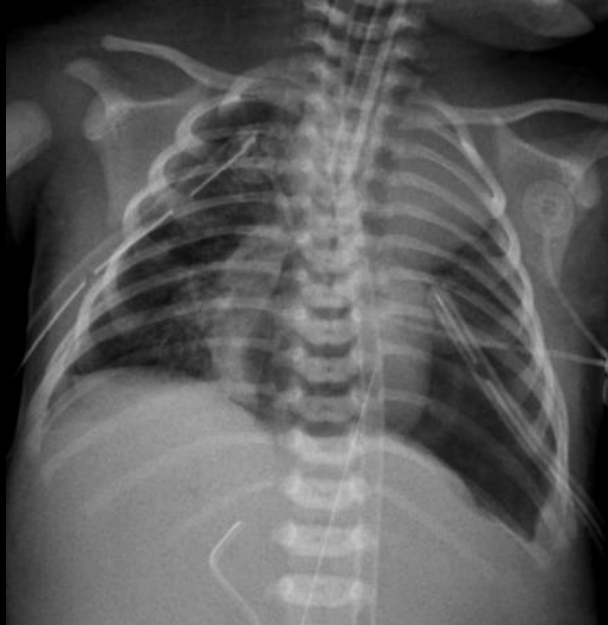4:00 AM



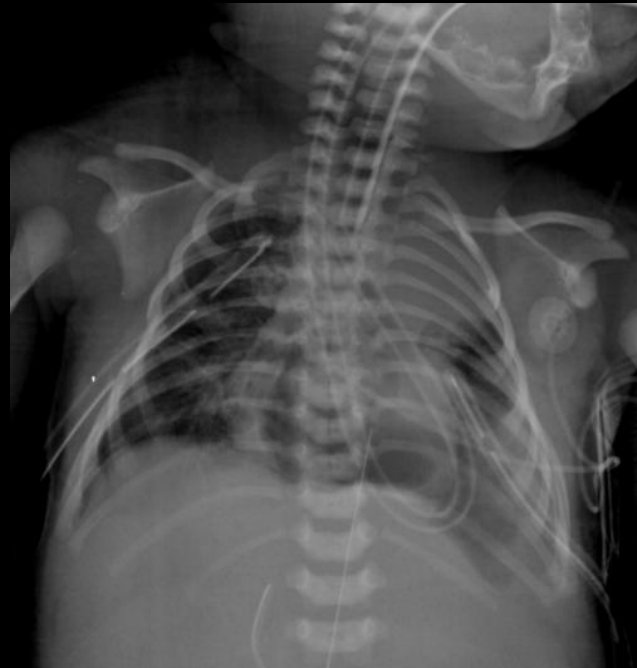9:32 AM



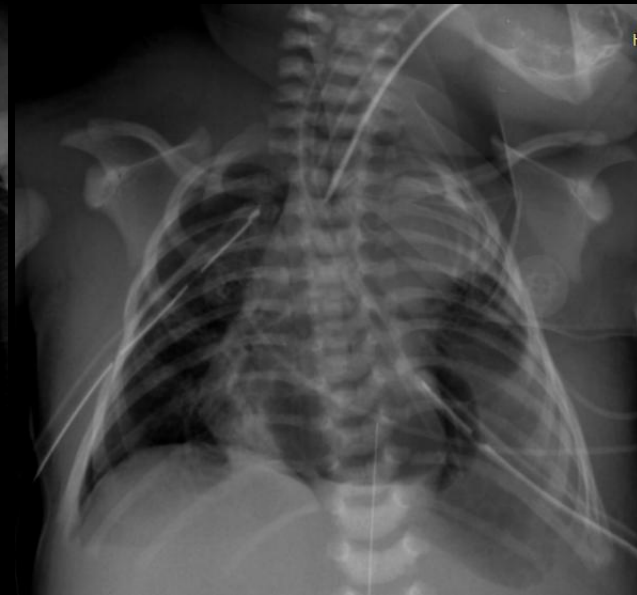RX 20.12.15



04:08 AM



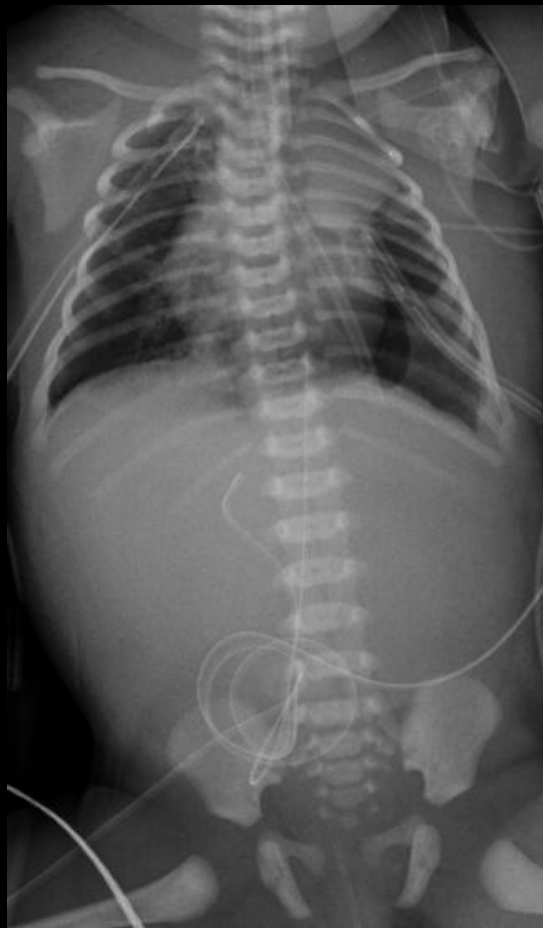09:18 AM



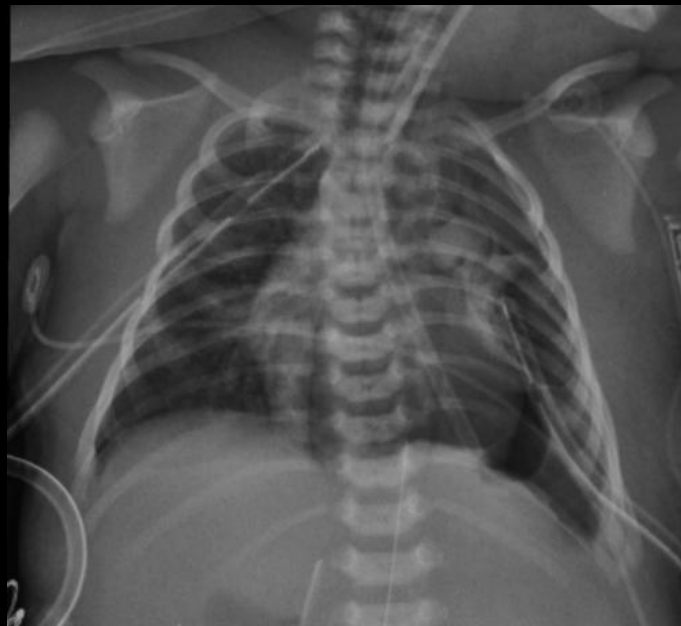06:38 PM



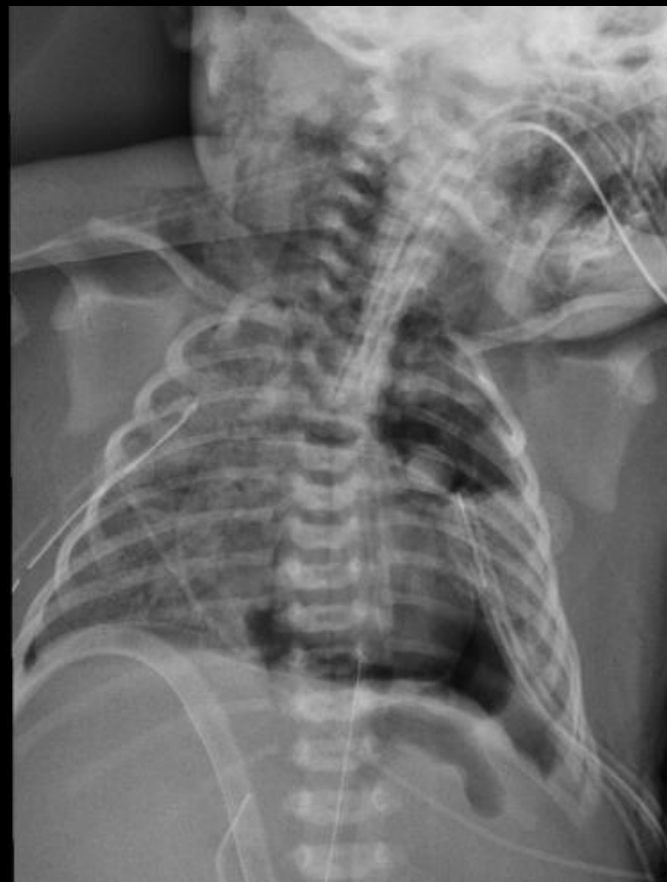RX 21.12.15



3:05 AM



10:50 AM



12:58 PM