



SESIÓN CLINICOPATOLÓGICA A-2015-17

Miércoles 18 de Mayo de 2016

COORDINADOR: DRA. MARTHA J. AVILÉS ROBLES

DISCUSOR: DRA. ANDREA GARCÍA OROPEZA RV ONCOLOGÍA PEDIÁTRICA

PATÓLOGO: DRA. MIRIAM TAMARA MATUS ROMÁN

RADIÓLOGO: DRA. PILAR DIES SUÁREZ

RESUMEN: DRA. SOFÍA FORTES GUTIÉRREZ

NOMBRE: A.C.F.J.

SEXO: MASCULINO

EDAD: 18 AÑOS 9 MESES

PROCEDENCIA: TAPACHULA, CHIAPAS

F. NAC.: 26.06.1996

INGRESO: 12 ABRIL 2015

EGRESO: 21 ABRIL 2015

MOTIVO DE CONSULTA: Intolerancia a la vía oral, dolor abdominal, epistaxis.

ANTECEDENTES HEREDOFAMILIARES: Madre de 46 años de edad, escolaridad secundaria, trabajo doméstico, niega toxicomanías, tatuajes o perforaciones, sana. Padre de 47 años de edad escolaridad primaria, carpintero, niega toxicomanías, sano. Hermana de 19 años de edad estudiante, sana.

ANTECEDENTES NO PATOLÓGICOS: Originarios de Tapachula, Chiapas, residente actual del Distrito Federal. Habita en casa prestada construida de materiales perdurables, cuenta con todos los servicios básicos de urbanización. Hacimiento negativo, convivencia con aves. Nivel socioeconómico medio, religión cristiana. **ALIMENTACIÓN:** Seno materno exclusivo por 3 meses, posterior inicio de fórmula, ablactación a los 5 meses de edad, integrado a la dieta familiar al año de edad. **DESARROLLO PSICOMOTOR:** Fijación de la mirada durante el primer mes de vida, sostén cefálico a los 3 meses, sedestación 6 meses, bipedestación 14 meses, deambulación 18 meses, bisílabos 12 meses. Hasta junio de 2013 acudía a 4to semestre de preparatoria. **INMUNIZACIONES:** Refiere completas, no muestra cartilla. **ALERGIAS:** Metoclopramida.

ANTECEDENTES PERINATALES Y PATOLÓGICOS: Gesta 2, Para 2, sin control prenatal, presentando amenaza de parto pretérmino durante el octavo mes de embarazo. Nace por parto, a las 39 SDG, peso 3500gr, desconoce talla, respiró y lloró al nacer, parto asistido por partera aparentemente sin complicaciones.

1.ABRIL.13: Antecedente de astenia, adinamia, diaforesis nocturna y adenopatías cervicales. Referido de hospital de 3er nivel en Tapachula, se realiza AMO y diagnostica leucemia linfoblástica aguda L2. LCR negativo, Inmunofenotipo CD15 (5%), CD10 (24%), CD34 (1%), CD33 (2%), CD117 (0%), CD3 (0%), CD20 (49%), Tdt (50%) HLA DR (62%).

13.JUNIO.13: Inicia inducción a la remisión con esquema Hyper-CVAD (esquema de quimioterapia para adultos). Fase A: ciclofosfamida, vincristina, daunorubicina y dexametasona.

27.JULIO.13: AMO celularidad normal, 5% blastos. Persiste con adenopatías cervicales bilaterales. Inicia fase B (citarabina y dexametasona), posteriormente 2do ciclo de fase A Hyper-CVAD.

16.OCTUBRE.13: AMO con 4% de blastos, reaparecen adenopatías cervicales preauriculares e inguinales. Se inicia reinducción a la remisión con VCR, L-Asparaginasa y dexametasona. Recibió 4 quimioterapias intratecales.

28.OCTUBRE.13: Referido a esta institución por recaída extramedular.

31.OCTUBRE.13: Se realizó AMO: Blastos de 4.5%. Inmunofenotipo: CD45 (52.6%), MPO (85.02%), CD10 (27.7%), CD19 (24.9%), Kappa (76.56%), Lambda (83.8%). Biopsia a medula ósea con 50% celularidad, negativa a blastos, LCR negativo a blastos.

04.NOVIEMBRE.13: USG de cuello: aumento de volumen de ambas glándulas parótidas, heterogéneas, bordes lobulados así como aumento difuso de vascularidad. Ganglios con engrosamiento de cortical, hilio graso en ambas cadenas yugulares posteriores y regiones submandibulares. **TAC:** Adenomegalias en cadenas iliacas, inguinal, retroperitoneales, mediastinales, axilares y todos los niveles cervicales, hernia inguinal derecha con hidrocele ipsilateral.

07.NOVIEMBRE.13: Biopsia de glándula parótida: positiva para infiltración por leucemia linfoblástica aguda, Inmunofenotipo B: CD10 (27.7%), CD19 (24.9%), Kappa (76.5%), Lambda (83.3%), Mpo (85.2%).

15.NOVIEMBRE.13: Por recaída extramedular inicia inducción a la remisión a 5 fármacos con: VCR, daunorubicina, CFM, L-Asparaginasa y dexametasona.

29.NOVEMBRE – 14.DICIEMBRE.13: Evento de neutropenia febril con proctitis, recibe cefepima y metronidazol por 14 días.

20.DICIEMBRE.13: Inicia intensificación con Ara-C y etopósido.

01 – 24.ENERO.14: Evento de neutropenia febril, choque séptico con foco pulmonar, requirió manejo en UTIP. Completó 14 días de meropenem y 10 con vancomicina. Por ruta crítica se inicio anfotericina B, presento reacción anafiláctica con taquicardia, hipotensión arterial y exantema urticariforme. Requirió manejo con adrenalina. Se suspendió anfotericina B y cambio a caspofungina con la que completó 10 días.

07.FEBRERO.14: Inicia consolidación (recibió 3 consolidaciones).

22.MARZO.14: Inicia mantenimiento, recibió 7 quimioterapias intratecales.

19.JULIO.14: Colocación de catéter puerto y plastia inguinal derecha.

31.MARZO – 07.ABRIL.15: Ingresa para recibir semana 43 de mantenimiento con altas dosis de metotrexate. Laboratorios iniciales: Función hepática: BD 0.18 mg/dl, BI 0.45 mg/dl, ALT 352 U/L, AST 317 U/L, Cr 0.9 mg/dl, ácido úrico 9.6 mg/dl. En el 2do. día de hospitalización presenta hiperuricemia y se inicia alopurinol. Niveles de metotrexate a la hora 42 en 5.13 micromol/L, BD 0.35 mg/dl, BI 0.69 mg/dl, ALT 286 U/L, AST 234 U/L, Cr 1.6 mg/dl, ácido úrico 12 mg/dl; se inician soluciones de hiperhidratación y rescates con leucovorin 20mg IV cada 6 horas. **04.ABRIL.15:** Presenta 2 picos de fiebre, se inicia cefepima 150mg/kg/día y amikacina 7.5g/kg/día. Niveles de metotrexate hora 77 en 2.02 micromol/L, se baja dosis de leucovorin a 10mg IV cada 6 horas. Niveles de metotrexate de la hora 125 en 0.48 micromol/L. Egresa con BD 1.36 mg/dl, BI 1.43 mg/dl, ALT 333 U/L, AST 293 U/L, Cr 1.2 mg/dl.

PADECIMIENTO ACTUAL:

12.ABRIL.15: INTOLERANCIA A LA VÍA ORAL de 4 días de evolución, referida como disfagia para sólidos y posteriormente líquidos, asociada a odinofagia y lesiones en la mucosa oral, referida como úlceras sangrantes.

DOLOR ABDOMINAL: De 4 días de evolución, tipo cólico, referido en epigastrio, de intensidad leve a moderada con irradiación a hipocondrio izquierdo, que posteriormente se generaliza.

ICTERICIA: De 4 días de evolución, inicio súbito, progresivo, cefalocaudal, presente en mucosas y escleras.

EPISTAXIS: De 4 días de evolución, referido en 1 a 2 ocasiones al día, de inició súbito, progresivo, moderada cantidad, cede a la digitopresión.

EXPLORACIÓN FÍSICA:

Peso	Talla	FC	FR	TA	Temp	Llenado capilar
95 kg	186 cm	125/min	15/min	112/71 mmHg	38.6°C	1 seg

Masculino de edad aparente a la cronológica, tegumentos con ictericia generalizada, alerta, irritable. Normocéfalo, sin hundimientos ni exostosis, pupilas isocóricas reactivas a la luz, escleras ictericas, pabellón auricular bien implantado, membranas timpánicas integras, narinas con huellas de sangrado, lesiones ulcerativas dolorosas en labios, así como en cavidad oral en carrillos, pilares y faringe posterior. Cuello cilíndrico sin masas ni adenomegalias. Tórax simétrico, normolíneo, ruidos cardíacos rítmicos sin soplos, campos pulmonares bien ventilados, sin agregados, abdomen globoso a expensas de panículo adiposo, blando, depresible, doloroso a la palpación media y profunda de manera generalizada, intensidad 4/10, sin datos de irritación peritoneal, peristalsis presente, genitales Tanner V, área perianal sin lesiones, extremidades eutróficas, pulsos de adecuada intensidad, LLC 2°. Neurológico íntegro, Glasgow 15/15.

LABORATORIO Y GABINETE:

Hb	Hto	Leu	Ban	Neu	Linf	Mon	Plaq
9.4 g/dl	27.1%	600/ul	0%	50%	39%	9.1%	7 000

Ac. úrico	BUN	Creatinina	Na	K	Cl	Ca	P
2.8mg/dl	18mg/dl	1.1mg/dl	135 mEq/L	3.9mEq/L	97 mEq/L	9.1 mEq/L	2.5 mEq/L

PH	PO2	PCO2	HCO3	LACT	EB	TP	TTP	INP	Fibrinógeno
7.34	78.1	32.6	17.3	3.7	-7.3	13.4 seg	27.3 seg	1.15	390 g/dL

BT	BD	BI	PROT	ALBUM	ALT	AST	PCT	PCR
13.39mg/dl	10.89 mg/dl	2.50 mg/dl	6.6 d/dL	3.7 g/dL	362	218	3.09ng/ml	10.1 mg/dl

URGENCIAS: Se administra carga con solución fisiológica 20mlkgdo, y una segunda carga 10mlkgdo. Saturación 86% se colocan puntas nasales a 3 lpm mejorando hasta 93%. Manejo: Ayuno, soluciones de base (1500/2:1/30), omeprazol 2mg c/24hrs, oxígeno por puntas nasales a 3Lt/min. **INFECTOLOGÍA:** Paciente con neutropenia febril secundaria a quimioterapia, mucositis grado III-IV; se inicia manejo con cefepima 150mgkgdía y vancomicina 40mgkgdía. **GASTROENTEROLOGÍA Y NUTRICIÓN:** Sin datos clínicos ni de laboratorio de falla hepática, pueden corresponder con datos de intoxicación por metotrexate. Se inicia ácido ursodesoxicólico 250mg c/8 hrs, vitamina K 5mg IV c/24hrs, vitaminas ACD, vitamina E 400mg/día y omeprazol 40mg/día. **URGENCIAS:** Presenta exantema en cara y cuello posterior a administración de vancomicina, se indica clorfenamina 4mg c/6hrs, ibuprofeno 10mgkgdsosis por razón necesaria. **USG abdominal:** Hígado de forma y tamaño normal, ecogenicidad aumentada, datos que sugieren esteatosis hepática, sin dilatación de la vía biliar. **ALGOLOGÍA:** Inicia infusión de morfina.

14.ABRIL.15 INFECTOLOGÍA: Se realiza cambio de antibiótico por desabasto del distribuidor. Se suspende cefepima y se inicia piperacilina/tazobactam 300mgkgdía c/6 hrs. **URGENCIAS:** Hepatomegalia 4-4-4 cm por debajo del reborde costal. Inicia dieta con líquidos fríos, enjuagues con Gelclair c/8 hrs, concentrado plaquetario 7 UI dosis única. Se retira aporte de oxígeno.

15.ABRIL.15 URGENCIAS: Presenta taquicardia, llenado capilar en 1 segundo, diferenciales de TA amplias, se administran 2 cargas de cristaloides a 10mlkgdosis y se inicia norepinefrina 0.1mcgkgmin, apoyo de oxígeno por mascarilla facial a 10lt/min. **INFECTOLOGÍA:** Paciente con persistencia de fiebre 38.1°C, taquicardia, datos de dificultad respiratoria, las bases pulmonares se auscultan hipoventiladas y en radiografía de tórax se observan infiltrados pulmonares, con imagen redonda parahiliar en base derecha. Datos de choque séptico, se inicia meropenem 100mgkgdía, se suspende piperacilina/tazobactam y continúa con vancomicina. **URGENCIAS:** Coloca catéter venoso central yugular interno derecho. Posterior a la colocación se identifica sangrado en sitio de punción con aumento de volumen, se trasfunden 170ml de plaquetas, 500ml de concentrado eritrocitario y se realiza compresión del sitio. **14:00 HORAS UTIP:** Se observa icterico, con facies algica, úlceras en carrillos, orofaringe y paladar. Campo pulmonar izquierdo con hipoventilación, abdomen blando, doloroso a la palpación, perímetro abdominal 108 cm, neurológicamente integro. Ingresa paciente para apoyo hemodinámico, se continua norepinefrina 0.1mcgkgmin.

FC	FR	TA	Temp	Llenado capilar
130/min	30/min	122/50 mmHg	38°C	1 seg

PH	PO2	PCO2	HCO3	LACT	EB	TP	TTP	INR	Fibrinogeno
7.264	68.1	47.3	20.7	2.8	-5.1	15.6 seg	39.6 seg	1.34	359 g/dL

Hb	Hto	V.C.M.	C.M.H.C.	Leu	Ban	Neu	Linf	Mon	Plaq
7.1 g/dl	20.7%	20.7 fL	34.10g/dL	400/ul	0%	4.7%	94.4%	0.1%	40 000

Ac. urico	BUN	Creatinina	Na	K	Cl	Ca	P	Mg
2.3mg/dl	13mg/dl	1.2mg/dl	138 mEq/L	4.3mEq/L	107 mEq/L	8 mEq/L	2.7 mEq/L	1.4

BT	BD	BI	PROT	ALBUM	ALT	AST	AMILASA	AMONIO
20.4mg/dl	17.6 mg/dl	2.87 mg/dl	4.9 d/dL	2.6 g/dL	140	105	103	57

ONCOLOGÍA: Se sugiere no administrar AINES ni inhibidores de la bomba H/K ATPasa ya que dichos fármacos interfieren con el metabolismo del metotrexate. **CIRUGÍA GENERAL:** Valoración TAC de abdomen: Sin dilatación de la vía biliar, engrosamiento a nivel del ciego. Se sugiere mantener ayuno.

17.ABRIL.15 INFECTOLOGÍA: Reinicio de fiebre y persistencia de neutropenia, se decide iniciar anfotericina B de complejos lipídicos 3mg/kg/día. **UTIP:** Continúa con deterioro hemodinámico, norepinefrina 0.5 mcg/kg/min, TAM baja (52-58), taquicardia, PVC 9, uresis disminuida; se administra de 1 carga con cristaloides, 1 con coloide y 500ml de concentrado eritrocitario. Radiografía de tórax con infiltrados basales bilaterales con poco volumen pulmonar. Se cambia a BPAP por mala expansión pulmonar y desaturación, posteriormente se inicia fase III de ventilación modo presión, FiO₂ 90%, PI 18, FR 18, TI 1, PEEP 8. Pupilas reactivas en 3mm, reflejos presentes. TAC de cráneo simple: Leve edema cerebral. Premedicación para anfotericina B, hidrocortisona 70mg IV, clorfenamina 8mg IV.

Hb	Hto	Leu	Neu	Linf	Plaq
8 g/dl	22%	100/ul	1.2%	98%	18 000

TP	TTP	INR	FIBRINÓGENO	PH	PO2	PCO2	HCO3	LACT	EB
16.3 seg	58 seg	1.4	291 g/dL	7.36	101	36.4	20.4	3.8	-6

Ac. urico	BUN	Creatinina	Na	K	Cl	Ca	P	Mg
2.5mg/dl	19mg/dl	1mg/dl	139 mEq/L	3.8 mEq/L	106 mEq/L	8.8 mEq/L	3.2 mEq/L	1.9 mg/dl

BT	BD	BI	PROT	ALBUM	ALT	AST	LIPASA	AMILASA	AMONIO
25.3mg/dl	21.67 mg/dl	3.63 mg/dl	4.1 d/dL	2.1 g/dL	105	91	657	78	39

CIRUGÍA: Paciente con hipotensión, taquicardia, llenado capilar en 4 segundos, abdomen globoso a expensas de líquido de ascitis, resistencia muscular, dolor a la palpación media y profunda, sin auscultarse peristalsis, edema escrotal. Perímetro abdominal 110cm **23:30 HORAS.** Se realiza LAPE + colecistostomía + biopsia hepática. Hallazgos: 2000 ml de líquido de ascitis, vesícula biliar edematosa y aumentada de tamaño, intestino delgado y grueso de características normales. Sangrado 700ml.

18.ABRIL.15 UTIP: Paciente inestable con norepinefrina a 0.5mcg/kg/min. Uresis limitrofos, balance acumulado positivo en 2850ml. Se inicia infusión de aminofilina a dosis de 1mg/kg/hr y furosemida en bolos e infusión continua. Se retira sedación, presenta movimientos de extremidades pero sin despertar. Perímetro abdominal 112cm. Drenaje colostomía 205 ml en 24hrs. Glucosas capilares entre 122- 142mg/dl. Se inicia neupogen 150mgm²SC dosis. **CARDIOLOGÍA:** Ecocardiograma: FEVI 65%, PSVD 40mmHg. Paciente con hipertensión pulmonar, adecuada función biventricular. **UTIP:** Deterioro hemodinámico, taquicardia persistente (136-179 lpm), TAM (54-59), norepinefrina a 0.75mcg/kg/min, se inicia adrenalina 0.08mcg/kg/min y dobutamina 6mcg/kg/min. Cargas con cristaloides y coloide, hidrocortisona 20mg dosis única. Sangrado activo por cánula orotraqueal 500ml, se administra vitamina K 10mg DU, plasma fresco congelado y concentrado plaquetario. Inicia infusión con midazolam, amonio 89. **15:20 HORAS INFECTOLOGÍA:** Revaloración por choque mixto, icterico, hemorragia conjuntival bilateral, sangrado por cánula endotraqueal, campos pulmonares con estertores crepitantes en ambos hemitórax, herida de LAPE con sangrado fresco, peristalsis abolida, abdomen tenso, drenaje de penrose bilio-hemático, edema escrotal y generalizado. Neutropenia profunda y prolongada. Galactomananos 0.38 (negativo), antígeno manano de *Candida* 53 pg/ml (negativo). Se inicia ciprofloxacino 1gr IV c/12hrs, continúa meropenem y vancomicina. **NEFROLOGÍA:** Paciente con sobrecarga hídrica del 19% en relación a su peso, balance acumulado +13,537ml. Se sugiere terapia lenta, continúa con hemodiafiltración.

20.ABRIL.15 00:15 HORAS CIRUGÍA PEDIÁTRICA: Reingresa a quirófano por drenaje biliar en penrose, perímetro abdominal 115cm. Se realiza LAPE + colangiografía transoperatoria + ileostomía. Hallazgos: Ciego y colon ascendente edematosos, colon transversal con importante dilatación. Colangiografía transoperatoria con adecuado paso de contraste a duodeno y ductos hepáticos, sin evidencia de fuga. Sangrado 1,200ml.

UTIP: norepinefrina 0.95mcg/kg/min, adrenalina 0.18mcg/kg/min y dobutamina 3mcg/kg/min, taquicardia (137 – 155 lpm), pulsos amplios y llenado capilar inmediato. Taller de gases: DavO₂ 1.8, IEO₂ 14, RV 82%. Fuga a tercer espacio con edema en extremidades, facial y ascitis. Balance hídrico positivo 16,000ml, se inicia infusión de hidrocortisona en 180mg/kg/h. Sangrado activo por cánula endotraqueal, parámetros ventilatorios:

PIP 22, PEEP 14, FR 20, FiO₂ 70%, Kirby 97, índice de oxigenación 23, SDRA grave. RX de Torax: infiltrado alveolar bilateral, tendencia a la consolidación basal bilateral. Abdomen distendido, con aumento de la tensión abdominal, presión intraabdominal 18cmH₂O. Neurológico: se encuentra bajo sedación con midazolam y morfina, pupilas 2mm, isocóricas, reactivas. Reinició con fiebre 38°C a 38.4°C por 6 horas.

Hb	Hto	Leu	Neu	Linf	Mon	Pla	PCR	PCT
9.9 g/dl	26.9%	100/ul	3.8%	93%	2%	27,000	23.4mg/dl	30.22 ng/ml

TP	TTP	INR	Fibrinógeno	Dimero D	PH	PO ₂	PCO ₂	HCO ₃	Lactato	EB
21.3	37.1	1.83	246 g/dL	5,759	7.28	73	26	12	15	-13

Ac. urico	BUN	Creatinina	Na	K	Cl	Ca	P	Mg
6.6mg/dl	45mg/dl	2mg/dl	150 mEq/L	2.7 mEq/L	110 mEq/L	9.1 mEq/L	4.4 mEq/L	2.2 mg/dl

BT	BD	BI	PROT	ALBUM	ALT	AST	AMONIO	NIVELES METOTREXATE
26.6mg/dl	21.2 mg/dl	5.3 mg/dl	4.8 d/dL	3 g/dL	62 U/L	234 U/L	166umol/l	0.15

16:00 HORAS: Instalación de cateter Mahurkar e inicio de hemodiálisis terapia lenta, la cual se suspende a las 5 horas efectivas por acidosis metabólica persistente (pH 7.28, PCO₃ 11.9, lactato 15) y falla multiorgánica.

19:00 HORAS MEDICINA TRANSFUSIONAL: Se realiza recambio plasmático, volumen removido 6428ml, termina procedimiento balance negativo de 875.

21.ABRIL.15. UTIP: Paciente con falla multiorgánica, quien comienza con disminución súbita de los signos vitales, no se realizan maniobras avanzadas de reanimación. Se corrobora fallecimiento a las 6:15hrs.

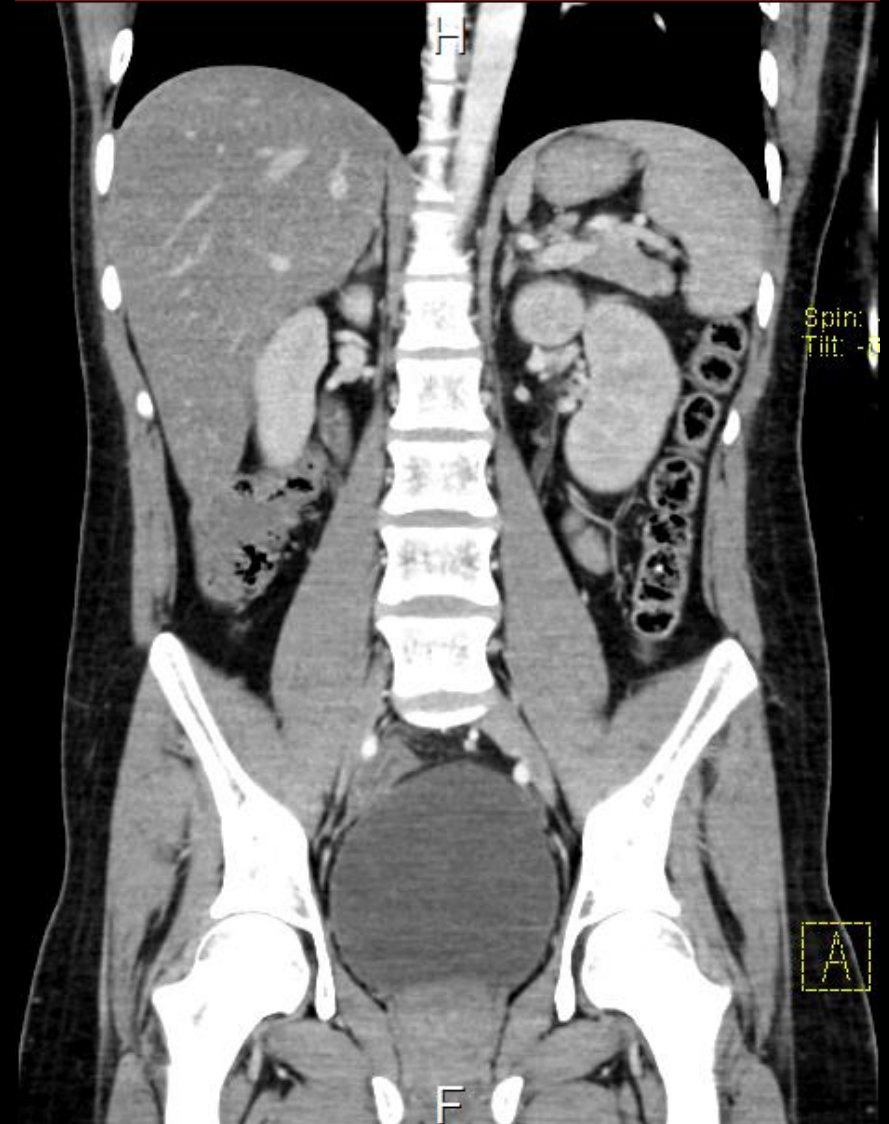
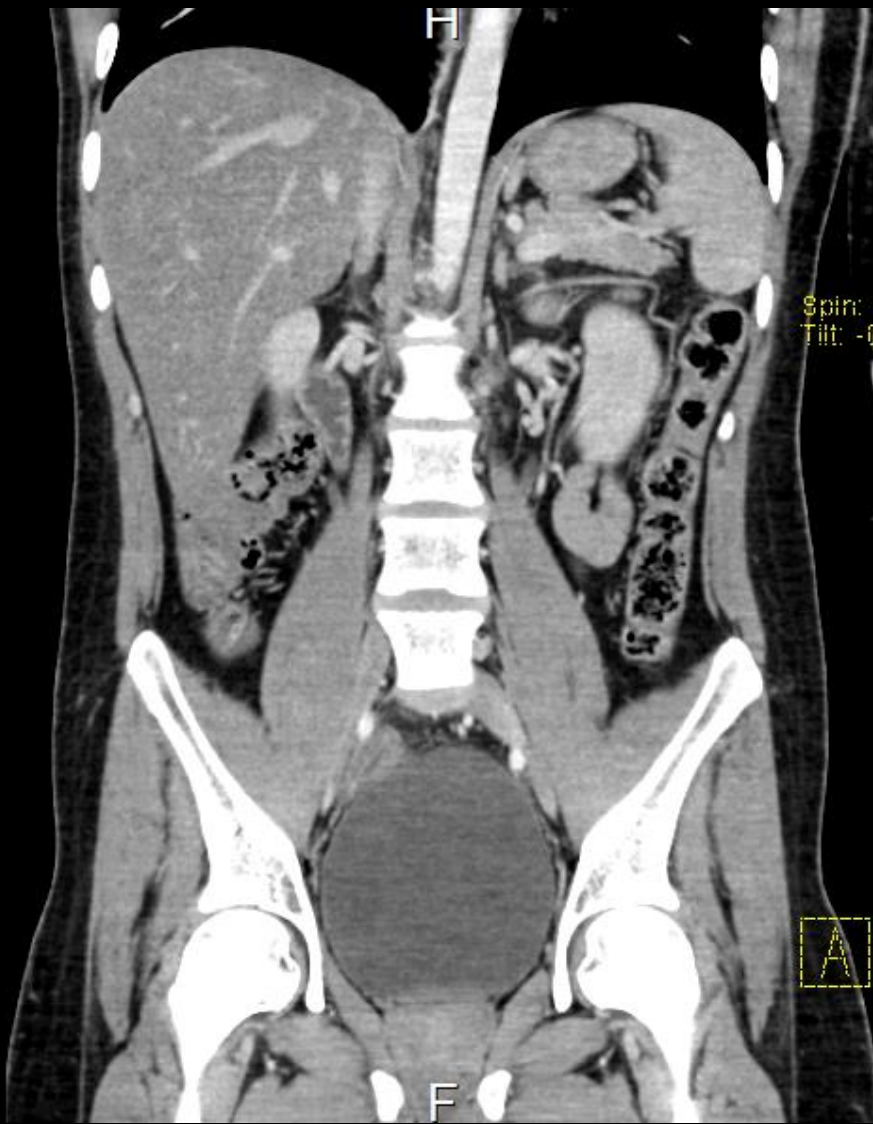
REPORTES POSTMORTEM:

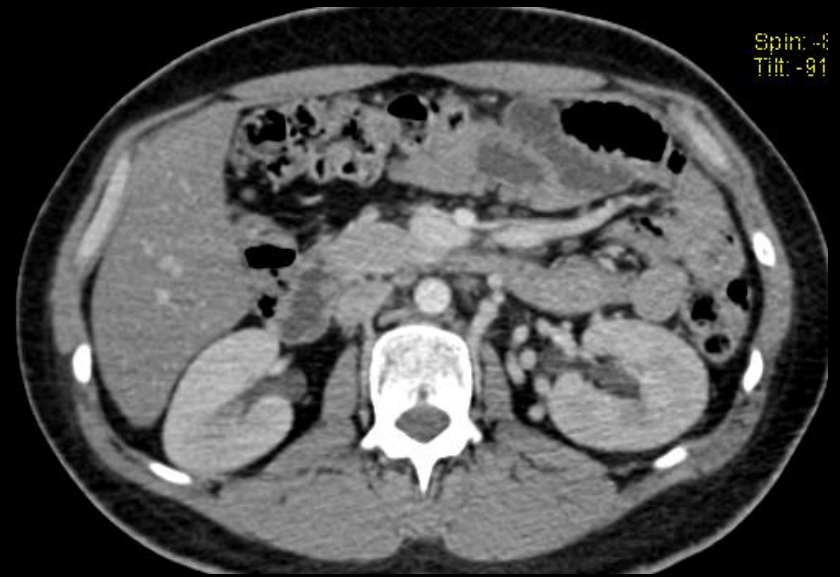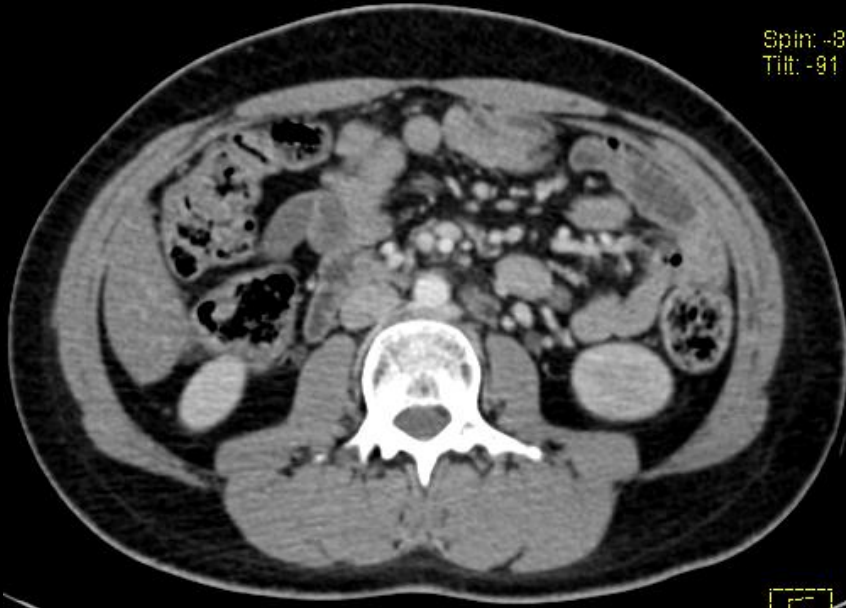21.ABRIL.15: Hemocultivo central y periférico tomados el 20.ABRIL.15 con crecimiento de bacilos Gram negativos.

24.ABRIL.15: Identificación de *Acinetobacter baumannii*: Sensible a tigeciclina y tobramicina. Resistente a cefepime, ciprofloxacino, imipenem, trimetoprim/sulfametoxazol.

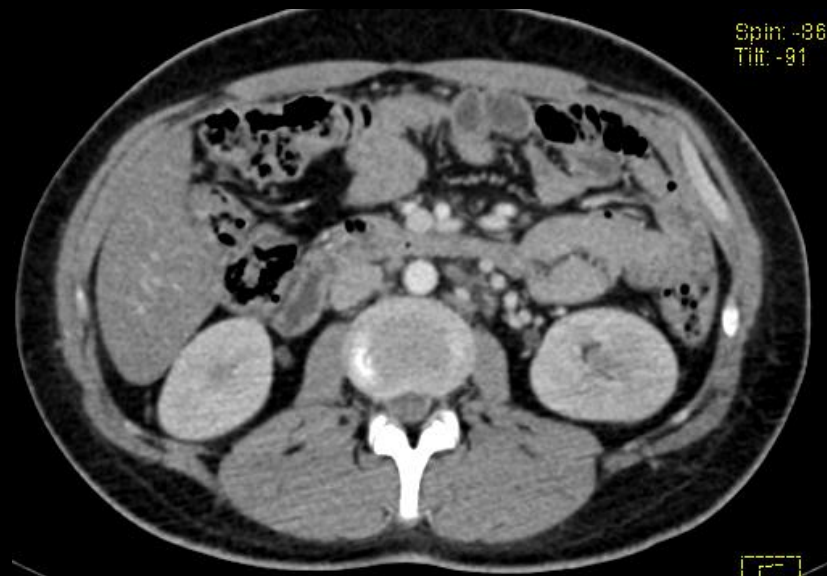
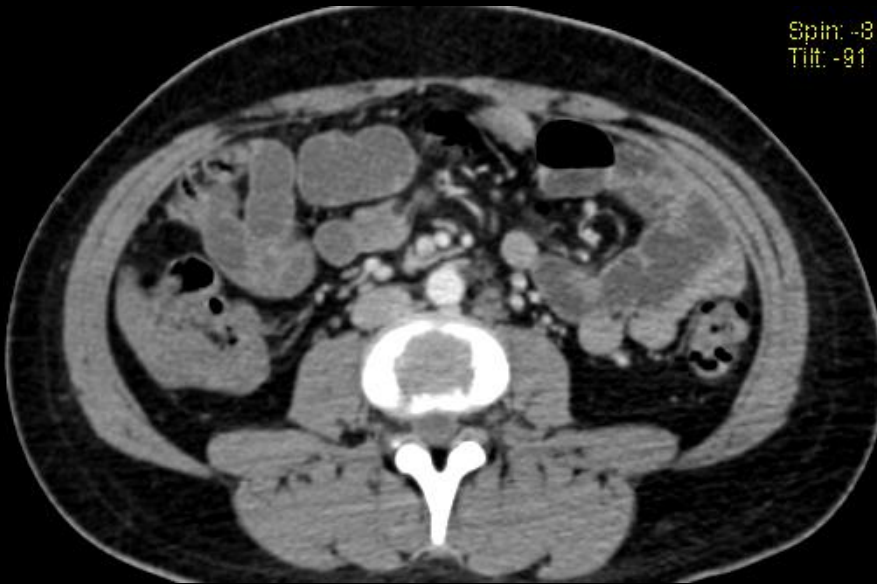
NOVIEMBRE 2013

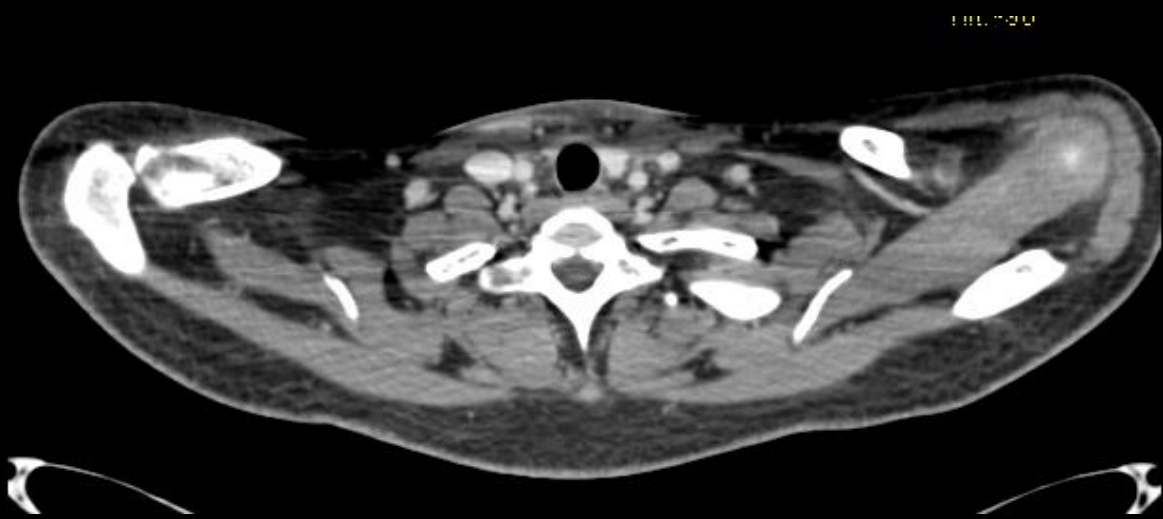
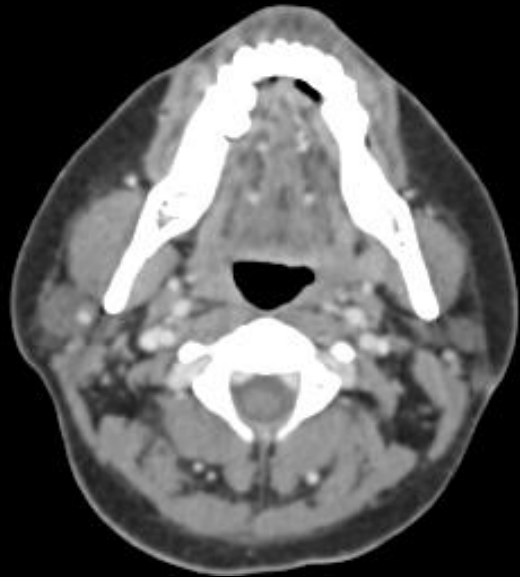
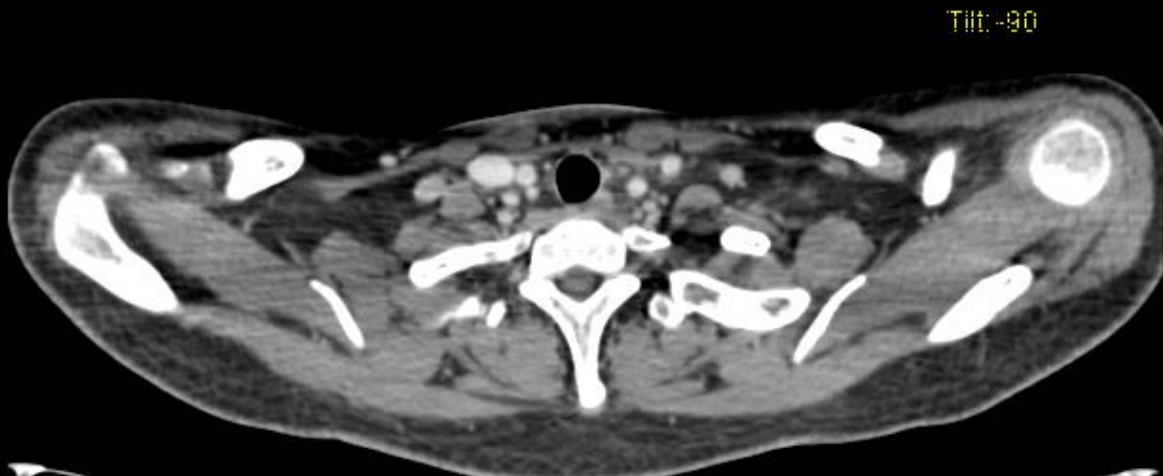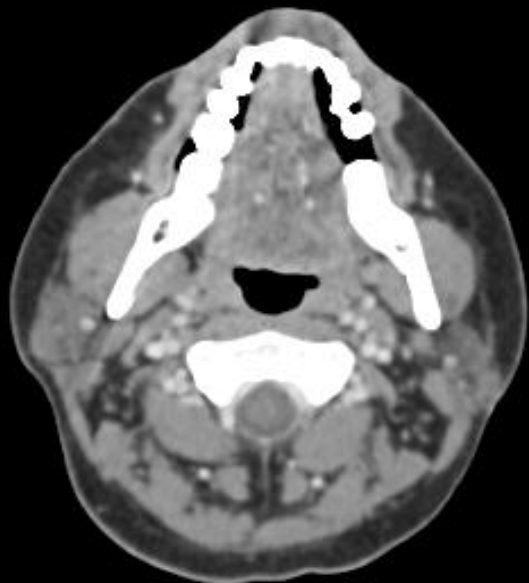




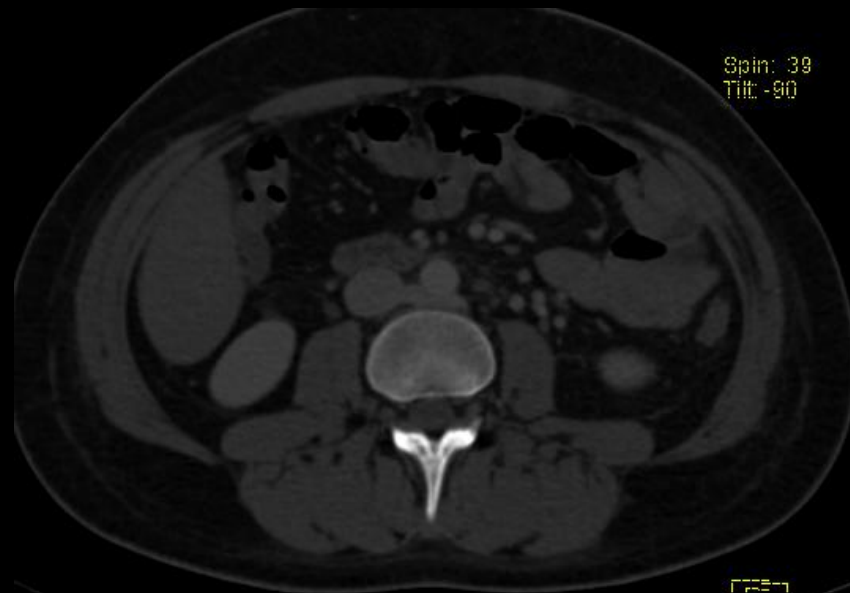
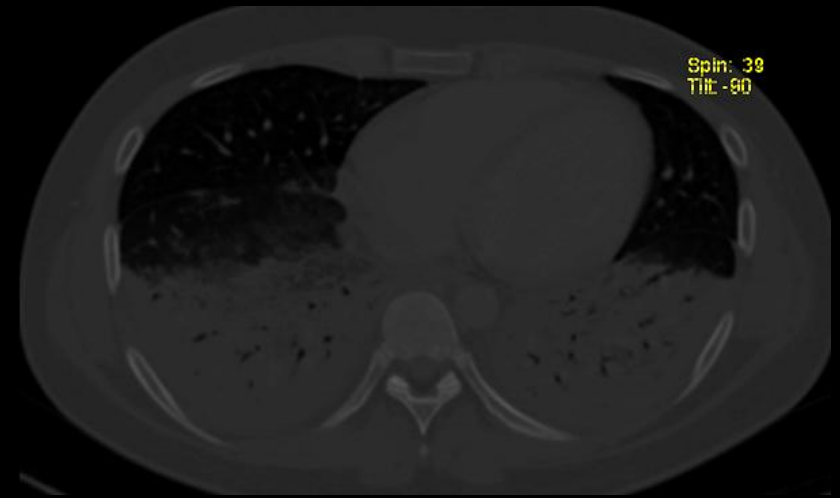
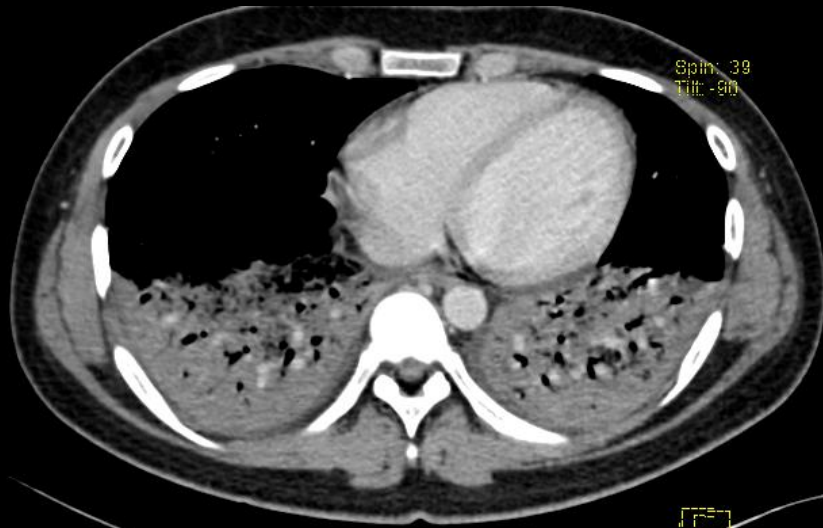
FFFL ✓



FFFL ✓



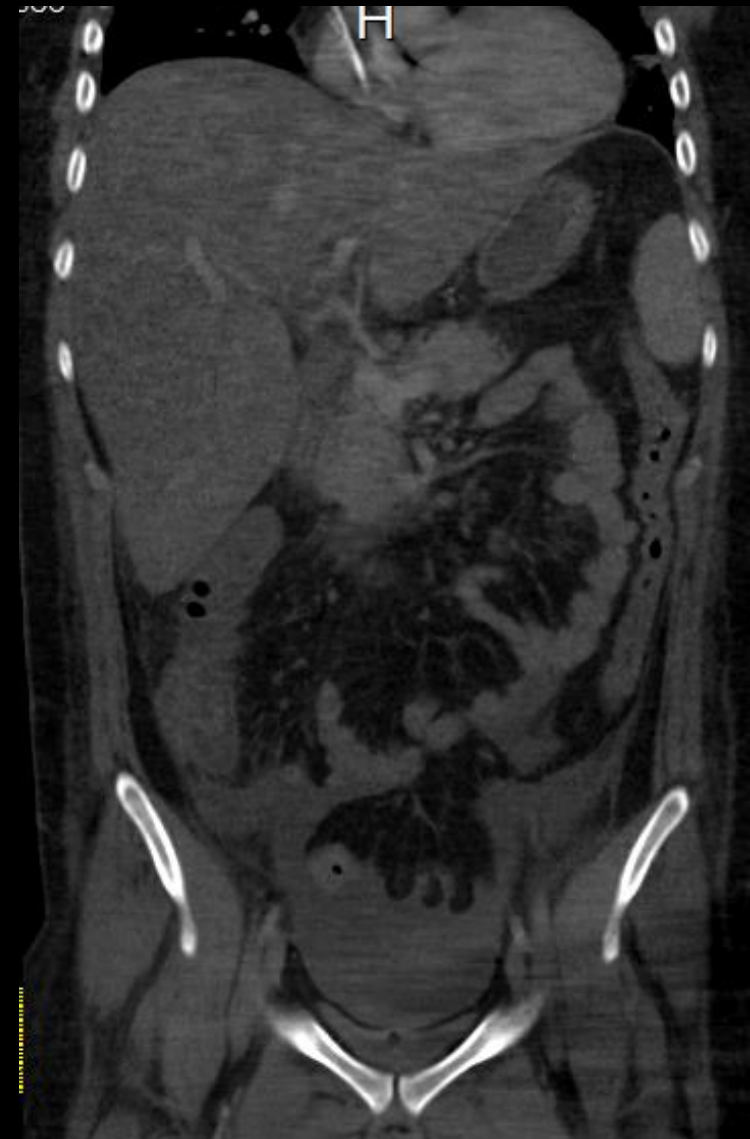
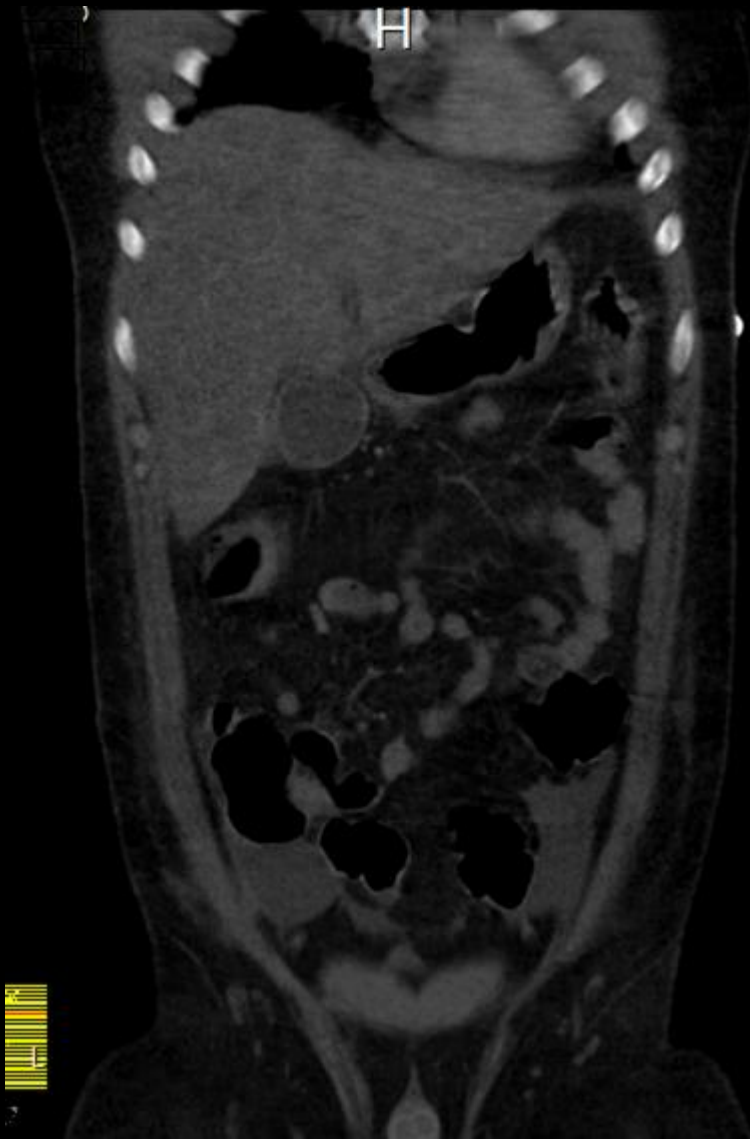
DICIEMBRE 2013

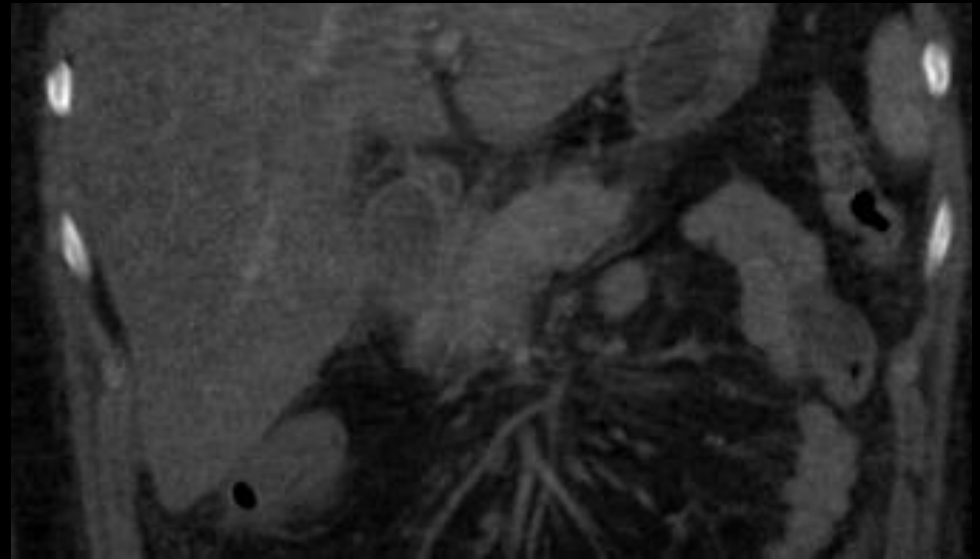
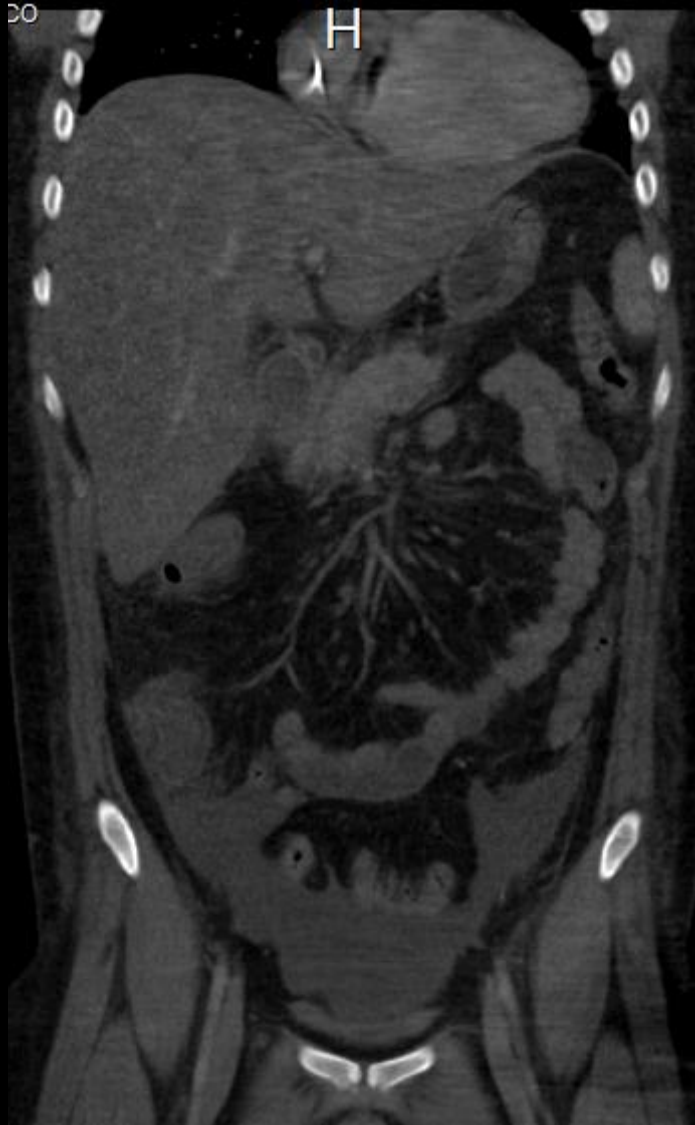


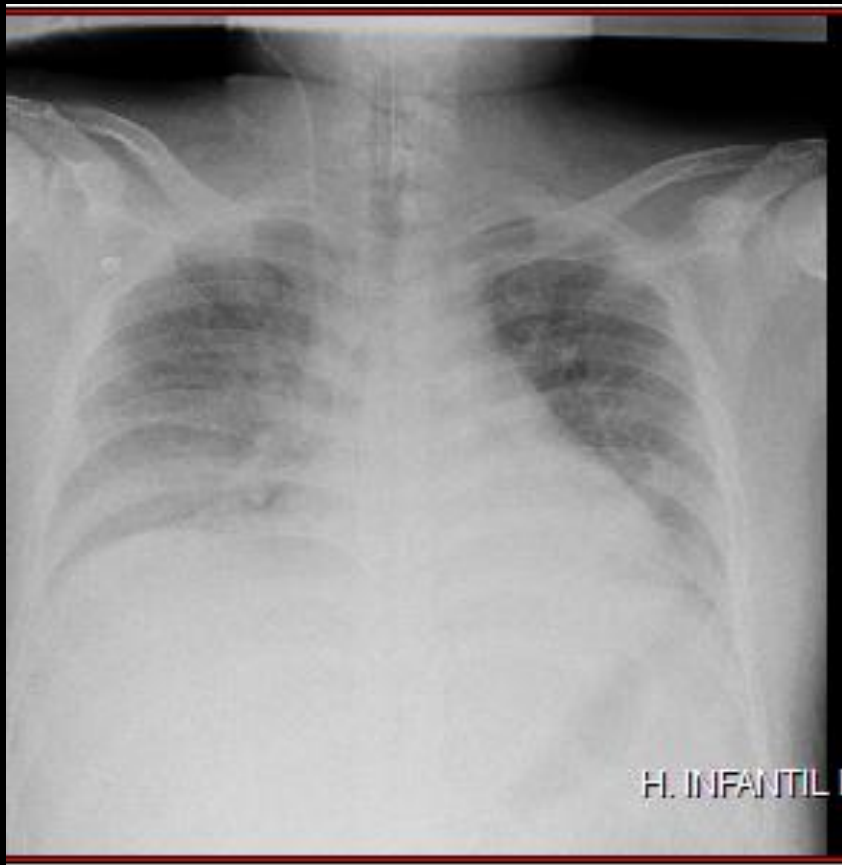
ENERO 2014



ABRIL 2015







19-20 ABRIL 2015

