



SESIÓN CLINICOPATOLÓGICA A-2015-29
Miércoles 10 de Agosto de 2016

COORDINADOR: DR. ALEJANDRO BOLIO Cerdán
DISCUSOR: DRA. VANESSA PAOLA VITERI TERÁN RV CARDIOLOGÍA
PATÓLOGO: DR. GUILLERMO RAMÓN GARCÍA
RADIÓLOGO: DRA. JUDITH ALMANZA ARANDA
RESUMEN: DRA. MYRIAM ESPINOSA FOULLON

NOMBRE: Z.A.RN **SEXO:** MASCULINO **EDAD:** 1 DÍA
PROCEDENCIA: CHALCO, EDO. DE MÉXICO **F. NAC.:** 13 JUNIO 2015
INGRESO (URGENCIAS): 14 JUNIO 2015 **EGRESO:** 01 JULIO 2015

MOTIVO DE CONSULTA: Referido del Hospital donde nació por detectar malformación ano rectal sin fistula para su abordaje diagnóstico y terapéutico.

ANTECEDENTES HEREDOFAMILIARES: Madre viva de 31 años de edad, ocupación hogar, escolaridad primaria completa, estado civil unión libre, religión católica. Tabaquismo, alcoholismo y toxicomanías negadas. Postoperada de laparotomía exploradora 2 años previos por embarazo ectópico. Aparentemente sana. Padre vivo de 51 años de edad, ocupación comerciante, escolaridad primaria completa, religión católica, estado civil unión libre. Tabaquismo, alcoholismo y toxicomanías negadas, tiene dos tatuajes. Aparentemente sano. Una hermana de 11 años de edad referida sana. Tía materna con diagnóstico de Diabetes Mellitus tipo 2.

ANTECEDENTES NO PATOLÓGICOS: Originarios y residentes de Chalco, Estado de México, habitan en casa rentada, cuenta con 2 habitaciones, construida de materiales perdurables. Cuentan con agua, luz y alcantarillado, en hacinamiento. Niega zoonosis. **ALIMENTACIÓN:** Paciente se encuentra en ayuno desde el nacimiento por patología de base. **DESARROLLO PSICOMOTOR:** Reflejos primitivos presentes. Presión palmar, plantar, succión, búsqueda, Moro, Babinsky bilateral. **INMUNIZACIONES:** No muestra cartilla de vacunación, desconoce aplicación de inmunizaciones al nacimiento.

ANTECEDENTES PERINATALES Y PATOLÓGICOS: Producto de la gesta 4, control prenatal a partir del 2º mes de gestación, ingesta de micronutrientes desde entonces. 14 consultas y 7 ultrasonidos. A la semana 30 se detecta polihidramnios moderado. Niega descontrol metabólico. VDRL negativo (21.05.15), aplicación de toxoide tetánico en 2 ocasiones. Cursó con cervicovaginitis e infección de vías urinarias en el tercer trimestre, recibiendo tratamiento médico no especificado, con aparente remisión. Ingresa al hospital en trabajo de parto. Se obtiene, por vía vaginal a las 38 semanas de gestación por fecha de última menstruación, producto único vivo masculino, sin datos de asfixia perinatal aparentes, se realizan maniobras básicas de reanimación. Peso 2,630 gr, talla 46 cm, APGAR 8/9, capurro 38 SDG. Se comprobó permeabilidad esofágica con la colocación de sonda orogástrica, identificando ausencia de ano por lo que es referido a esta institución.

PADECIMIENTO ACTUAL:

14.06.15: Paciente referido a esta institución a sus 8 horas de vida por diagnóstico de malformación ano rectal sin fistula, identificándose ausencia de ano al momento del nacimiento, se deja en ayuno, con apoyo de soluciones de base a 80 ml/kg/día, sonda orogástrica a derivación, enviado para valoración y manejo.

EXPLORACIÓN FÍSICA:

Peso	Talla	FC	FR	TA	Temp	Llen cap
2,630 gr	46 cm	140/min	32/min	90/50 mmHg	36.5°C	2 seg

Paciente masculino de edad aparente igual a la cronológica, con adecuada coloración de tegumentos y estado de hidratación, constantes vitales dentro de parámetros para la edad. Despierto, activo, irritable a la manipulación, sin movimientos ni postura anormales, cráneo normocéfalo, sin exostosis, ni hundimientos, fontanela anterior normotensa de 4 x 3 cm, implantación baja de pabellones auriculares, apertura ocular

espontánea, narinas permeables, cavidad oral hidratada, con sonda orogástrica a derivación, paladar íntegro, patrón respiratorio confortable, precordio rítmico sin ruidos anormales, buena entrada y salida de aire a nivel pulmonar, abdomen sin distensión, muñón umbilical sin datos de sangrado activo o infección, 2 arterias, 1 vena, no se ausculta peristalsis, genitales de acuerdo a sexo y edad, ambos testículos descendidos, no hay ano, no se observa fístula, extremidades íntegras sin datos patológicos. Manejo con ampicilina y amikacina. A su ingreso se encontró hemodinámicamente estable, se sigue manejo con soluciones de base a 80 ml/kg/día y aporte de gluconato de calcio y magnesio, se suspende antibiótico e ingresa a terapia intermedia neonatal.

LABORATORIO Y GABINETE:

PH	PO2	PCO2	HCO3	LACT	EB
7.46	111	11.3	8.0	4.4	-14.1

Hb	Hto	V.C.M.	C.M.H.C.	Leu	Ban	Neu	Linf	Mon	Plaq
17.5 g/dl	53.3%	108.2 fL	35.5 g/dL	29,200/ul	12%	55%	14%	19%	186,000

Ac. úrico	BUN	Creatinina	Na	K	Cl	Ca	P
6.7 mg/dl	8 mg/dl	1.1 mg/dl	131 mEq/L	5.2 mEq/L	98 mEq/L	8.1 mg/dl	6.0 mg/dl

BT	BD	BI	PROT	ALBUM	ALT	AST	PCT	PCR
3.31 mg/dl	0.22 mg/dl	3.09 mg/dl	4.8 g/dL	2.7 g/dL	18	95	3 ng/ml	0.61 mg/dl

TP	TPT	INR
18.7	53.8	1.6

CARDIOLOGÍA: Rx tórax: Situs solitus, levocardia, levoapex, flujo pulmonar normal, hígado a la derecha. Ecocardiograma: Situs solitus, levocardia, levoapex, concordancia AV y VA, retornos venosos pulmonares y sistémicos normales, CIA de 4 mm con cortocircuito de izquierda a derecha, Insuficiencia tricuspídea moderada, PSVD 54 mmHg, TAPSE 8 mm, PCA de 3.2 x 5 x 5 mm, FEVI 58%, FA 32%, arco aórtico izquierdo aparentemente sin obstrucción, ramas pulmonares confluentes. Se encuentra con conducto arterioso permeable con gradiente de 155 mmhg lo que traduce hipertensión pulmonar probablemente secundario a resistencias vasculares altas en el recién nacido. Sin contraindicaciones para evento quirúrgico. **CIRUGÍA GENERAL:** Malformación ano rectal sin fístula evidente. Sigmoidostomía con técnica cerrada. Hallazgos: Recto sigmoides dilatado. Sangrado 10 ml. Sin complicaciones aparentes.

15.06.15 DERMATOLOGÍA: Valoración por quemadura química en dorso de mano derecha, presente desde el postquirúrgico inmediato. Dermatitis caracterizada por mancha de 4 x 3.5 cm de color violáceo, centro pálido, límites irregulares, dolorosa a la palpación, edema de mano. Pulso radial presente, llenado capilar 1 seg. Se da tratamiento con pasta de Lassar y vigilancia de extremidad.

16.06.15 CIRUGÍA GENERAL: Se decide iniciar estímulo enteral a media capacidad gástrica.

18.06.15 INFECTOLOGÍA: Presencia de dificultad respiratoria que amerita iniciar ventilación mecánica en modo AC, 18/4 cmH₂O, previamente con puntas nasales, bajo sedación con fentanyl. Tórax simétrico, expansible, con estertores transmitidos, ruidos cardíacos rítmicos, sin soplos, abdomen blando, depresible, no doloroso, sigmoidostomía funcional, genitales masculinos con edema e hiperpigmentación, extremidades íntegras, llenado capilar 2 segundos, quemadura de 2º grado en dorso de mano derecha. Se integra neumonía nosocomial y se inicia manejo con cefepime y amikacina. **Rx Tórax:** Infiltrado parahiliar izquierdo.

PH	PO2	PCO2	HCO3	LACT	EB
7.31	47.1	37.2	18.4	4.4	-6.6

Hb	Hto	V.C.M.	C.M.H.C.	Leu	Ban	Neu	Linf	Mon	Plaq
11.7 g/dl	31.6%	98.1 fL	36.2 g/dL	11400/ul	5%	77%	8%	0%	141,000

Ac. úrico	albúmina	BUN	Creatinina	Na	K	Cl	Ca	P
5.2 mg/dl	2.7 g/dL	7 mg/dl	0.9 mg/dl	126 mEq/L	5 mEq/L	92 mEq/L	8.4 mg/dl	6.0 mg/dl

EGO:

pH	DU	LEUC	Eritrocitos	Nitritos	Bact
5	1015	8-10/campo	30/campo	negativo	+++

19.06.15: Paciente presenta deterioro en la evolución, tensiones arteriales con tendencia a percentila 5, y frecuencias cardíacas con tendencias a la bradicardia, así como datos clínicos de hipoperfusión requiriendo inicio de apoyo aminérgico con adrenalina y milrinona. Datos de sobrecarga hídrica con edema, hiponatremia hiposmolar y borde hepático palpable 3-3-3 cms por debajo de borde costal.

CIRUGÍA GENERAL: Acceso venoso difícil por lo que se solicita valoración para colocación de catéter venoso central subclavio izquierdo con control radiográfico posterior con catéter a la izquierda de la columna, se toma gasometría de catéter con SaO₂ 72% y oximetría de pulso de 95%. Se solicita valoración por cardiología para documentar la probable existencia de doble vena cava por los hallazgos radiológicos.

CARDIOLOGÍA: Valoración por lateralización a la izquierda de catéter venoso central. Precordio hiperdinámico a la izquierda, ruidos cardíacos rítmicos, soplo sistólico G III en 4º EII, línea paraesternal, chasquido protodiastólico, 1er ruido intenso. Rx tórax: Situs solitus, levocardia, cardiomegalia con ICT 0.6, flujo pulmonar normal. ECG: Ritmo sinusal, FC 150/min, PR 100 ms, QRS 60 mseg, QTc 0.44 seg, desviación de eje a la derecha (-200°). Ecocardiograma: Situs solitus, retornos VS y retornos VP normales, concordancia AV y VA. Defecto septal interatrial tipo secundum con cortocircuito de izquierda a derecha (4 mm). Insuficiencia tricuspídea moderada, gradiente de 56 mmHg, PSVD 66 mmHg, CIV grande de 6.8 mm con cortocircuito bidireccional, FA por áreas de VD 22%, relación E/A mitral 1.0, válvula pulmonar con anillo dilatado de 1.2 cm. TAP 1.2 cm, anillo aórtico 5.3 mm, Raíz aórtica 8 mm, unión sinotubular 5.8 mm, no se obtiene gradiente obstructivo. Ramas pulmonares confluentes, conducto arterioso con boca pulmonar de 2 mm, boca aórtica 2 mm, longitud de 7 mm con cortocircuito bidireccional, gradiente 8 mm. FEVI 58%. Se observa arco aórtico reducido en su porción transversa, diámetro en doppler de 4 mm, hipoplásico. Se sugiere iniciar manejo con diuréticos y solicitar AngioTAC de corazón y grandes vasos al mejorar condiciones del paciente.

23.06.15 CIRUGÍA GENERAL: En estado de choque séptico con foco pulmonar y urinario con tendencia hacia la mejoría logrando suspender milrinona y disminuir dosis de adrenalina. Se inicia vía enteral.

INFECTOLOGÍA: Fuga de catéter venoso central 48 horas previas por lo que se retira. Presenta edema, eritema, calor en sitio de inserción y trayecto. Cursa afebril, con datos clínicos de infección de tejidos blandos así como leucocitosis con neutrofilia y bandemia por lo que se inicia vancomicina.

Hb	Hto	V.C.M.	C.M.H.C.	Leu	Ban	Neu	Linf	Mon	Plaq
11.5 g/dl	29.2%	97.7 fL	38.4 g/dL	36400/ul	15%	68%	6%	2%	234,000

01.07.15 CARDIOLOGÍA: En AngioTAC realizada 30.06.15 se observa imagen compatible con interrupción de arco aórtico y un vaso que sale de subclavia derecha y se conecta con aorta descendente, se sugiere restricción hídrica.

06.07.15: Se presenta paciente en sesión médico quirúrgica al servicio de cirugía cardiovascular. Se define conducta terapéutica con cierre de CIV y corrección de arco aórtico.

07.07.15 CIRUGÍA CARDIOVASCULAR: Anastomosis término-lateral de aorta descendente a aorta ascendente con ligadura de subclavia izquierda, ligadura y sección de vaso de subclavia derecha a aorta descendente y ligadura y sección de PCA, en hipotermia profunda y paro circulatorio + Cierre de CIV con parche de dacrón. Hallazgos: Arco aórtico interrumpido tipo B, aorta ascendente hipoplásica, ameritó

canulación para circulación extracorpórea mediante anastomosis de tubo de PTFE de 4 mm; vaso de subclavia derecha a aorta descendente pasando por atrás de esófago de aproximadamente 2 mm de diámetro y PCA de 2 mm, CIV grande de 13 mm aproximadamente. Edema de tejidos, amerita diferir cierre esternal.

14:25 horas TQ: Paciente quien presenta en el postquirúrgico inmediato pulsos centrales ausentes y por trazo electrocardiográfico se determina actividad eléctrica sin pulso, por lo que se inician maniobras avanzadas de reanimación durante 20 minutos y 7 dosis de adrenalina 0.01 mg/kg/dosis en intervalos de 3 minutos así como una dosis de gluconato de calcio 100 mg/kg/dosis y transfusión de concentrado eritrocitario 80 ml dosis única. Paciente con trazo de asistolia, sin pulsos centrales ni periféricos, saturación no detectable. Se finalizan maniobras de reanimación. Hora de defunción 14:45 horas.

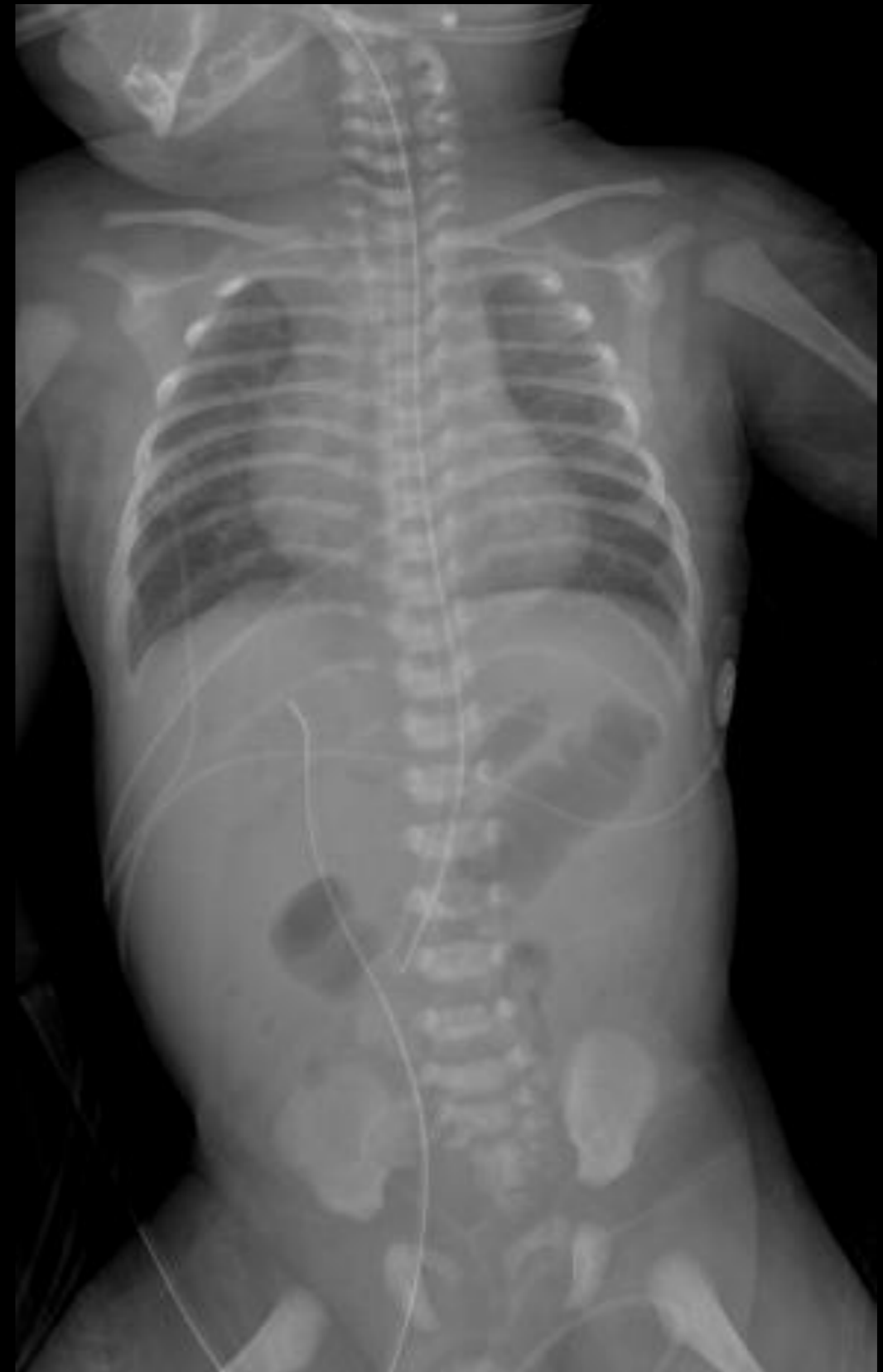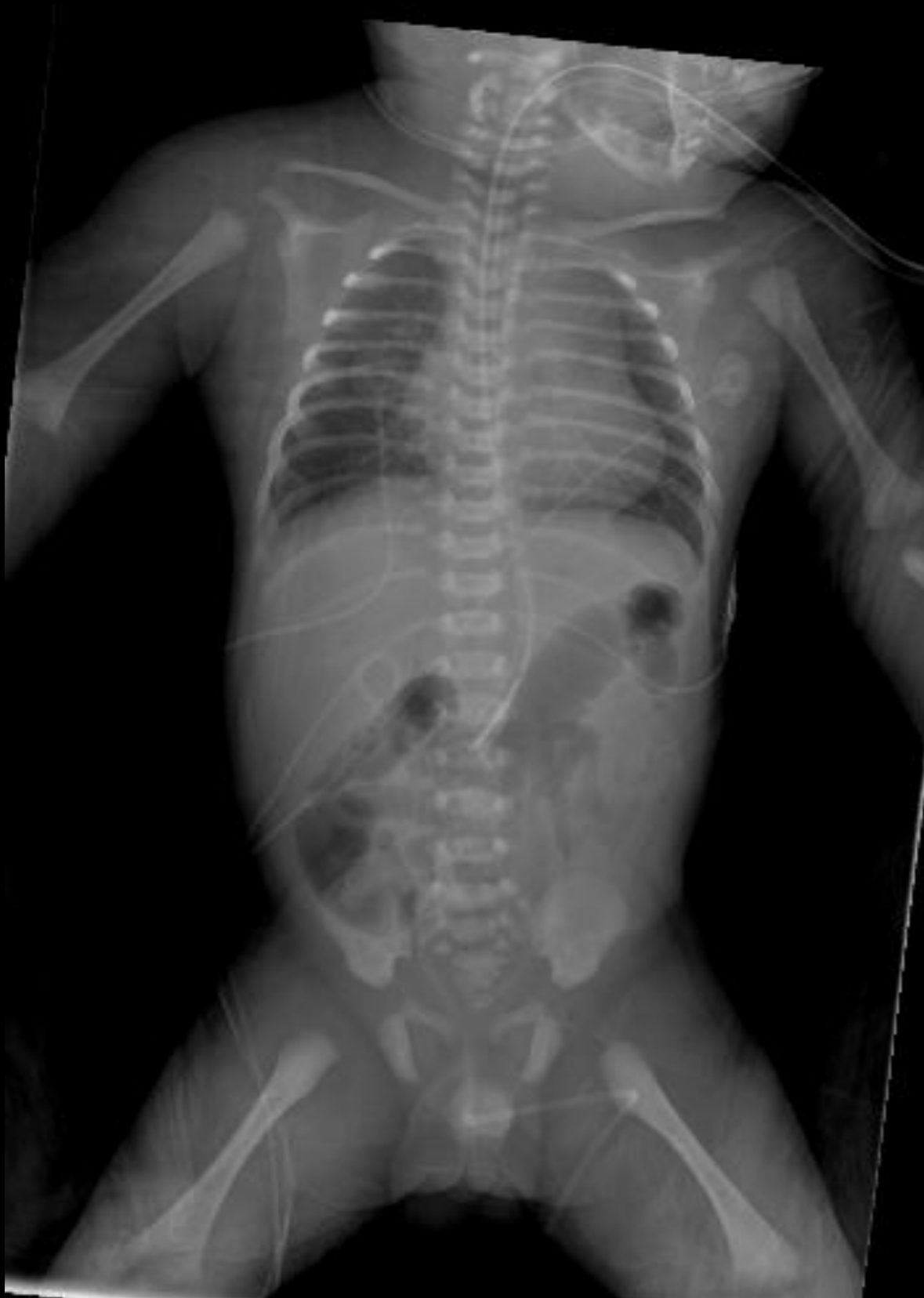Gasometría 14:25 horas

pH	pCO2	pO2	HCO3	Lac	SaO2	Na	K	Ca	Cl	Hb	Hto
7.008	60.8	42.7	14.5	18	59.4%	152 mEq/L	4.8 mEq/L	0.29 mmol/l	89 mEq/L	4.6 g/dl	14.8%

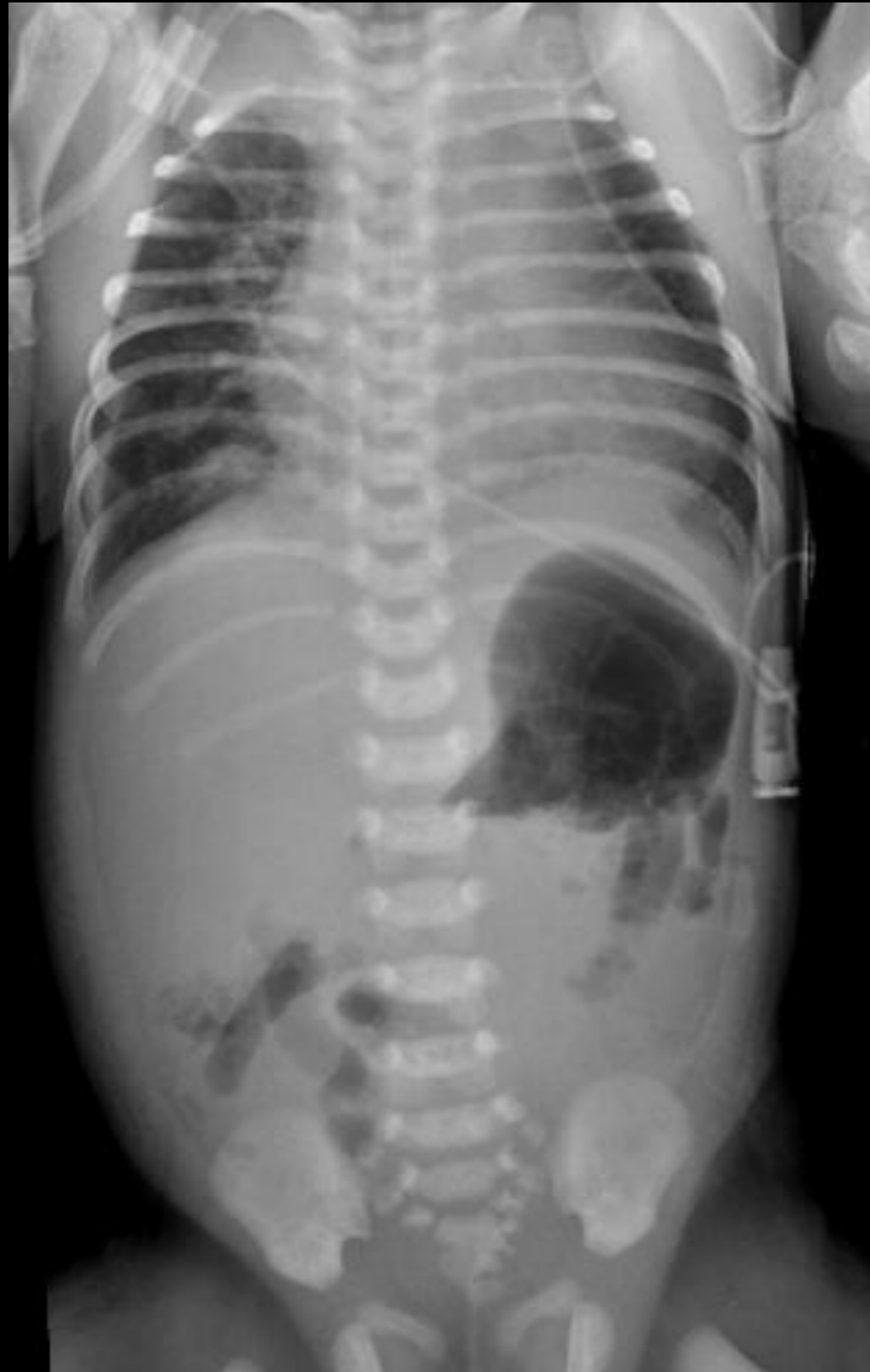Gasometría 14:39 horas

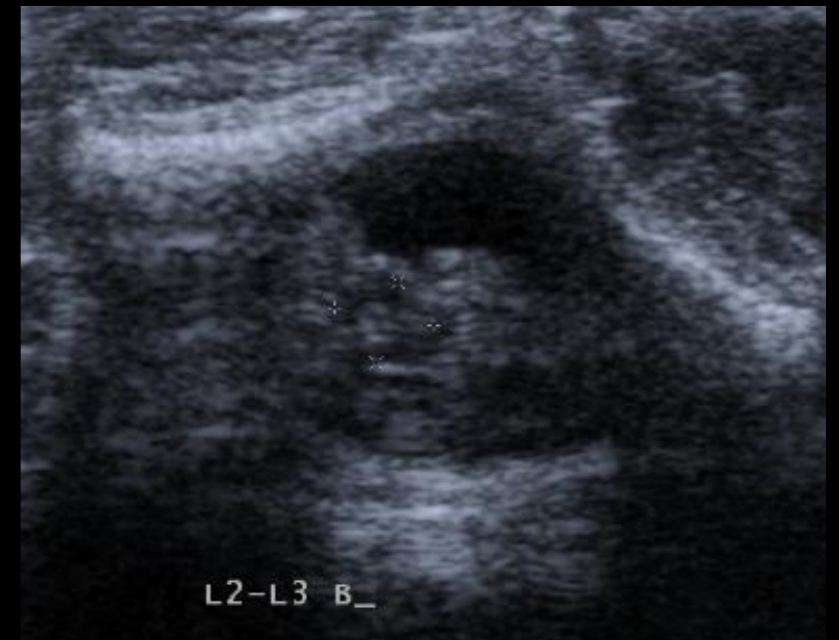
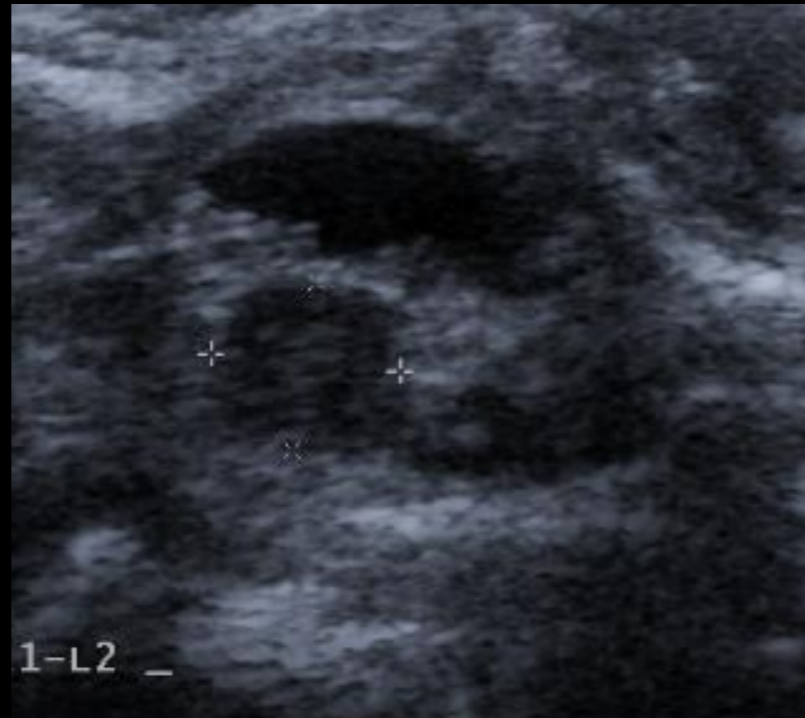
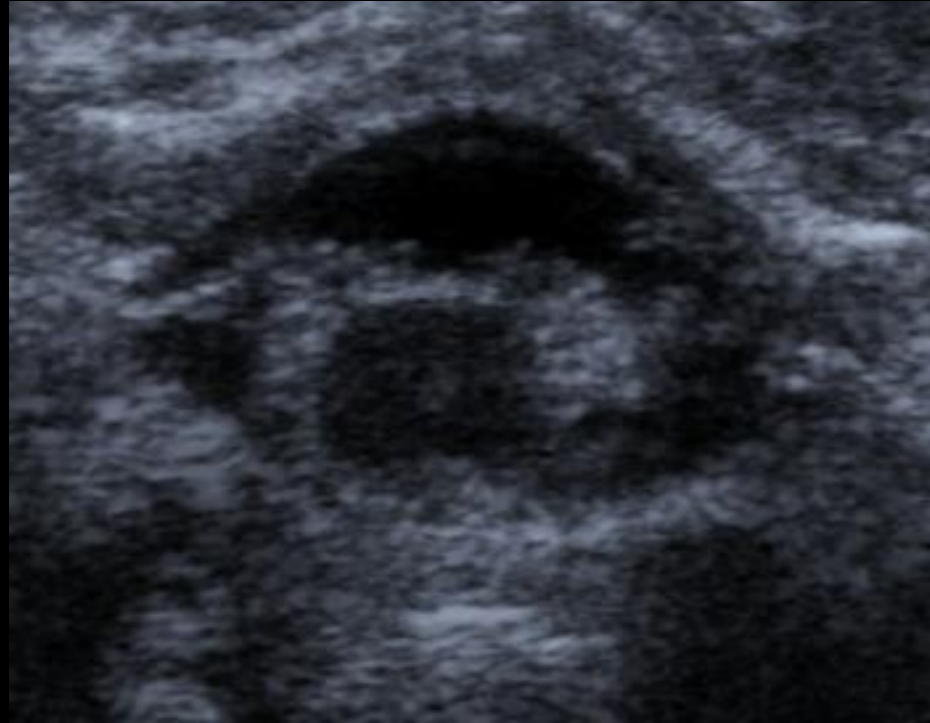
pH	pCO2	pO2	HCO3	Lac	SaO2	Na	K	Ca	Cl	Hb	Hto
6.90	57.7	41.9	10.8	19	50%	129 mEq/L	6.6 mEq/L	2.03 mmol/l	83 mEq/L	8.6 g/dl	26.7%

15 de junio

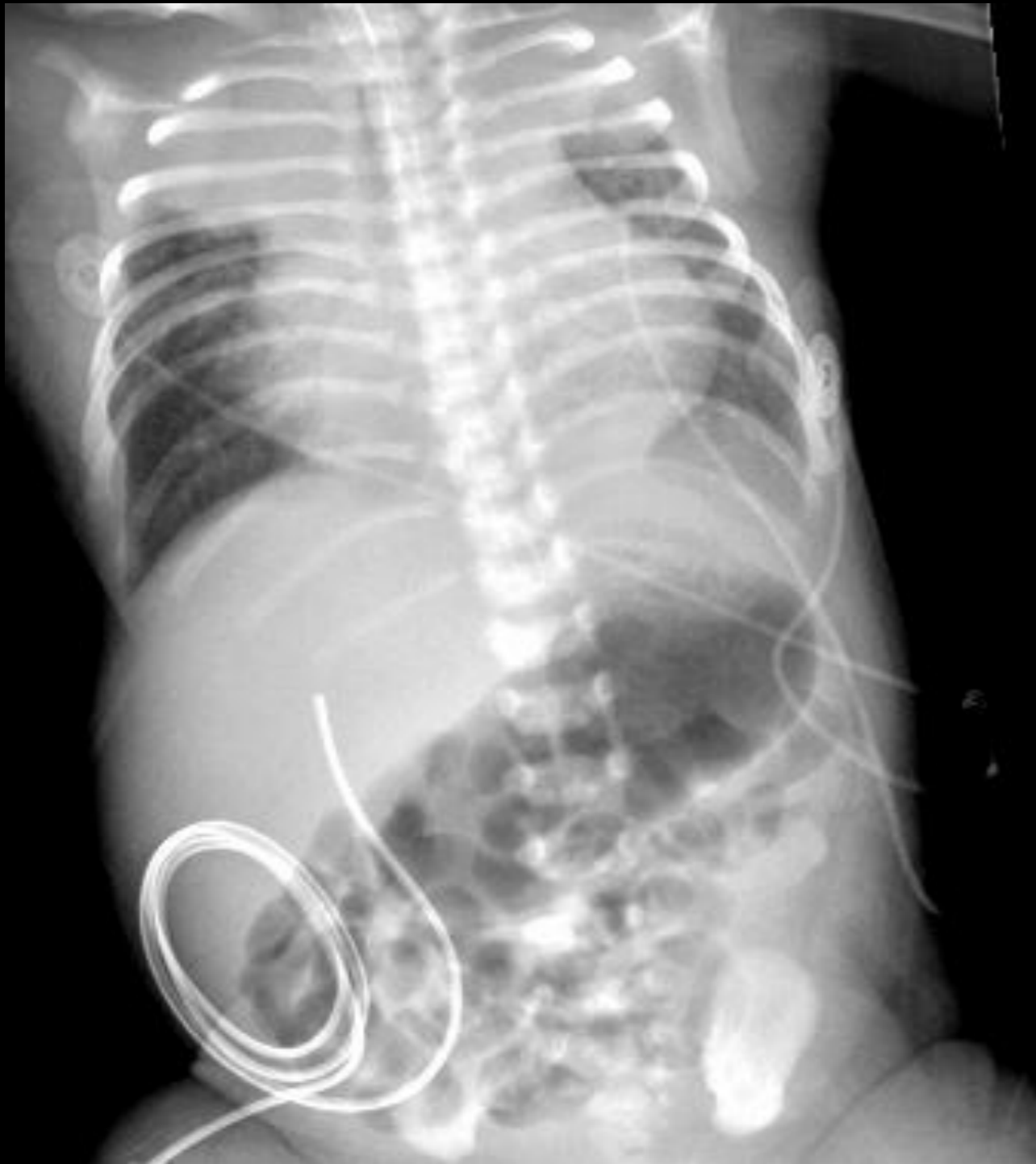


17 de junio

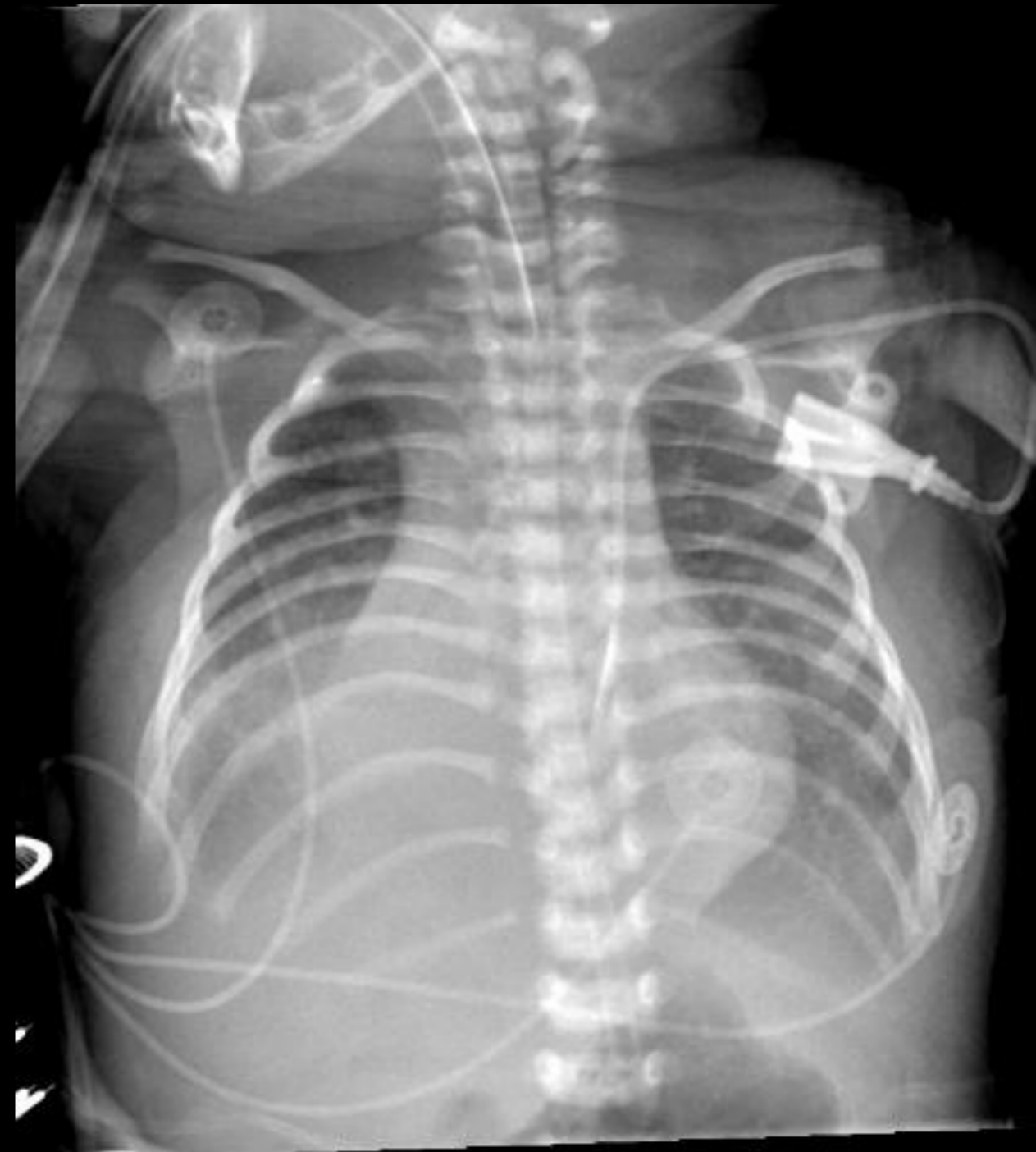



18 de junio



20 de junio



30 de junio

