



## SESIÓN CLINICOPATOLÓGICA A-2016-33

Miércoles 6 de septiembre de 2017

**COORDINADOR: DRA. MAGDALENA CERÓN RODRÍGUEZ**  
**DISCUSOR: DRA. MARIAN RODRÍGUEZ ALVARADO RV NEUMOLOGÍA**  
**PATÓLOGO: DR. STANISLAW WLADISLAW SADOWINSKI PINE**  
**RADIÓLOGO: DRA. HILDA HERNÁNDEZ CHAVERO**  
**RESUMEN: DR. ARTURO LOPEZ YAÑEZ BLANCO RII PEDIATRÍA**

**NOMBRE:** G.C.E      **SEXO:** FEMENINO      **EDAD:** 15 AÑOS.  
**PROCEDENCIA:** ESTADO DE MÉXICO      **F. NAC.:** 07.08.2000  
**ÚLTIMO INGRESO (URGENCIAS):** 21.07.16      **EGRESO:** 25.07.16

**MOTIVO DE CONSULTA:** Exacerbación de la enfermedad pulmonar.

**ANTECEDENTES HEREDOFAMILIARES:** Madre de 38 años de edad, escolaridad secundaria incompleta, ama de casa, toxicomanías negadas, aparentemente sana. Padre de 39 años de edad, escolaridad primaria completa, ocupación ayudante de albañil, toxicomanías negadas, aparentemente sano. Negó consanguinidad. 2 Hermanos de 12 y 16 años aparentemente sanos. Carga genética por línea materna para DM-2.

**ANTECEDENTES NO PATOLÓGICOS:** Originaria y residente del Estado de México, habita en casa propia, cuenta con 2 dormitorios para 5 personas, servicios de urbanización excepto gas ni drenaje, refiere convivencia con 4 borregos y aves de corral fuera de la casa, un perro y gato vacunados. Religión: Evangelista. COMBE (-). **ALIMENTACIÓN:** Lactancia materna exclusiva por 8 meses, ablactación a los 6 meses, integrada al Dieta familiar a los 12 meses. **DESARROLLO PSICOMOTOR:** De acuerdo a edad. **INMUNIZACIONES:** Completas para su edad.

**ANTECEDENTES PERINATALES Y PATOLÓGICOS:** Producto de la G3, madre de 23 años de edad, embarazo normoevolutivo, con regular control prenatal, sin ultrasonidos, sin ingesta de hematinicos, nació vía vaginal sin complicaciones en clínica privada, peso al nacer ,2800 gr, talla y Apgar desconocidos, lloró y respiró al nacer, egresó al día siguiente sin complicaciones. Refirió múltiples hospitalizaciones por infecciones de vías aéreas superiores desde los 2 meses de edad, con diagnóstico de fibrosis quística el 30.03.06 (cloruro en sudor de 121). No alergias, transfusiones ni antecedentes quirúrgicos.

**05.02.08 Conocida HIM:** A los 7 años de edad con diagnóstico de fibrosis quística por médico particular en 2006; ingresó el 07.02.08 por exacerbación de la enfermedad pulmonar manejada con plan para 14 días con dicloxacilina 100 mg/kg/día y por 8 días ceftazidima 200 mg/kg/día, posteriormente se suspendió dicloxacilina y se agregó amikacina a 30 mg/kg/día, metilprednisolona 1 mg/kg/do, micronebulizaciones con budesónida, salbutamol y bromhexina, egresó el 15.02.08.

**23.06.08 Ecocardiograma:** Hipertensión pulmonar leve con PSVD por IT de 38 mmHg.

**13.08.08 NEUMOLOGÍA:** Paciente con colonización por Staphylococcus aureus y E. coli, se manejó con eritromicina por 21 días y vitaminas, bedesónida, salbutamol y pancreatina.

**18.02.09 NEUMOLOGÍA:** Colonización crónica con Staphylococcus aureus, inició dicloxacilina vía oral cada 6 horas por 2 meses.

**19.02.09 NUTRICION:** Desnutrición aguda leve, secundario a enfermedad de base

**22.04.09 NEUMOLOGÍA:** Colonización crónica con Staphylococcus aureus con último cultivo sensible a cefazolina, ciprofloxacino, clindamicina, eritromicina, gentamicina, rifampicina, teicoplanina, tetraciclina, vancomicina y linezolid; BAAR seriado de expectoración del 14 y 15 de Abril negativo.

**24.06.09 NEUMOLOGÍA:** Paciente con fibrosis quística e insuficiencia pancreática exógena con antecedente de cultivos positivos para S. aureus metilcino sensible, con última espirometría con FEV1/FVC: 72%, FVC 57%, FEV1: 45%, tratado con clindamicina 30 mg/kg/día por 21 días.

**22.07.09 NEUMOLOGÍA: Radiografía de tórax:** Imágenes quísticas sugestivas con bronquiectasias y espirometría con patrón obstructivo, saturando al aire ambiente a 86%; tratamiento con rifampicina y trimpetoprim con sulfametoxazol por 3 meses y se cita en 3 meses con TAC simple y contrastada.

**04.08.09 Ecocardiograma:** Hipertensión pulmonar con PSVD por IT de 47 mmHg.

- 21.09.09 NEUMOLOGÍA:** TAC con bronquiectasias “aisladas” y ocupación de senos paranasales.
- 25.11.09 NEUMOLOGÍA:** Espirometría con FEV1/FVC 57%, FVC 85%, FEV1 55% con patrón mixto sugestivo de obstrucción.
- 13.01.10 NEUMOLOGÍA:** Espirometría con FEV1/FVC 58%, FVC 57%, FEV1 38% con patrón obstructivo el cual empeoró de moderadamente a grave con disminución del 31% en 1 mes, se indicó ciprofloxacino 40 mg/kg/día por 28 días.
- 12.05.10 NEUMOLOGÍA:** Cultivo positivo para pseudomonas, tratado con ciprofloxacino a 40 mg/kg/día por 14 días.
- 11.08.10 NEUMOLOGÍA:** Cumplió con esquema antibiótico por 14 días, se incrementó dosis de pancreatina por evacuaciones esteatorreicas e ingresó a protocolo de alfa-dornasa.
- 15.08.10 Ecocardiograma:** Hipertensión pulmonar con PSVD por IT de 51 mmHg.
- 20.10.10 NEUMOLOGÍA:** Inició manejo con sildenafil a 0.6 mg/kg/do por hipertensión pulmonar secundaria.
- 06.04.11 NEUMOLOGÍA:** Colonización crónica por Pseudomonas aeruginosa y S. aureus, con antibiograma sensible a levofloxacino, TMP-SMX, inició tratamiento con levofloxacino, TMP-SMX, azitromicina.
- 19.10.11 NEUMOLOGÍA:** Continuó manejo con ciprofloxacino a 40 mg/kg/día y amoxicilina con ácido clavulánico a 80 mg/kg/día por persistir con cultivo positivos para S. aureus y Pseudomonas aureginosa.
- 06.03.13 NEUMOLOGÍA:** Paciente vista por última vez en octubre del 2011, negó hospitalizaciones durante este periodo y refirió un solo cuadro gripal, saturando entre 72-80% sin oxígeno, con uso de oxígeno en casa a 3 litros por minuto. Se insistió en tratamiento y fisioterapia.
- 07.06.13 Ecocardiograma:** Con Hipertensión Pulmonar Moderada con PSVD por IT de 42 mmHg.
- 12.06.13 NEUMOLOGÍA:** Espirometría con FEV1/VFC 49%, FEV1 33%, FVC 57%, con cultivo de secreción bronquial con Pseudomonas aeruginosa multirresistente y S. aureus multisensible, se indicó amikacina inhalada y moxifloxacino.
- 11.12.13 NEUMOLOGÍA:** Se realizó IgE de 1,180 UI/mL y al no contar familiar con recursos para completar abordaje para aspergilosis alérgica pulmonar, se decidió iniciar corticoterapia e itraconazol.
- 13.01.14 FISIOTERAPIA PULMONAR:** Inició técnicas de higiene bronquial.
- 12.03.14 NEUMOLOGÍA:** Paciente con exacerbación pulmonar e hipergammaglobulinemia secundaria, que no cumplió con tratamiento con itraconazol ni realizó espirometría por falta de recursos. Se dio tratamiento de acuerdo a último antibiograma.
- 08.10.14 NEUMOLOGÍA:** Paciente que presentó exacerbación en marzo con saturaciones hasta 62% con mejora gradual con manejo con gentamicina, amikacina inhalada, salbutamol, TMP-SMX, prednisona y pancreatina; se suspendió manejo antibiótico previo indicando alternar mes con mes ciprofloxacino y amikacina inhalada.
- 06.05.15 NEUMOLOGÍA:** IgE para Aspergillus fumigatus >100.
- 12.09.15 NEUMOLOGIA:** Espirometría FEV1/FVC 54%, FVC 42%, FEV1 26%, con mejoría se reinició tratamiento con itraconazol.
- 07.01.16 al 28.01.16 HOSPITALIZACIÓN:** Ingresó por exacerbación de enfermedad pulmonar caracterizada por aumento de tos y datos de dificultad respiratoria, cambios en características de expectoración, anorexia, hiporexia y malestar general, manejada con ceftazidima 300 mg/kg/día, dicloxacilina 200 mg/kg/día y amikacina 30 mg/kg/día por 14 días, fisioterapia pulmonar y micronebulizaciones con solución hipertónica cada 12 horas aislándose en 2 cultivos de secreción bronquial E. coli multirresistente. Inició con cuadro doloroso abdominal a partir del **09.01.16** manejado con enemas a 20 ml/kg con solución hidrosoluble y sonda nasogástrica por síndrome de oclusión intestinal distal corroborado mediante ultrasonido y valoración por Cirugía General, remitido sin complicaciones. Se evidencian niveles de IgE sérica total de 500, iniciando sólo manejo con esteroide vía oral, sin manejo antifúngico. **22.01.16:** TAC SIMPLE Y CONTRASTADA DE TÓRAX con presencia de adenopatías mediastinales, bronquiectasias difusas de predominio en ápices, infiltrado en árbol en gemación vidrio esmerilado y patrón de mosaico, además de disminución del volumen del páncreas por infiltrado de tejido graso.
- 24.02.16 NEUMOLOGÍA:** Con evolución favorable, saturando alrededor del 99% con oxígeno suplementario a 3 litros por minuto, inició esquema de reducción de esteroide.
- 29.06.16 NEUMOLOGÍA:** Paciente con mal apego a tratamiento y manejo de secreciones, cursó con abundantes secreciones verdosas; se indicó amikacina inhlada y ciprofloxacino a 40 mg/kg/día por 21 días, creón, alfa dornasa, salbutamol y multivitamínicos. O2, suplementario 3 lt/min.

**PADECIMIENTO ACTUAL 21.07.16 09:30 horas:**

**TOS:** En accesos largos, productiva con esputo verdoso espeso, de inicio insidioso, emetizante, disneizante y cianozante, de dos días de evolución, exacerbada en la postura decúbito supino y con nebulizaciones de amikacina, atenuada con micronebulizaciones con salbutamol.

**DIFICULTAD RESPIRATORIA:** De 2 días de evolución, a expensas de disociación toracoabdominal, tiraje intercostal y subcostal, progresiva, de inicio insidioso, aparentemente desencadenada por el aumento de secreciones espesas.

**FIEBRE:** De inicio insidioso de 2 días de evolución, cuantificada hasta 38.5° C, sin exacerbantes ni atenuantes motivo por el cual acudió a la consulta de Neumología el día 29.06.16 iniciando tratamiento ambulatorio con ciprofloxacino 40 mg/kg/día y amikacina nebulizada cada 12 horas..

**EXPLORACIÓN FÍSICA:**

Peso	Talla	FC	FR	TA	Temp	Llen cap	SatO <sub>2</sub>
27.7 kg	1.48 cm	145/min	29/min	131/80 mmHg	36.9°C	2 seg	55%

Femenina de edad aparente menor a la cronológica, con regular estado de hidratación, palidez de tegumentos, diaforética, alerta, activa, reactiva, cráneo normocéfalo, ojos simétricos, pupilas isocóricas, reactivas, narinas con secreciones, pabellones auriculares y conductos auditivos externos permeables, sin alteraciones, cavidad oral regularmente hidratada, faringe hiperémica y secreciones verdosas retrofaríngeas, tráquea central móvil, con adenomegalias en región cervical derecha palpables no dolorosas, pulso carotídeo de buena intensidad, tórax normolíneo, con movimientos de amplexión y amplexación aumentados, con estertores crepitantes de predominio en hemitórax derecho, precordio normodinámico, ruidos cardiacos rítmicos sin soplos ni sonidos agregados, abdomen blando, depresible, no doloroso a la palpación, con peristalsis disminuida, sin datos de irritación peritoneal, genitales de acuerdo a edad y sexo, extremidades íntegras, simétricas, hipotróficas, frías, con acropaquia, pulsos simétricos en 4 extremidades, de adecuada amplitud, llenado capilar en miembros superiores en 2 segundos y en miembros inferiores en 3 segundos. Se pasó carga 20 ml/k, ayuno, soluciones a 1,500/m2, micronebulizaciones con alfa-dornasa, salbutamol y N-acetilcisteína.

**LABORATORIOS Y GABINETE 12:10 HORAS:**

Hb	Hto	Leu	Linf	Plaq
15 g/dL	47%	12,100 /µl	14.5%	294,000

Gluc	BUN	Na	K	Cl	Ca	P
130 mg/dL	23 mg/dL	139 mmol/L	5.2 mmol/L	100 mmol/L	8.3 mg/dL	5.2 mg/dL
Mg	Osm	Creat	AU			
1.9 mg/dL	293.3 mOsmol/Kg	1.2 mg/dL	7.9 mg/dL			

**22:57 HORAS:**

Gluc	BUN	Na	K	Cl	Ca	P
111 mg/dL	19 mg/dL	137 mmol/L	4.9 mmol/L	104 mmol/L	8 mg/dL	4.7 mg/dL
Mg	Osm	Creat	AU			
1.5 mg/dL	287 mOsmol/Kg	1.0 mg/dL	7.5 mg/dL			

**ALGOLOGÍA 16:45 HORAS:** Con ventilación mecánica no invasiva en modo BiPAP (FiO<sub>2</sub> 80%), valoración algológica EVD 4/10 se sugirió iniciar dexmedetomidina en dosis de sedación para ayudar la tolerancia de la ventilación no invasiva.

Hora	pH	pO <sub>2</sub>	pCO <sub>2</sub>	HCO <sub>3</sub>	Lact	EB	SatO <sub>2</sub>
12:06	7.22	79.7 mmHg	75.6 mmHg	30 mmol/L	0.6 mmol/L	2.9 mmol/L	93.5 %

Hb	K	Na	Ca	Cl	Gluc
12.1 g/dL	5.1 mmol/L	141 mmol/L	8.3 mmol/L	106 mmol/L	146 mg/dL

**22.07.16 INFECTOLOGÍA:** Valorada en urgencias por exacerbación pulmonar de la enfermedad con criterios clínicos y radiográficos sugestivos de infección pulmonar por aparente infiltrado alveolar generalizado, se inició cobertura antibiótica empírica para *S. aureus* y *P. aeruginosa* con ceftazidima a 300 mg/kg/día cada 8 horas, dicloxacilina 200 mg/kg/día cada 6 horas y amikacina 30 mg/kg/día cada 24 horas.

**GASOMETRÍA:**

Hora	pH	pO <sub>2</sub>	pCO <sub>2</sub>	HCO <sub>3</sub>	Lact	EB	SatO <sub>2</sub>
09:45	7.23	42.3 mmHg	70.8 mmHg	29 mmol/L	0.9 mmol/L	2.2 mmol/L	71.3 %
Hb	K	Na	Ca	Cl	Gluc		
12.1 g/dL	4.5 mmol/L	144 mmol/L	1.05 mmol/L	107 mmol/L	153 mg/dL		

Hora	pH	pO <sub>2</sub>	pCO <sub>2</sub>	HCO <sub>3</sub>	Lact	EB	SatO <sub>2</sub>
10:39	7.19	76.6 mmHg	82.1 mmHg	30.8 mmol/L	0.8 mmol/L	3.3 mmol/L	91.8 %
Hb	K	Na	Ca	Cl	Gluc		
11.9 g/dL	4.7 mmol/L	142 mmol/L	1.13 mmol/L	106 mmol/L	130 mg/dL		

**ALGOLOGÍA 11:16 HORAS:** Paciente intubada, con ventilación mecánica en modo por volumen. Valoración algológica confort 6; se indicó fentanyl 1,200 mcg en 24 ml para pasar 1 ml/hora, midazolam 200 mcg/kg/hr, paracetamol 15 mg/kg. **NEUMOLOGÍA 12:30 HORAS:** Paciente con diagnóstico de fibrosis quística en fase avanzada con falla respiratoria e hipercapnia; relacionada con exacerbación grave y asociada a colonización crónica por *P. aeruginosa* y *S. aureus*; su última prueba de función pulmonar con un deterioro progresivo y franco con obstrucción muy grave de la vía aérea y la radiografía de tórax mostró sobredistensión importante con imágenes retículo nodulares bilaterales diseminadas; engrosamiento peribronquial, tapones mucosos e imágenes sugestivas de bronquiectasias centrales y periféricas. Plan manejo por terapia de urgencias con mínima invasividad. **URGENCIAS 15:25 HORAS:** Paciente que posterior a su ingreso presentó datos de insuficiencia respiratoria por lo cual requirió intubación orotraqueal acoplada a BIPAP, gasometrías reportadas con datos de acidosis respiratoria severa con hipercapnia e hipoxemia. Requirió manejo con cargas de solución cristaloide a 20 ml/kg (2) sin mejoría de los signos vitales con tendencia a la taquicardia e hipotensión. Falla respiratoria que requirió intubación orotraqueal y a pesar de la misma continuó con acidosis respiratoria severa, hipercapnia e hipoxemia irreversible, por lo que se continuó manejo en Terapia de Urgencia con cuidados paliativos. **URGENCIAS (NOTA DE GRAVEDAD) 18:16 HORAS:** Paciente que se encontró bajo ventilación mecánica con parámetros altos, volumen corriente a 9 ml/kg y PEEP 10 con FiO<sub>2</sub> al 100% con última gasometría con CO<sub>2</sub> por arriba de 70 a pesar de ventilación mecánica; en la última hora presentó bradicardia e hipotensión. Se informó a los familiares sobre complicaciones y riesgos. Se inició norepinefrina 0.2 mcg/kg/min, a las 22:30 horas ameritó otra carga de 10 ml/kg, dobutamina 5 mcg/k/min, metamizol 10 mg/kg/do.

**23.07.16 URGENCIAS 00:20 HORAS:** Paciente quien a pesar de tratamiento instaurado continuó con deterioro clínico progresivo con falla multiorgánica (renal, hemodinámica, ventilatoria) y con persistencia de acidosis respiratoria con pCO<sub>2</sub> mayores a 80 mmHg, alto riesgo de mortalidad por escala PIM calculada en 100% y PELOD (índice de falla orgánica múltiple pediátrica) en 95.6%. Se informó a familiares. **UTIP 02:50 HORAS:** Paciente con falla a ventilación convencional, en su primera intubación por exacerbación, prioridad II de ingreso a Terapia. **NEFROLOGÍA 03:00 HORAS:** Paciente con diagnóstico de base de FQ e HAP, infusión de aminos con norepinefrina y bobutamina en las últimas 6 horas con soluciones a 1,600 ml/m2sc/día por 72 horas, balance hídrico + 1,947ml, con descenso de los volúmenes urinarios hasta la anuria, elevación de creatinina al doble de su valor previo, clasificación de RIFLE en falla renal por elevación de creatinina 2 veces a su valor basal junto a anuria de 6 horas, se restringieron líquidos, por balance positivo y prueba de reto con furosemide. **CIRUGÍA GENERAL 07:00 HORAS:** Colocación de catéter venoso central yugular externo. **URGENCIAS 19:00 HORAS:** Paciente que presentó desaturaciones

por mal manejo de secreciones y bradicardia, se inició ventilación con presión positiva con FiO<sub>2</sub> al 100%, recuperando frecuencia cardiaca y saturación, ameritó una carga con solución Hartmann 10 ml/kg y 2.7 mg de adrenalina. **NEFROLOGÍA 22:40 HORAS:** Paciente que se encontró en fase oligúrica de falla renal y desequilibrio hidroelectrolítico, se sugirió inicio de terapia sustitutiva renal lenta, diálisis peritoneal y medidas antihiperkalémicas, restricción hídrica y suspender furosemide.

**24.07.16 URGENCIAS 10:00 HORAS:** Presentó de manera súbita desaturación de hasta 50% por oximetría de pulso con bradicardia de 45 latidos por minuto, se aspiraron abundantes secreciones purulentas por cánula orotraqueal, se administraron ventilaciones con bolsa válvula reservorio con apoyo de PEEP en 15 recuperando saturación y frecuencia cardiaca sin requerir maniobras avanzadas de reanimación; se administró carga de solución Hartman a 20 ml/kg por hipotensión por debajo de percentil 5, manejo vasopresor con norepinefrina a 0.5 mcg/kg/min. **URGENCIAS 11:40 HORAS:** Paciente que hemodinámicamente persistió con taquicardia e hipotensión con apoyo aminérgico con dobutamina a 5 mcg/kg/min, norepinefrina a 1.6 mcg/kg/min, se suspendió furosemide por falta de respuesta, ventilatoriamente en modalidad A/C controlado por presión, con PIP 26, PEEP 8, autopep 9, FiO<sub>2</sub> 90%, saturación 85%, persistió con picos febriles hasta 38.3° C, hiperkalemia de 6.1 con medidas antihiperkalémicas. Persistió con datos de sobrecarga hídrica, requirió parámetros ventilatorios dinámicos e incremento de apoyo aminérgico. **NEFROLOGÍA:** Persistió con hiperkalemia con respuesta pobre a medidas antihiperkalémicas, por lo cual debido a condiciones hemodinámicas tuvo mal pronóstico, presentó sobrecarga hídrica con oliguria de más de 24 horas de evolución. **URGENCIA:** Empeoró condiciones hemodinámicas, bradicardia hasta 22x', hipotensa a pesar de manejo adrenérgico con norepinefrina y dobutamina, balance hídrico positivo y en anuria, valorada por Nefrología por azoemia, desequilibrio hidroelectrolítico y ácido-base, se sugirió terapia sustitutiva con diálisis peritoneal, sin embargo, por condiciones hemodinámicas no fue posible realizarla. Vitamina K 10 mg, solución polarizante para 1 hora.

<b>Gluc</b>	<b>BUN</b>	<b>Na</b>	<b>K</b>	<b>Cl</b>	<b>Ca</b>	<b>P</b>
103 mg/dL	37 mg/dL	135 mmol/L	6.4 mmol/L	102 mmol/L	7.7 mg/dL	7.3 mg/dL
<b>Mg</b>	<b>Osm</b>	<b>Creat</b>	<b>AU</b>	<b>Amilasa</b>	<b>Lipasa</b>	
2.0 mg/dL	284 mOsm/Kg	3.4 mg/dL	8.4 mg/dL	247 U/l	32 U/L	

**ELECTROLITOS URINARIOS:**

<b>Na</b>	<b>K</b>	<b>Cl</b>	<b>Ca</b>	<b>Creat</b>	<b>P</b>	<b>Osm</b>	<b>BUN</b>
52 mmol/L	37 mmol/L	78 mmol/L	2.6 mg/dL	92.8 mg/dL	19.1 mg/dL	221.56 mOsmol/Kg	114 mg/dL

<b>TP</b>	<b>TTPa</b>	<b>INR</b>	<b>FIBR</b>
14 seg	38.2 seg	1.21	479 mg/dL

<b>BT</b>	<b>BD</b>	<b>BI</b>	<b>Proteínas Totales</b>	<b>Albúmina</b>	<b>Globulina</b>	<b>ALT</b>	<b>AST</b>
0.33 mg/dL	0.19 mg/dL	0.14 mg/dL	6.1 g/dL	0.8 g/dL	5.3 g/dL	10 mg/dL	21 mg/dL

<b>Hora</b>	<b>pH</b>	<b>pO<sub>2</sub></b>	<b>pCO<sub>2</sub></b>	<b>HCO<sub>3</sub></b>	<b>Lact</b>	<b>EB</b>	<b>SatO<sub>2</sub></b>
12:32	7.00	89.6 mmHg	75.5 mmHg	17.7 mmol/L	0.3 mmol/L	-11.9 mmol/L	95.6 %
<b>Hb</b>	<b>K</b>	<b>Na</b>	<b>Ca</b>	<b>Cl</b>	<b>Gluc</b>		
8.1 g/dL	4.8 mmol/L	140 mmol/L	1.05 mmol/L	114 mmol/L	109 mg/dL		

<b>Hora</b>	<b>pH</b>	<b>pO<sub>2</sub></b>	<b>pCO<sub>2</sub></b>	<b>HCO<sub>3</sub></b>	<b>Lact</b>	<b>EB</b>	<b>SatO<sub>2</sub></b>
12:53	6.85	55.1 mmHg	105 mmHg	17.7 mmol/L	0.2 mmol/L	-14.3 mmol/L	81.1 %
<b>Hb</b>	<b>K</b>	<b>Na</b>	<b>Ca</b>	<b>Cl</b>	<b>Gluc</b>		
7.7 g/dL	4.2 mmol/L	142 mmol/L	1.05 mmol/L	106 mmol/L	4 mg/dL		

**13:38 HORAS:**

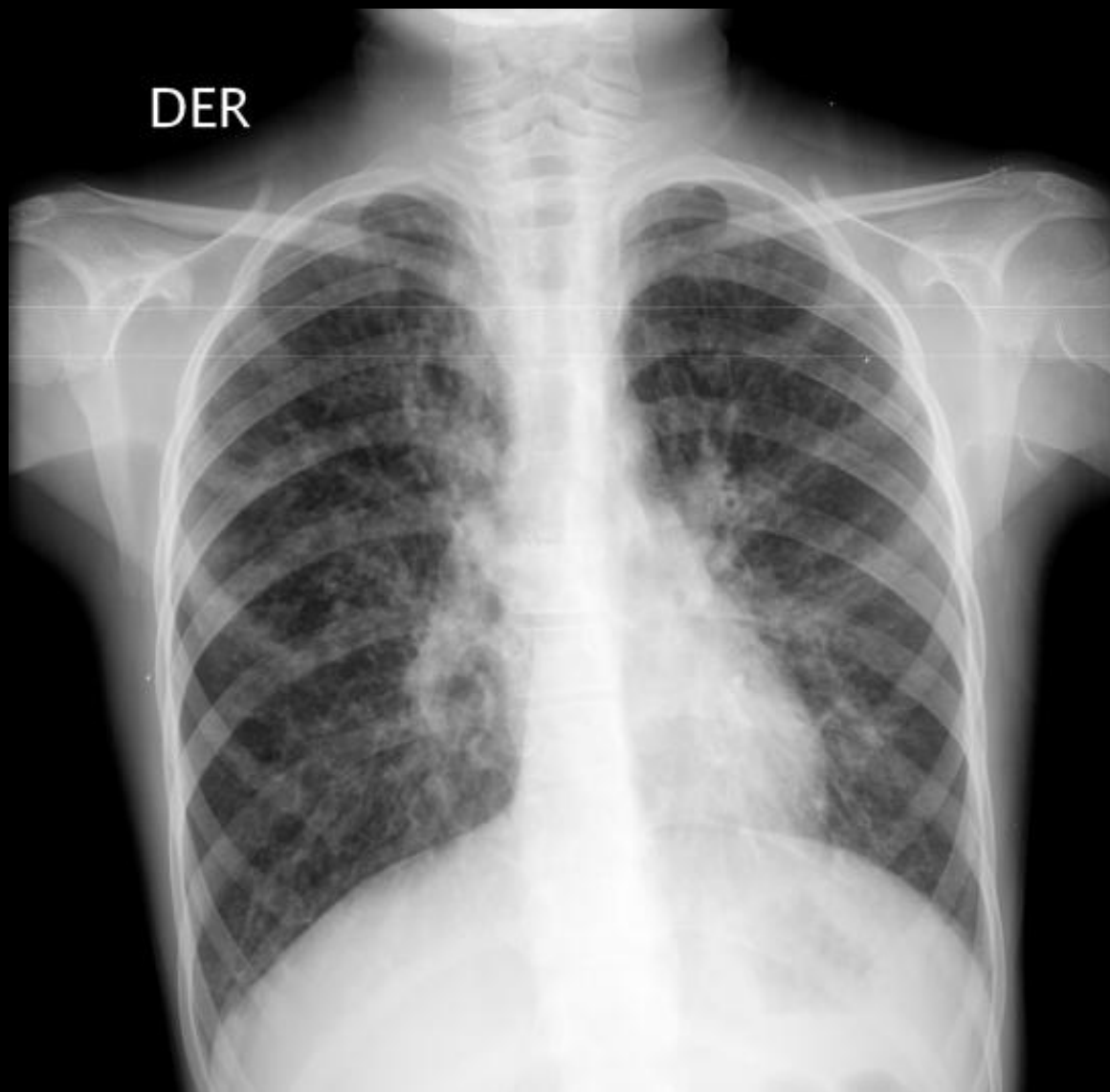
<b>Gluc</b>	<b>BUN</b>	<b>Na</b>	<b>K</b>	<b>Cl</b>	<b>Ca</b>	<b>P</b>
126 mg/dL	39 mg/dL	136 mmol/L	6.6 mmol/L	104 mmol/L	7.7 mg/dL	7.2 mg/dL
<b>Mg</b>	<b>Osm</b>	<b>Albúmina</b>				
2.1 mg/dL	288 mOsmol/Kg	0.8 g/dL				

**25.07.16 URGENCIAS 02:35 HORAS:** Presentó evento de desaturación, bradicardia con datos de mala perfusión, pulsos débiles, llenado capilar retardado, piel marmórea y fría, se iniciaron maniobras avanzadas de RCP con uso de 2 dosis de adrenalina, con ritmo verificado en asistolia por lapso de 10 minutos, sin recuperación de la circulación. **HORA DE DEFUNCIÓN: 02:45 HORAS.**



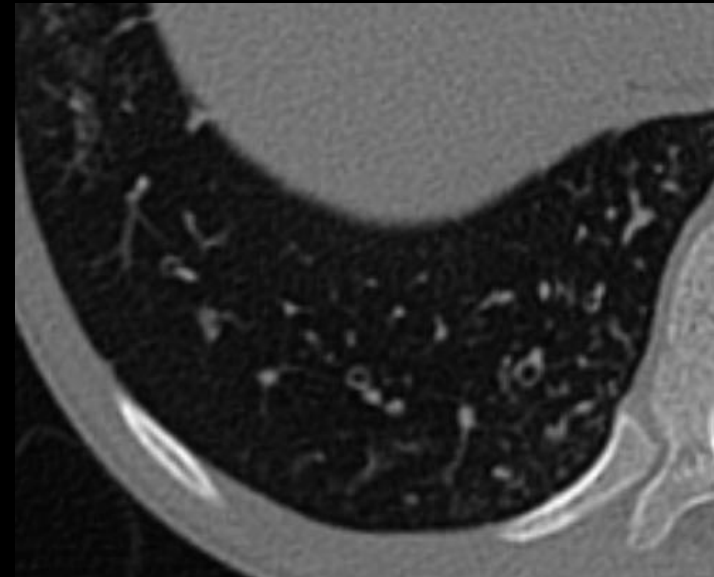
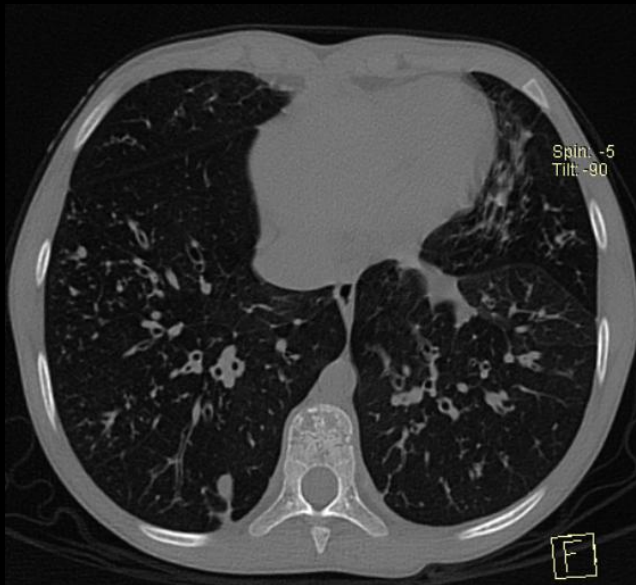
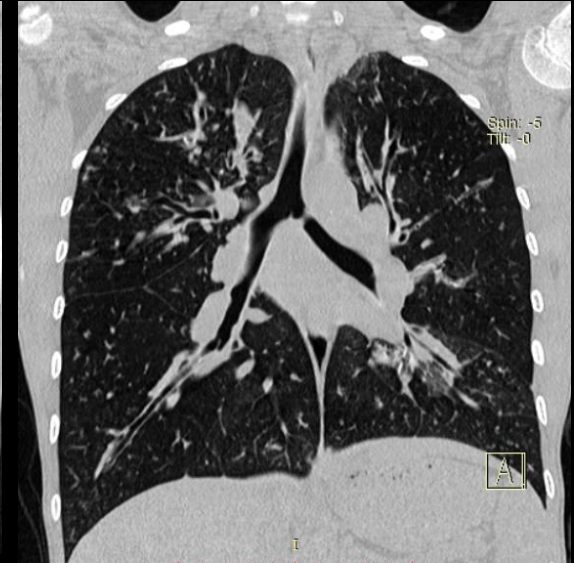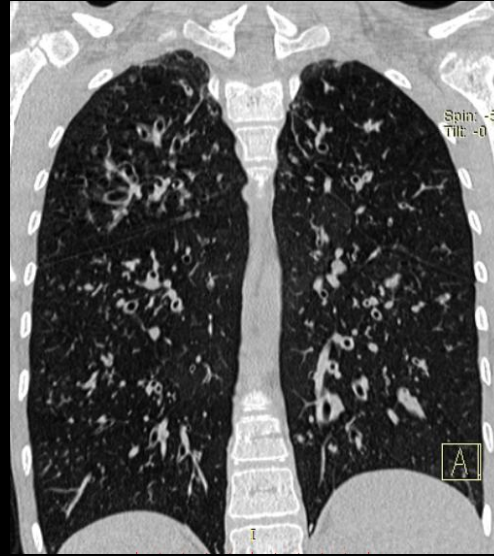
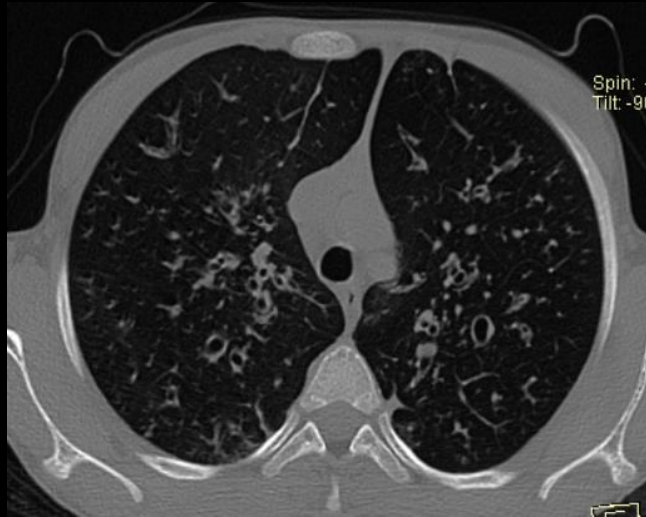**RX 06.03.13**

**DER**





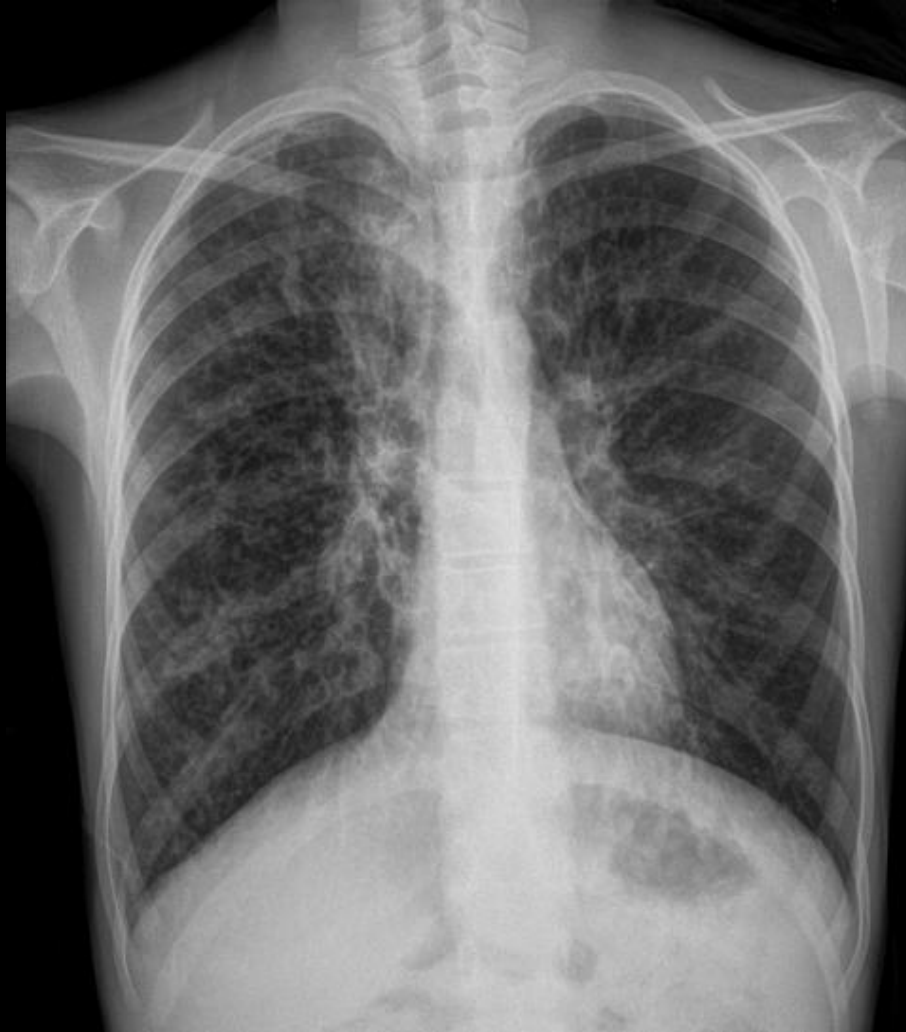# TAC 03.05.13



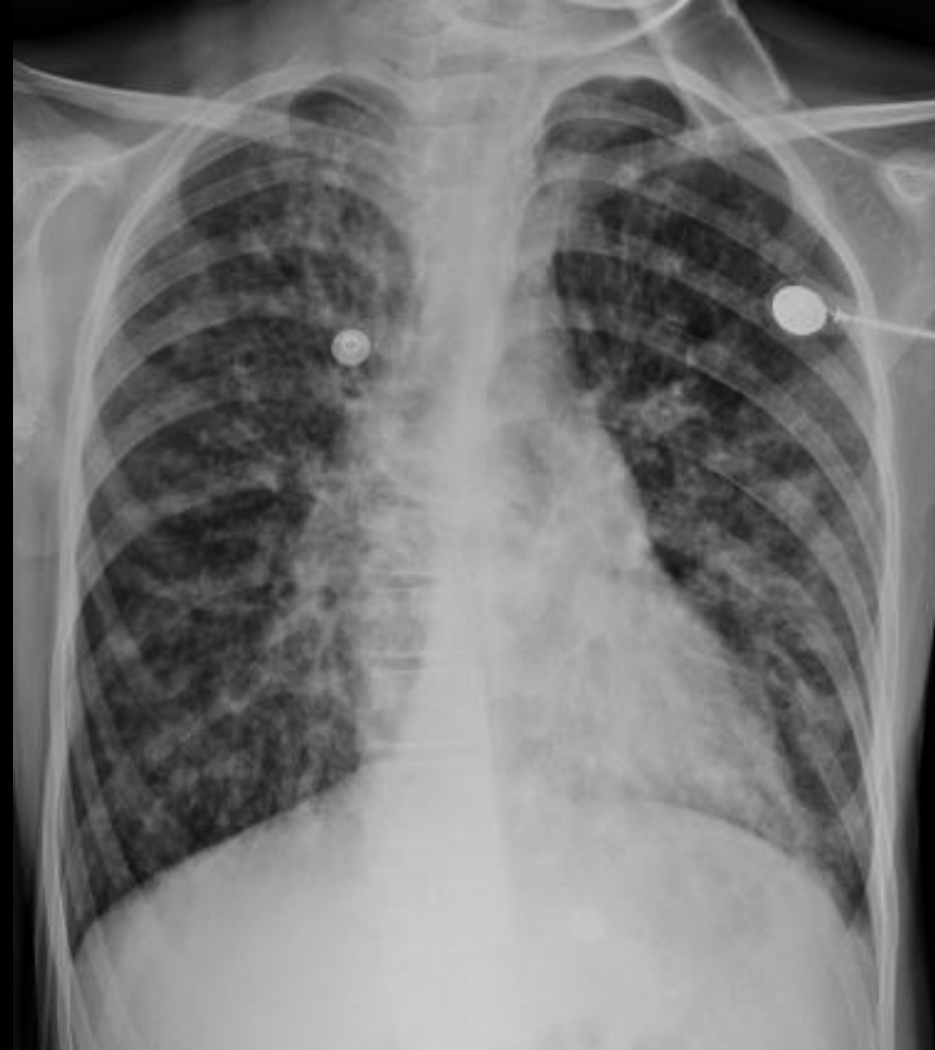



RX 11.06.14



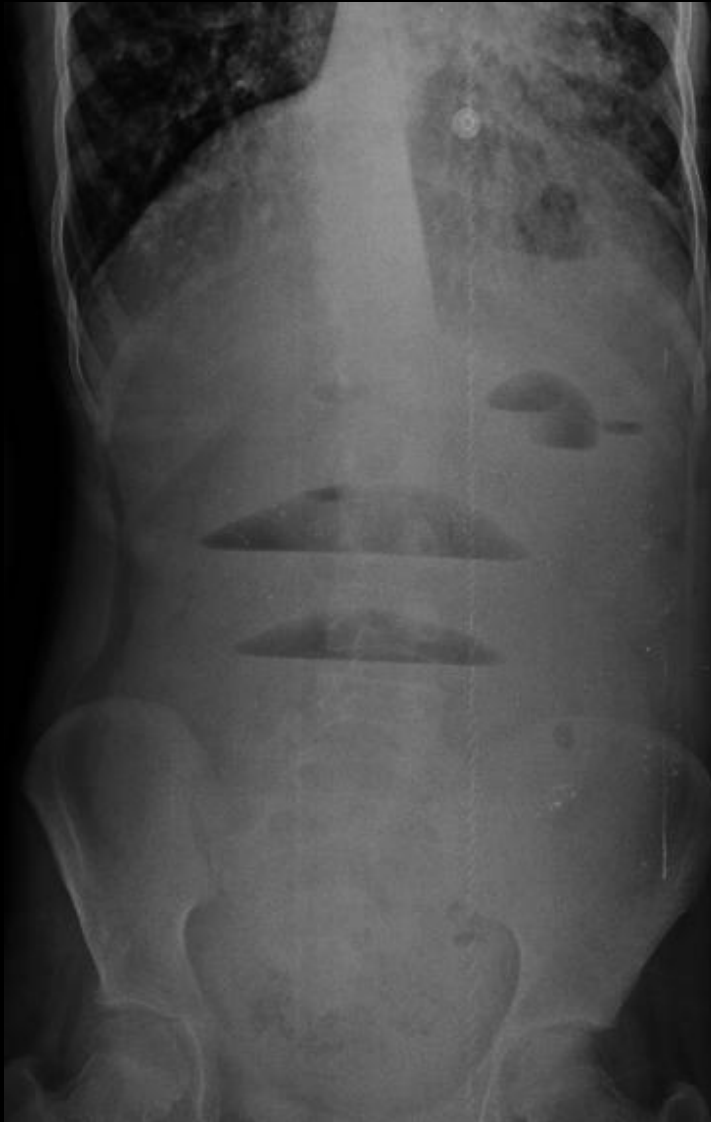RX 07.01.16



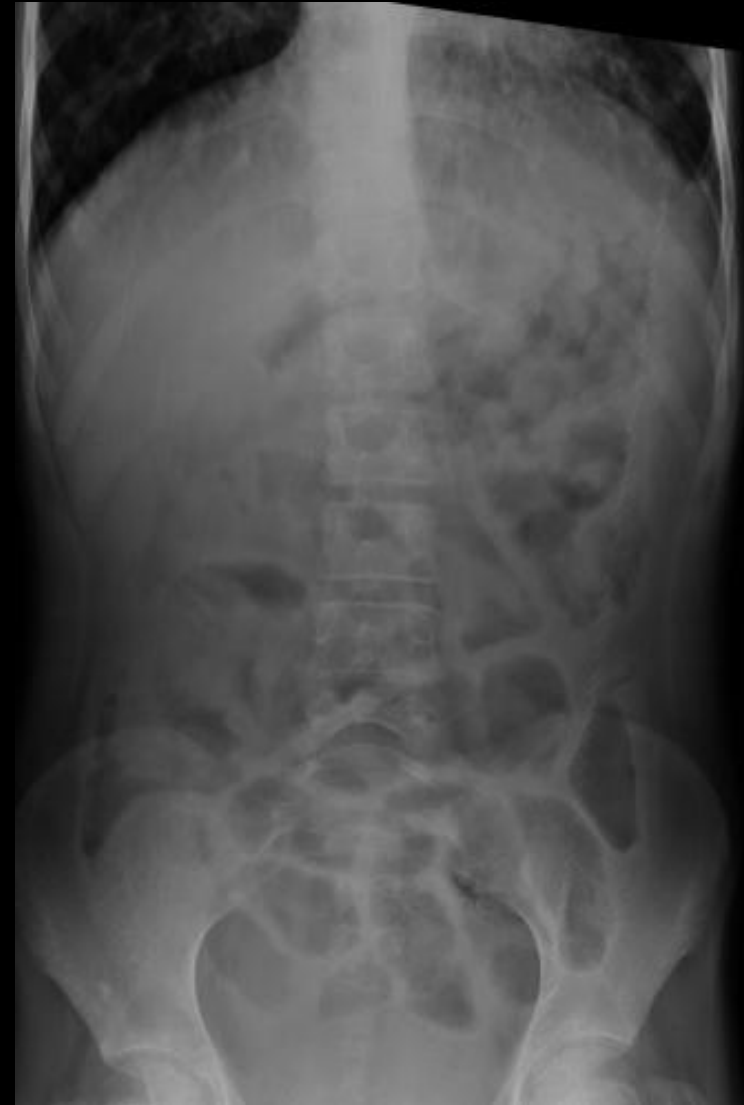

RX 10.01.16

RX 13.01.16

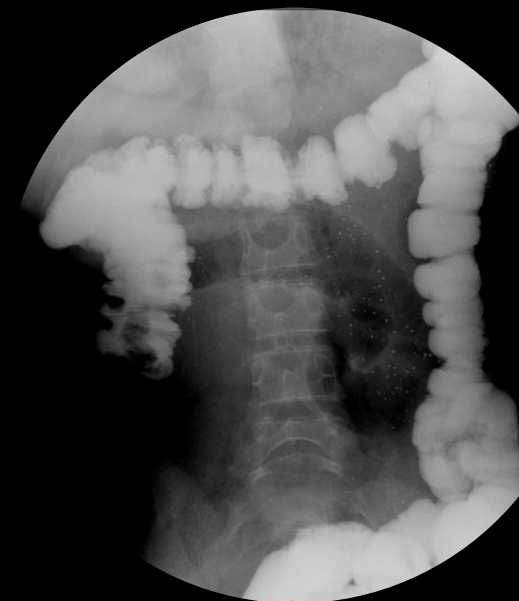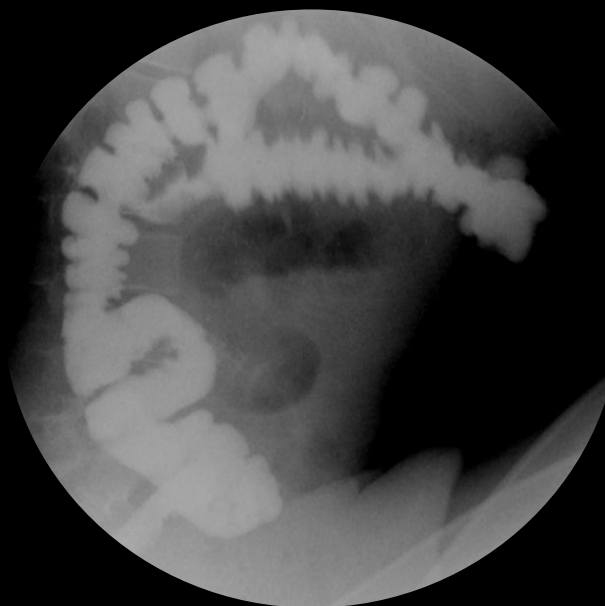
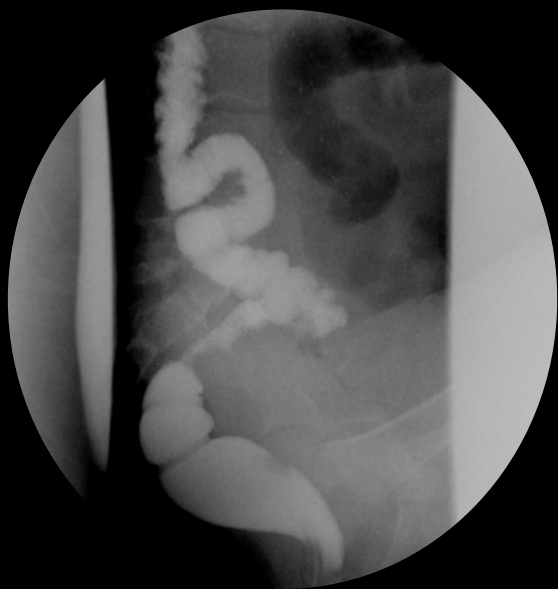


HC



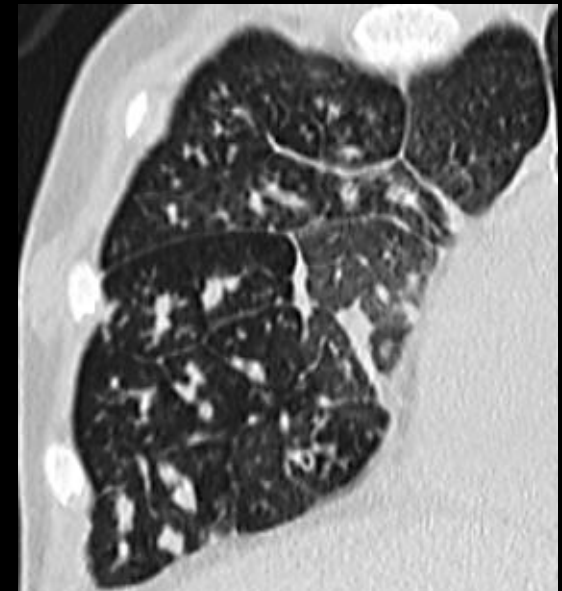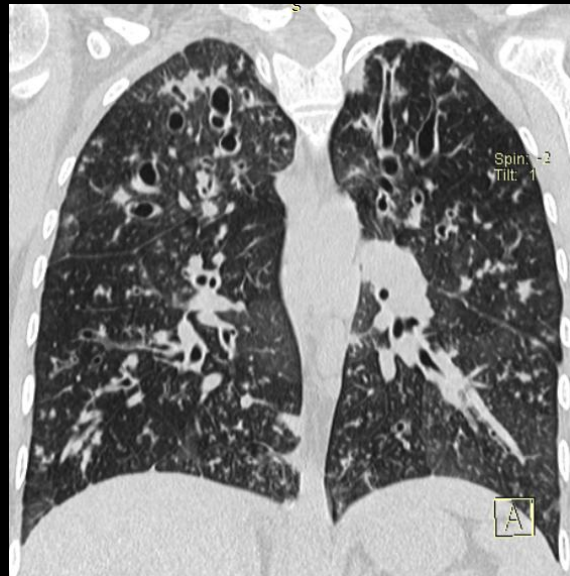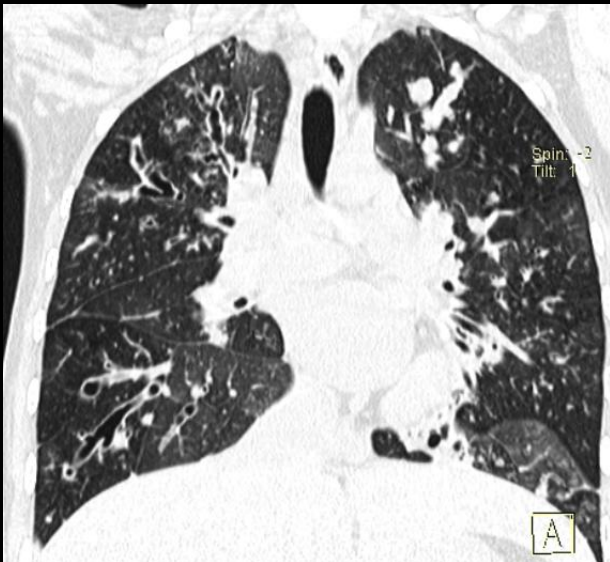
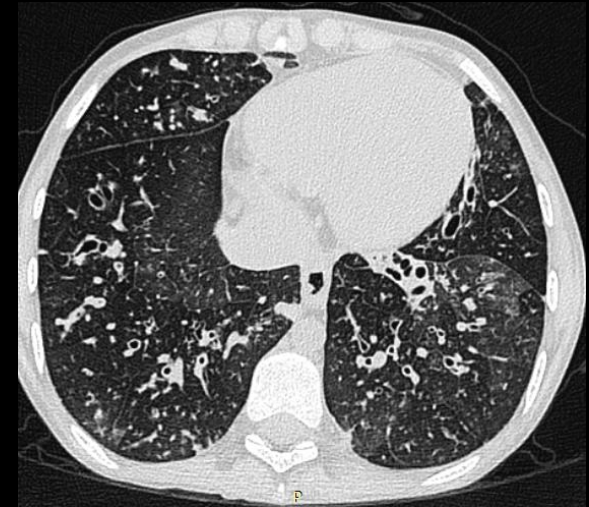


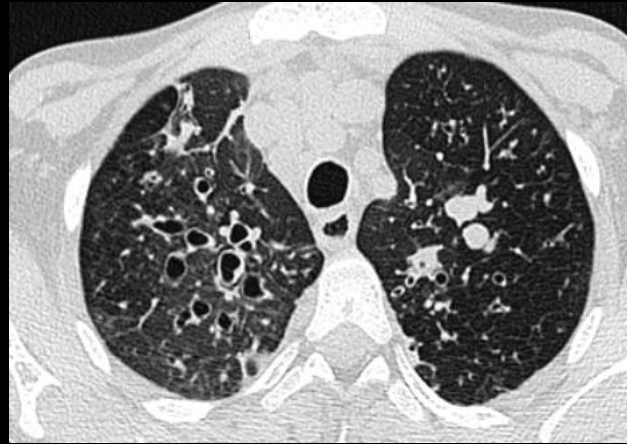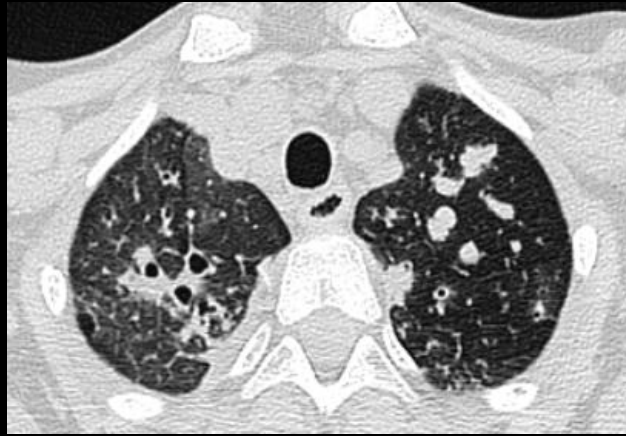## COLON POR ENEMA BARITADO 10.01.16





# TAC TX 22.01.16





RX 24.07.16

