



SESIÓN CLINICOPATOLÓGICA A-2015-11

Miércoles 06 de Abril de 2016

COORDINADOR: DRA. TANIA TAMAYO ESPINOSA
DISCUSOR: DR. GUSTAVO ADOLFO GARCÍA SOTO RVII CIRUGÍA
CARDIOTORÁCICA

PATÓLOGO: DRA. MIRIAM TAMARA MATUS ROMÁN

RADIÓLOGO: DRA. HILDA HERNÁNDEZ CHAVERO

RESUMEN: DR. GUILLERMO FRANCISCO ABOGADO MUÑOZ

NOMBRE: M.G.D. SEXO: MASCULINO

EDAD: 5 MESES

PROCEDENCIA: HUAJUAPAN DE LEÓN, OAXACA

F. NAC.: 09.11.2014

1^{ER} INGRESO: 03 FEBRERO 2015

EGRESO: 1 ABRIL 2015

MOTIVO DE CONSULTA: Cianosis, rigidez generalizada, apnea y sin respuesta a estímulos.

ANTECEDENTES HEREDOFAMILIARES: Madre de 26 años, originaria de Oaxaca, ama de casa, escolaridad primaria, niega toxicomanías. Padre de 26 años, originario de Oaxaca, taxista de profesión, escolaridad primaria, tabaquismo y alcoholismo positivos, referido sano. Tres medios hermanos referidos sanos. Consanguinidad negada.

ANTECEDENTES NO PATOLÓGICOS: Originario y residente de Huajapan de León, Oaxaca, habita en departamento rentado con piso de cemento, cuenta con todos los servicios básicos de urbanización, con adecuados hábitos higiénicos, baño y cambio de ropa diarios, niega convivencia con animales. **ALIMENTACIÓN.** Seno materno exclusivo. **DESARROLLO PSICOMOTOR.** Sonrisa social y sostén cefálico a los dos meses, reconociendo familiares a los 3 meses. **INMUNIZACIONES.** Refiere esquema de vacunación completo, sin mostrar cartilla.

ANTECEDENTES PERINATALES Y PATOLÓGICOS: Producto de la Gesta 1, con percepción del embarazo a las 13 semanas de gestación, confirmada por ultrasonido, refiere ingesta de vitamínicos a partir de la misma fecha. Con adecuado control prenatal, acudiendo a 6 consultas con 4 ultrasonidos reportados normales, cursando con infecciones vaginales recurrentes y múltiples tratamientos en los tres trimestres. Con amenaza de parto pretérmino a los siete meses de gestación, sin especificar manejo, recibiendo esquema de maduración pulmonar. Obtenido por vía abdominal a las 41 semanas de gestación por aparente sufrimiento fetal en medio hospitalario, con un peso de 2980gr, talla de 49.5cm, APGAR 8/8, ameritando alojamiento conjunto.

A los 2 meses de edad es valorado en su lugar natal por soplo cardíaco en donde se sospechó cardiopatía congénita.

03.02.2015: Acude por primera vez a HIMFG.

05.02.2015: Se realiza ecocardiograma transtorácico que informa; Tronco Arterioso Tipo I con emergencia del tronco y ramas pulmonares a 6mm de la válvula troncal con aceleración en el sitio de unión del tronco pulmonar con el tronco arterioso probablemente ocasionado por la apertura de la válvula troncal con gradiente máximo 33mmHg. Válvula troncal trivalva con insuficiencia leve. CIV subarterial de 5.6mm con cortocircuito bidireccional. Foramen oval permeable de 2mm con cortocircuito de izquierda a derecha. Arco aórtico derecho sin obstrucción. FEVI 77% FA 43%.

09.02.2015: Se presenta en sesión médico-quirúrgica y se acepta para corrección total.

01.03.2015: Ingresa a cirugía cardiovascular.

10.03.2015: Se realiza corrección total de la cardiopatía tunelizando comunicación interventricular a aorta y colocación de tubo de Hancock 14mm de ventrículo derecho a confluencia de ramas pulmonares, cierre de comunicación interauricular. Hallazgos quirúrgicos: CIV por desalineación de 10mm, cabalgamiento 60%, CIA tipo foramen oval, tronco pulmonar muy corto que emerge de cara postero-lateral de aorta, la RDAP emerge inmediatamente a 3mm del origen aórtico, RDAP 8mm y RIAP 7mm. Perfusión 2hrs 20min, pinzamiento Ao 1 hora 45 min, temperatura mínima 23°C, sangrado 300ml, balance hídrico +44 y Gasto urinario 6.2mlkg/hrs. **TERAPIA INTENSIVA:** Ingresa paciente hipotenso T/A 59/42mmHg, reserva venosa

52% e hipokalemia. Manejo inicial: Epinefrina 0.2mcgkgmin, milrinona 0.5mcgkgmin, NO₂ inhalado para manejo de hipertensión pulmonar, corrección de potasio. Ecocardiograma: Mala contractilidad biventricular, FEVI 20%, sin obstrucción en el tubo de Hancock. Se agregó levosinmendán 0.1mgkgmin.

11.03.2015: Presenta hipocalcemia, tratada con incremento del aporte de Calcio IV. Inicia con fiebre (temp 38°C) y taquicardia.

Hb	Hct	Leucocitos	Neutrófilos	Bandas	PCT	PCR
12 g/dl	33%	12,400/ul	24%	8%	67	4.6

Ecocardiograma: leve insuficiencia de válvula troncal, VD conectado a tubo valvulado sin obstrucción y con insuficiencia leve, mala contractilidad biventricular, FEVI 36%, FA 16%.

14-15.03.2015: Persiste con hipocalcemia.

Fecha	Calcio sérico	Calcio iónico	Fósforo	Magnesio
13.03.2015	7.9	0.71		1.8
14.03.2015	6	0.77	4.5	1.4
15.03.2015	5.7	0.87	4	1.5
16.03.2015	7.5	1.05	4.3	1.7
17.03.2015	6.6	0.87	4.7	1.3

18.03.2015 Endocrinología: Se interconsulta por hipocalcemia secundaria a probable hipoparatiroidismo primario secundario a síndrome de delección 22q11. Se inicia abordaje por probable alteración a nivel de tiroides y paratiroides. Manejo: Incremento de aporte de Calcio IV 36mEqCaEkgdía (400mgkgdía de gluconato de calcio) en infusión continua. **Ecocardiograma:** FEVI 54%, FA 26%, FacVD 43%, TAPSE 8mm, insuficiencia leve de las válvulas atrioventriculares, tracto de salida del VI y tubo de Hancock sin obstrucciones.

19.03.2015: Persiste febril asociado a taquicardia, taquipnea, con estertores crepitantes en hemitórax derecho.

Leucocitos	Neutrófilos	Linfocitos	Monocitos	Plaquetas	Hb	Hct
19,700/ul	56%	32%	10%	293,000	11.3 g/dl	31.8%

Cultivos negativos: Se considera foco neumónico, se inicia manejo con carbopenem. Inicia manejo con digoxina a dosis de impregnación oral 25mcg vo cada 12 horas.

21.03.2015 Terapia intensiva: Persiste con hipocalcemia y picos febriles asociado a respuesta inflamatoria sistémica. Se suspende milrinona.

23.03.2015 Terapia intensiva: Continua con fiebre. **Infectología:** Por riesgo de biomarcador positivo para Candida, se inicia manejo con anfotericina. Inicia manejo con digoxina, dosis de impregnación oral: 25mcg v.o cada 12 horas (10mcgkgdía), así como furosemide 5mg v.o cada 6 horas, espironolactona 5mg v.o cada 8 horas y captopril 1.3mg vo cada 12 horas.

24.03.2015 Endocrinología: Paciente con perfil tiroideo normal (T3 133ng/dl, T4 2ng/dl, TSH 1.48µU/ml T4L 2ng/ml), PTH baja (14.75pg/ml; valor normal 15-65pg/ml), Calcio 5.5; por lo que se integra el diagnóstico de hipoparatiroidismo primario. Inicia manejo con calcio v.o y vitamina D (volmetrol) 400U v.o cada 24 hrs.

26.03.2015 Genética: Se valora paciente por sospecha de síndrome de delección 22q11. EF: normocéfalo, fontanela anterior 2x3cm, fontanela posterior cerrada, tendencia a dolicocefalia, implantación normal de cabello, cejas escasas, fisuras palpebrales horizontalizadas, puente nasal deprimido, filtrum mal definido, paladar íntegro, extremidades superiores e inferiores con aracnodactilia. Debido a la asociación de dismorfias menores, cardiopatía congénita tronco-conal e hipoparatiroidismo; se sospecha el síndrome. Se solicito cariotipo una vez transcurridos 2 meses desde la última transfusión.

31.03.2015: Traslado a cirugía cardiovascular en condiciones estables. Se modifica digoxina a dosis de mantenimiento: 50mcg v.o cada 24 horas (10mcgkgdía), furosemide 5mg cada 8hrs, espironolactona 6.25mg cada 12 hrs y captopril 6.25mg cada 24 hrs.

01.04.2015 Ecocardiograma: Sin cortocircuitos residuales a nivel del septum interventricular, válvula troncal sin insuficiencias, adecuada función ventricular izquierda, FEVI 66%, presión sistólica del VD 33mmHg, tubo de Hancock sin gradiente obstructivo (15mmHg). Fue dado de alta por mejoría con digoxina, espironolactona, captopril, valmetrol y caltrate.

05.04.2015. 7:50 horas PADECIMIENTO ACTUAL: Acude a clasificación por Vómito de 16 horas de duración, súbito, progresivo, de contenido gástrico y posteriormente biliar, de moderada intensidad a escasa, postprandial, presentando náusea y arqueo.

EXPLORACIÓN FÍSICA:

FC 110x´FR 40 x´Temp 36.2° T/A no documentada SaO2 95% Llenado capilar 2 seg. En estado de alerta, buen estado de hidratación, coloración normal de piel y tegumentos, fontanela anterior normotensa, mucosa oral bien hidratada, tórax sin dificultad respiratoria, ruidos cardíacos con soplo sistodiastólico, abdomen sin dolor, llenado capilar inmediato. Se descartó infección de vías urinarias EGO: pH 6.5, Densidad 1015, Nitritos negativos, leucos negativos, sangre negativo. Se manejó con plan A de hidratación oral y se dió alta con datos de alarma.

05.04.2015. 17:30 horas: Inicia con rigidez generalizada, desviación de la mirada, sin respuesta a estímulos, por lo que acuden a urgencias.

EXPLORACIÓN FÍSICA:

Peso	Talla	FC	FR	TA	Temp	Llen cap	Dctx
4.4 kg	60 cm	62/min	0/min	34/20 mmHg	35.6°C	6 seg	130mg/dl

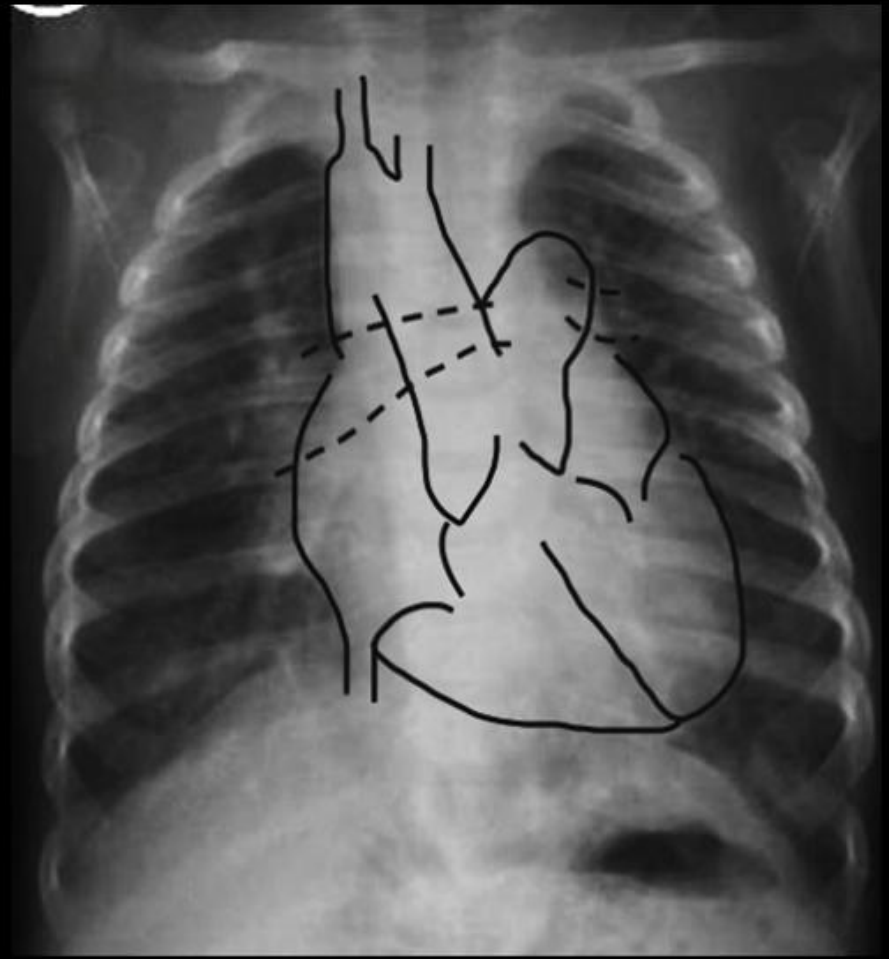
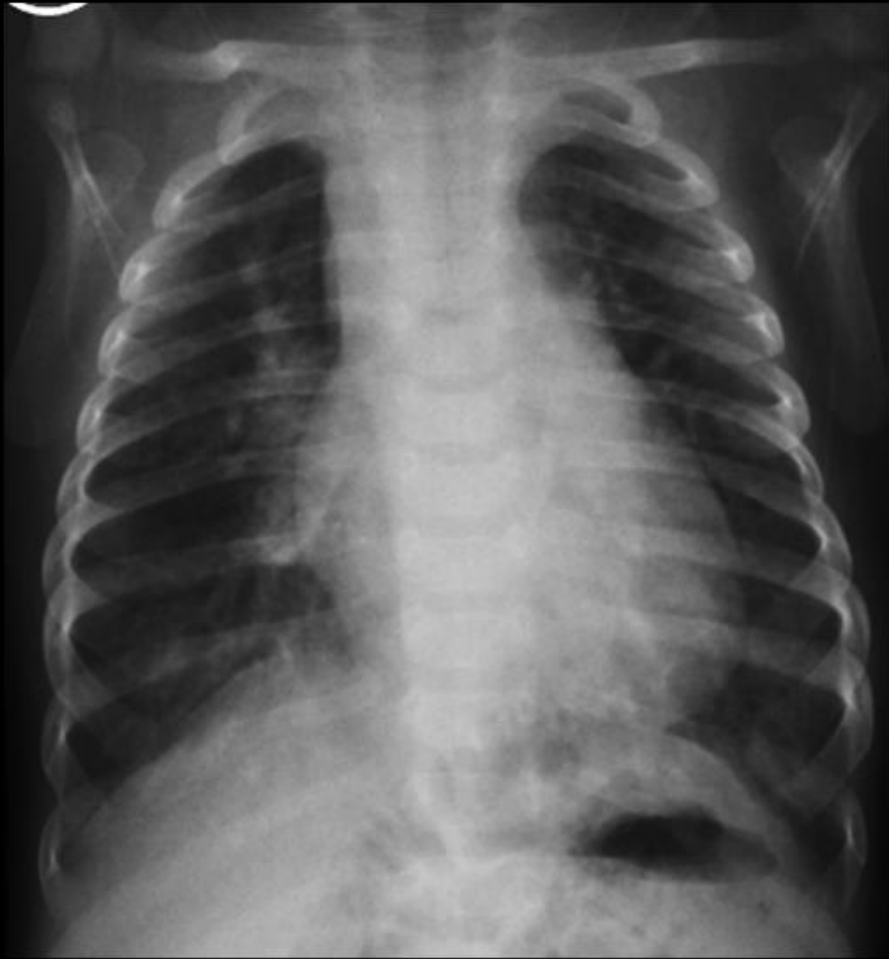A su ingreso a urgencias se encuentra paciente cianótico, sin esfuerzo respiratorio, con pulsos débiles, bradicardia, se realizan maniobras de reanimación avanzada, al minuto 60 persiste con asistolia, sin pulsos palpables, por lo que se determina la hora de defunción a las 18:20 horas.

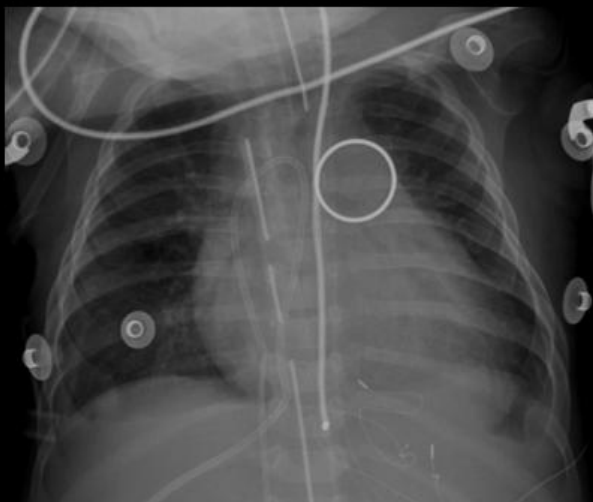
LABORATORIO Y GABINETE:

PH	PO2	PCO2	HCO3	LACT	Sat O2	K	Ca	Gluc
6.9	31.8	98.5	7.1	29	11.9%	7.3	1.62	263

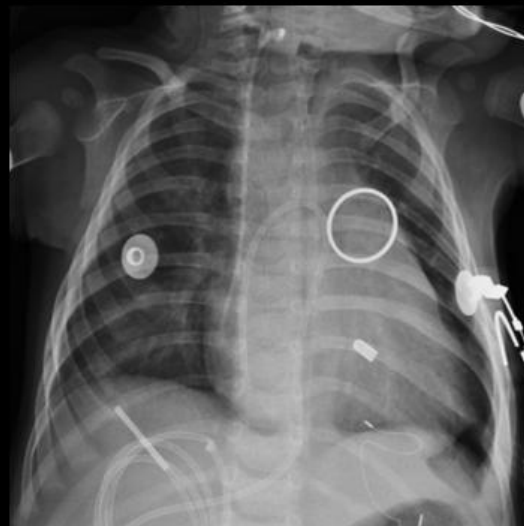


01-03-2015

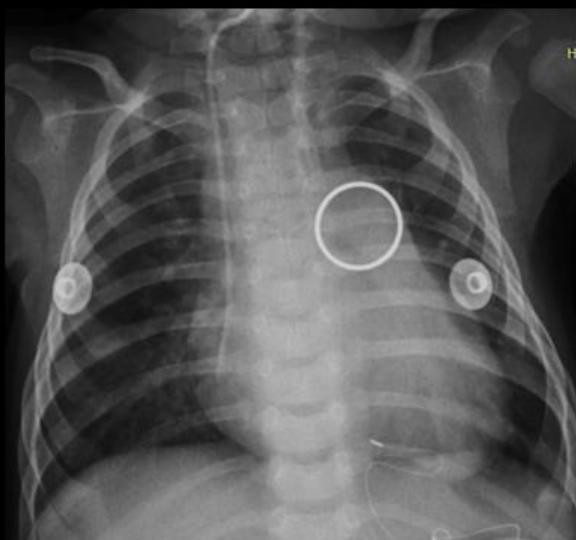



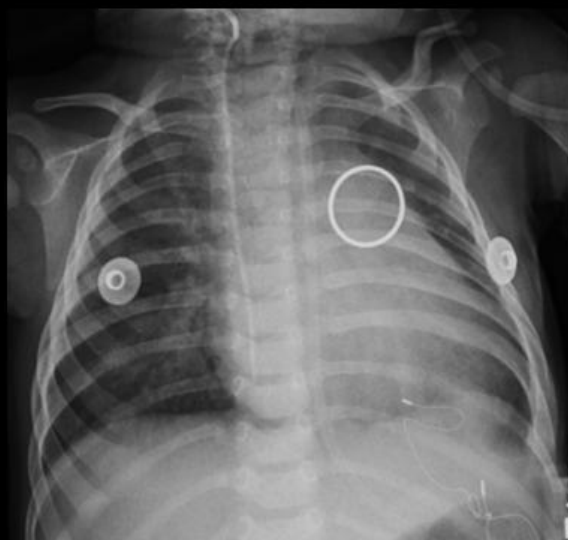12-03-2015



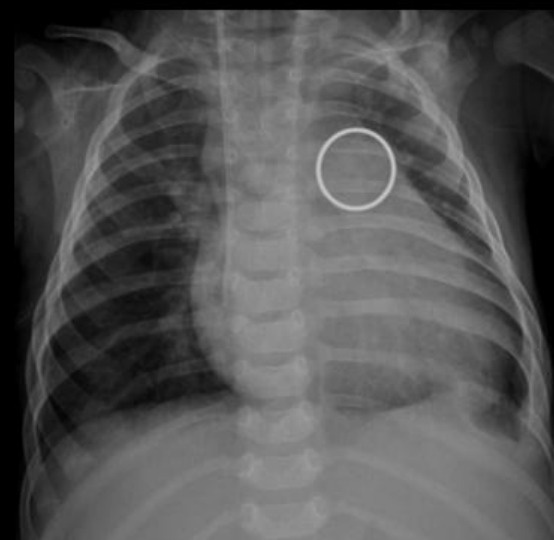
17-03-2015



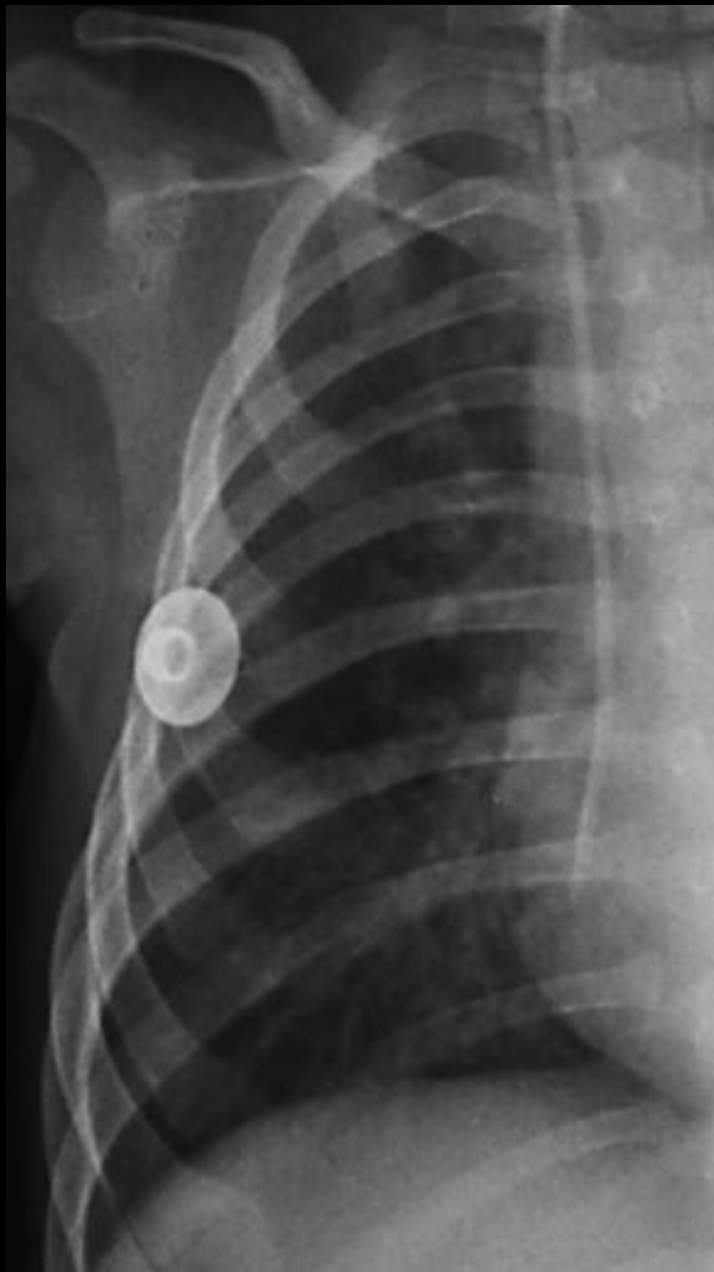
19-03-2015



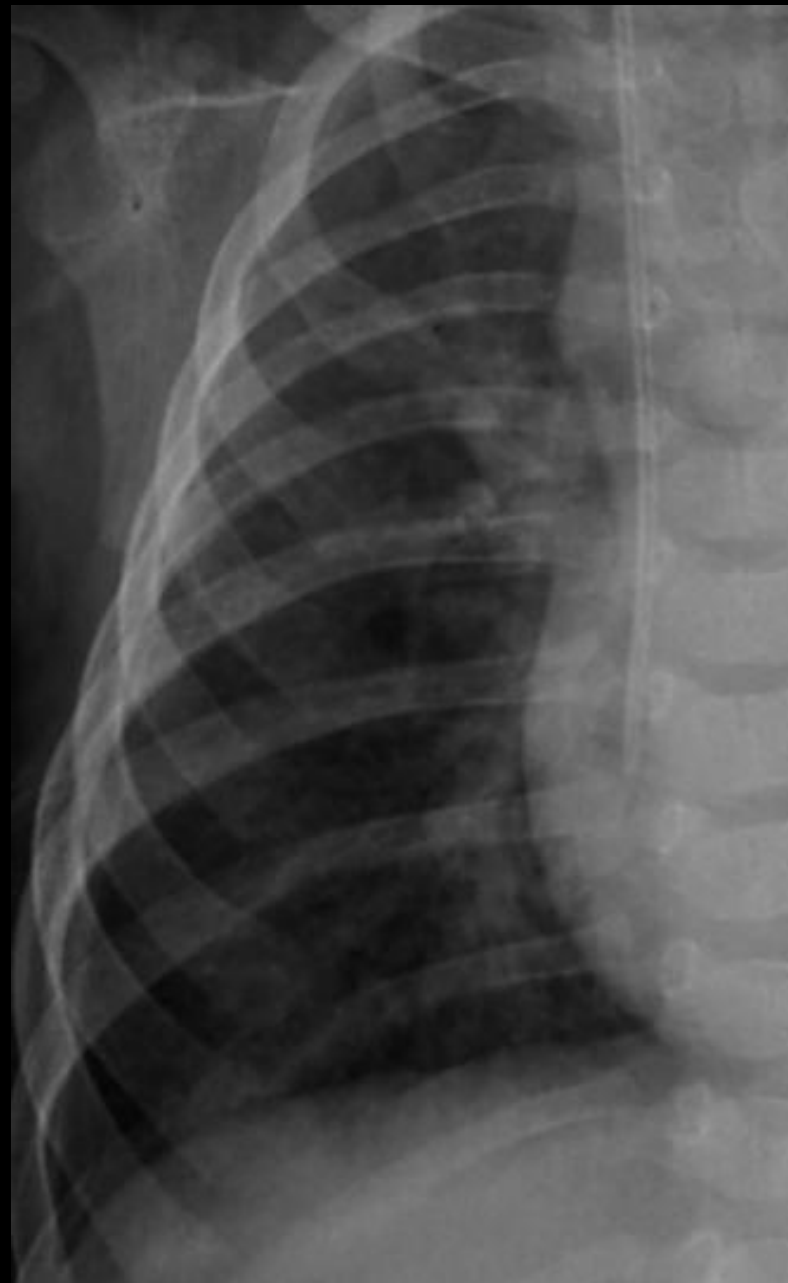22-03-2015



26-03-2015



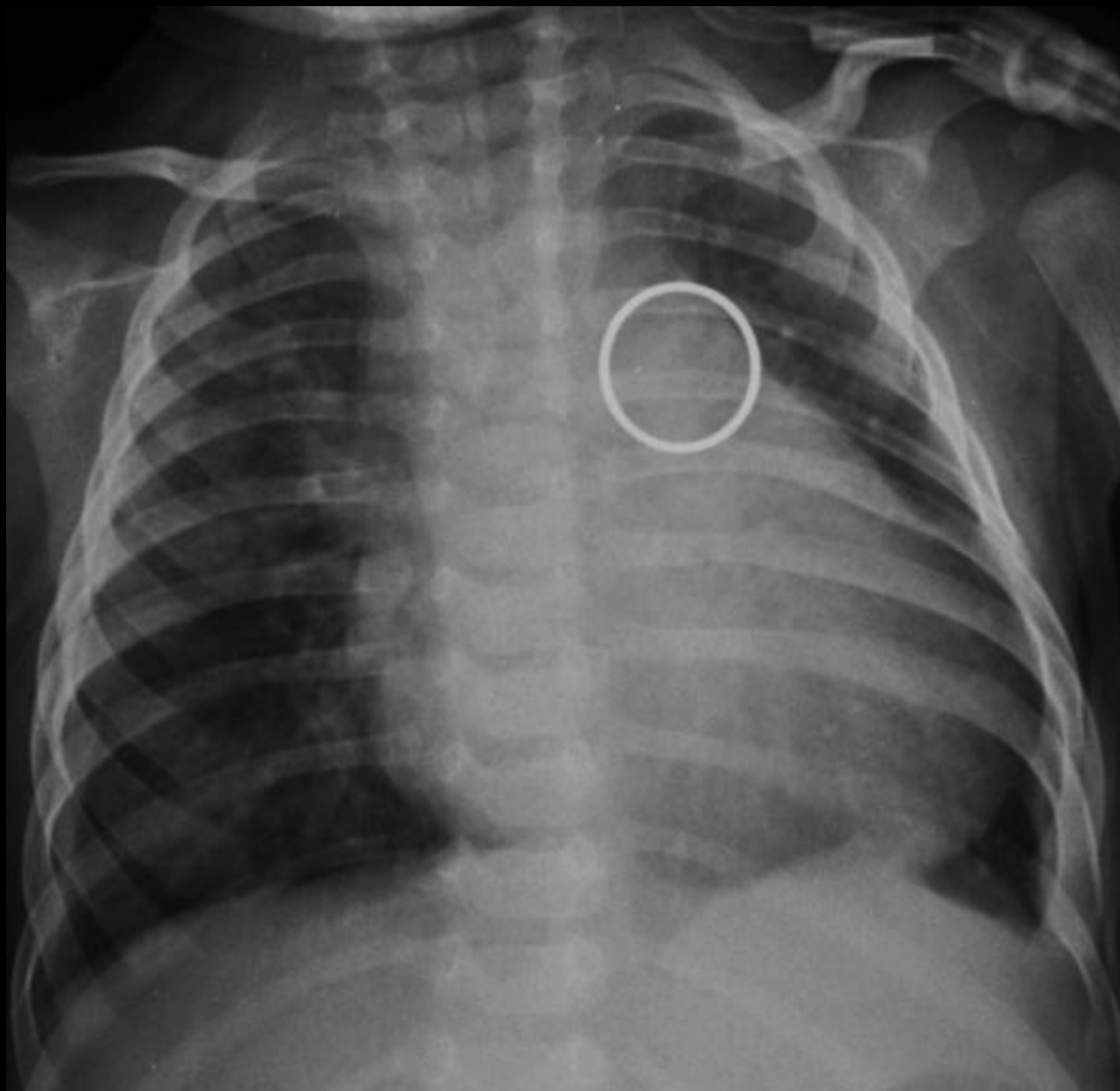19-03-2015



26-03-2015



01-04-2015





Conclusiones

- CARDIOMEGALIA
 - ARCO AÓRTICO DERECHO
 - HIPERTENSIÓN ARTERIAL PULMONAR
 - EDEMA PULMONAR

 - NEUMONÍA
-