



## SESIÓN CLINICOPATOLÓGICA A-2016-39

Miércoles 27 de septiembre de 2017

**COORDINADOR: DRA. LOURDES MARROQUÍN YAÑEZ**  
**DISCUSOR: DRA. LOURDES VALERIA LÓPEZ IZQUIERDO RV CARDIOLOGÍA**  
**PATÓLOGO: DRA. MA. DE LOURDES CABRERA MUÑOZ**  
**RADIÓLOGO: DRA. HILDA HERNÁNDEZ CHAVERO**  
**RESUMEN: DRA. ALEJANDRA ITURRALDE CHÁVEZ RII PEDIATRÍA**

**NOMBRE: B.R.A.T SEXO: MASCULINO EDAD: 2 MESES**  
**PROCEDENCIA: ACAPULCO, GUERRERO F. NAC.: 31.05.16**  
**1<sup>ER</sup> INGRESO (URGENCIAS): 09.08.16 EGRESO: 22.08.16**

**MOTIVO DE CONSULTA:** Traslado aceptado de hospital de Guerrero para estudio de patología cardíaca y hernia inguino escrotal complicada.

**ANTECEDENTES HEREDOFAMILIARES:** Madre de 18 años de edad, escolaridad preparatoria completa, estado civil casada, ocupación ama de casa, negó tabaquismo, ingesta de alcohol y toxicomanías, aparentemente sana. Padre de 21 años de edad, escolaridad bachillerato completo, ocupación trabajador de una refaccionaria, negó tabaquismo, ingesta de alcohol y toxicomanías, aparentemente sano. No tiene hermanos. Carga genética para cáncer por rama materna.

**ANTECEDENTES NO PATOLÓGICOS:** Originario y residente de Acapulco, Guerrero, habitan casa rentada, construida de materiales perdurables, cuenta con 2 habitaciones donde viven 5 personas, cuenta con todos los servicios intra y extra domiciliarios, convivencia con animales positiva, 2 perros y 2 pericos con vacunas completas. **ALIMENTACIÓN:** Seno materno exclusivo desde el nacimiento. **DESARROLLO PSICOMOTOR:** De acuerdo a edad, fija la mirada, presentó sonrisa social y comenzó con sostén cefálico. **INMUNIZACIONES:** BCG, hepatitis B (2), pentavalente (1) neumococo (1) y rotavirus (1).

**ANTECEDENTES PERINATALES Y PATOLÓGICOS:** Producto de la G1, conocimiento del embarazo desde el 1er mes, llevó adecuado control prenatal, acudió a 15 consultas, se le realizaron 10 USG reportados como normales. Antecedente de ingesta de ácido fólico y hierro, se aplicó 2 dosis de toxoide tetánico. Durante el embarazo cursó con 5 amenazas de aborto en el primer trimestre tratadas con reposo, amenaza de parto pretérmino en el tercer trimestre. Antecedente de IVUS de repetición durante todo el embarazo y de cervicovaginitis durante el segundo trimestre. Se obtuvo por vía abdominal electiva a las 40 SDG. Peso 2,700 g, talla 50 cm, APGAR no recordó pero refirió que no ameritó maniobras avanzadas de reanimación y se egresó binomio a las 24 horas.

**11.06.16:** Se realizó diagnóstico de CIV perimembranosa en hospital de referencia. Se tomó radiografía de tórax que mostró cardiomegalia grado II, dilatación del ventrículo izquierdo y vasculatura pulmonar aumentada. Se realizó ecocardiograma que reportó defecto septal perimembranoso ventricular de 9 mm, arteria pulmonar dilatada, gradiente máximo de 20 mmHg, con datos de insuficiencia cardíaca congestiva. Se inició manejo con espironolactona 2 mg/kg/día, furosemide 1 mg/kg/día, digoxina 8 mcg/kg/día, enalapril 0.6 mg/kg/día. Se refirió una hospitalización del **14.07.16 al 09.08.16** por neumonía adquirida en la comunidad que requirió intubación orotraqueal por 3 días y manejo con cefepime, escalado a imipenem y cilastatina. Se refirió el traslado para manejo de cardiopatía y hernia inguinal derecha complicada.

### PADECIMIENTO ACTUAL 09.08.16:

**CIANOSIS:** Desde el primer mes de nacimiento, peribucal y acrocianosis, exacerbada al llanto y alimentación, atenuada con el reposo.

**DIFICULTAD RESPIRATORIA:** Desde el nacimiento, de inicio insidioso, referida como polipnea y tiraje intercostal sin desencadenante aparente, exacerbada al llanto y alimentación, acompañado de diaforesis.

### EXPLORACIÓN FÍSICA:

Peso	Talla	FC	FR	TA	Temp	Llen Cap	Sat O <sub>2</sub>
2.8 kg	50 cm	120/min	32/min	132/58 mmHg	36.4°C	2 seg	95%

Masculino de edad aparente menor a la cronológica, sin fenotipo característico, activo, reactivo, irritable, con adecuado estado de hidratación, con casco cefálico, cráneo dolicocefalo, fontanela anterior de 4 X 2.5 cms, normotensa, ojos simétricos, pupilas isocóricas, reactivas, normorreflécticas, narinas sin secreciones, pabellones auriculares con implantación baja, conductos auditivos externos permeables, sin alteraciones, cavidad oral hidratada,

faringe de adecuada coloración, sin descarga posterior, presencia de micrognatia, cuello corto cilíndrico, sin adenomegalias, tórax normolíneo, se observó tiraje intercostal, disociación toracoabdominal, con amplexión y amplexación normales, a la auscultación hipoventilación de ambas bases pulmonares, estertores crepitantes bibasales. Precordio hiperdinámico, ruidos cardiacos rítmicos, con soplo sistólico grado II/IV, de predominio en 2do EII línea medio clavicular. Abdomen plano, blando, no doloroso a la palpación, con borde hepático a 2-2-2 cm por debajo del borde costal, polo esplénico no palpable, peristalsis presente, sin datos de irritación peritoneal. Genitales masculinos Tanner I, se palpó hernia inguinoescrotal bilateral, reductible. Extremidades íntegras, simétricas, eutróficas, con pulsos simétricos en 4 extremidades y adecuada amplitud. Valorado por Cardiología en el servicio de Urgencias, corroborando cardiopatía compleja por lo que se decidió pase directo a piso para protocolo de estudio de cardiopatía congénita cianógena de flujo pulmonar aumentado. **Rx Tórax:** Con evidencia de cardiomegalia e infiltrado alveolar derecho. **Ecocardiograma:** Situs solitus, levocardia, levoápex, RVP y RVS normales, concordancia AV y VA, septum interatrial íntegro, TAPSE 12, FA por áreas VD 45%, fevi 60%, modo Simpson 62%, modo M FA 39%, comunicación interventricular perimembranosa grande de 6.2 X 4.2 cm<sup>2</sup>, CC I-D gradiente de 27 mmHg. Dilatación de cavidades izquierdas y tronco de la arteria pulmonar. Ramas pulmonares confluentes, arco aórtico izquierdo sin obstrucción, sin flujo del conducto. Paciente con CIV grande que condicionaba repercusión hemodinámica con insuficiencia cardíaca congestiva descompensada por lo que se restringieron los líquidos a 80 ml/kg/día, se inició manejo con furosemide 1 mg/kg/do cada 8 horas, espironolactona 1mg/kg/do cada 8 horas y captopril 0.3 mg/kg/do cada 12 horas.

Hb	Hto	Plaq	Leucos	Linf	Eos	Bas
12.7 g/dL	37%	108,000	14.9/ $\mu$ L	21.6%	0.5%	1.4%

AU	BUN	Creat	Na	K	Cl	Ca	P	Mg
5.3 mg/dL	24 mg/dL	0.5 mg/dl	140 mmol/L	4.1 mmol/L	101 mmol/L	8.5 mg/dL	4.6 mg/dL	1.8 mg/dL

**URGENCIAS:** Paciente presentó pico febril de 38.1°C, deterioro ventilatorio y oliguria, presentando un gasto urinario de 0.4 ml/kg/hr a pesar de administración de diurético. Se tomó radiografía que evidenció cardiomegalia e infiltrado bilateral. Persistió con dificultad respiratoria con aleteo nasal, tiraje intercostal, disociación toracoabdominal, retracción xifoidea y quejido respiratorio intermitente, se intentó iniciar manejo con CPAP sin lograr acoplar a mascarilla, por deterioro ventilatorio se realizó intubación orotraqueal, iniciando ventilación mecánica. Por persistir con insuficiencia cardíaca se inició manejo con inotrópico con dobutamina 5 mcg/kg/min y adrenalina a 0.1 mcg/kg/min.

#### GASOMETRÍA:

Hora	pH	pO <sub>2</sub>	pCO <sub>2</sub>	HCO <sub>3</sub>	Lact	EB	Sat O <sub>2</sub>
23:00	7.37	106 mmHg	47.4mmHg	27 mmol/L	1.2 mmol/L	1.9	98%

**INFECTOLOGÍA:** Paciente con cardiopatía congénita y con larga estancia hospitalaria por neumonía, contó con catéter venoso central de 20 días de colocación. Se refirió con picos febriles desde 30.07.16 a pesar de cambio de antibióticos. Cursó con datos clínicos y de gabinete de neumonía, así como congestión. Se sospechó de infección asociada a catéter, se retiró e inició manejo con meropenem y vancomicina.

**10.08.16 CIRUGÍA:** Paciente valorado por presentar hernia inguinal bilateral, sin datos de encarcelamiento, no se consideró emergencia quirúrgica por lo que se dio seguimiento. **UTIP:** Se recibió a paciente en ritmo sinusal, con precordio hiperdinámico, con cifras tensionales dentro de percentilas, TAM 53 mmHg, con apoyo aminérgico a base de dobutamina 10 mcg/kg/min y adrenalina 0.1 mcg/kg/min, con pulsos distales palpables, extremidades pálidas y llenado capilar en 3 segundos. Con ventilación mecánica en modo AC con PIP 18, PEEP 5, FiO<sub>2</sub> 65%, FR 30 rpm, cursó con cuadro de sepsis nosocomial que provocó descompensación hemodinámica ocasionando insuficiencia cardíaca, con doble esquema antibiótico con meropenem y vancomicina, en ayuno con soluciones de base, bajo sedación con infusión de fentanyl, con pupilas isocóricas, arreflécticas. **CIRUGÍA:** Se colocó catéter venoso central subclavio izquierdo. Desarrolló neumotórax laminar apical superior que evolucionó incrementándose por lo que se colocó sello pleural. Radiografía de control mostró remisión del mismo en su totalidad.

**11.08.16 UTIP:** Paciente hemodinámicamente inestable por lo que se agregó norepinefrina, manteniendo adecuadas frecuencias cardíacas y reservas venosas centrales entre 60- 70%. Presentó distermias, con temperatura máxima de 38.8 °C y mínima de 35.6 °C. Se inició estimulación enteral con fórmula sin lactosa a 1ml/kg/hr. En equilibrio acido-base. Requirió múltiples transfusiones de hemoderivados ante persistencia de síndrome anémico y trombocitopenia.

**13.08.16 UTIP:** Paciente con mala evolución respiratoria, patrón radiográfico de neumonía intersticial, hepatomegalia no atribuible a congestión venosa por cardiopatía de base, alteraciones persistentes en biometría hemática de bicitopenia, se inició abordaje con toma de panel viral respiratorio, atípicos, perfil TORCH y se solicitó ELISA para VIH de la madre. **INFECTOLOGÍA:** Persistió hipotenso, distérmico, con necesidad de mantener o aumentar los parámetros de ventilación mecánica. Paciente con mal estado general, coloración pálida- cianótica generalizada. Persistió con estertores crepitantes, sobretudo en base pulmonar izquierda, con edema marcado predominantemente en miembros

inferiores, extremidades frías, pulsos débiles, llenado capilar en 4 segundos. Última biometría hemática se observó una disminución de las plaquetas de manera progresiva. Contó con hemocultivos positivos para *Staphylococcus hominis*. Por riesgo de micosis oportunista se agregó anfotericina B de complejo lipídico a 5 mg/kg/día.

Hb	Hto	Plaq	Leucos	Neu	Linf	Mon	Bandas	PCT
7.1 g/dl	21.1%	49,000	7.900/μL	59%	7%	3%	31%	2.6 ng/dL

**16.08.16 CARDIOLOGÍA:** Paciente con precordio hiperdinámico, choque de la punta en 5° EII, soplo sistólico grado III/VI, 2° ruido desdoblado, con borde hepático a 3 x 3 x 3 cms del borde costal, extremidades tibias, pulsos filiformes. Paciente muy grave, sugirió continuar manejo de proceso infeccioso, en cuanto las condiciones mejoren se decidirá procedimiento quirúrgico. **Ecocardiograma:** Colapsabilidad de vena cava inferior de 37%, FEVI 65%, septum interauricular abombado hacia la derecha, se observó CIV de iguales mediciones, gradiente de 25 mmHg con cortocircuito bidireccional con predominio de izquierda a derecha, PSVD 47 mmHg. Insuficiencia valvular pulmonar leve.

AU	BUN	Creat	Na	K	Cl	Ca	P	Mg
1.4 mg/dL	9.0 mg/dL	0.2 mg/dl	127 mmol/L	2.9 mmol/L	91 mmol/L	7.6 mg/dL	1.8 mg/dL	1.4 mg/dL

BT	BD	BI	ALT	AST
0.80 mg/dL	0.29 mg/dL	0.57 mg/dl	77	164

**UTIP:** Paciente se mantuvo con apoyo aminérgico, a base de adrenalina con infusión máxima de 0.3 mcg/kg/min, dobutamina a 7 mcg/kg/min. Se decidió administración de aminofilina en bolos 1 mg/kg/do. Continuó con hipoxemia por gasometría, se mantuvo con patrón respiratorio restrictivo. Radiografía de tórax con infiltrado bilateral. En las pruebas de funcionamiento hepático se observó elevación de transaminasas. Presentó hiponatremia, hipokalemia por lo que se administró aporte de potasio con KCL a 6 mEq/kg/día. Se decidió transfusión de un concentrado de plaquetas debido a que el paciente presentó petequias en la cara. Se suspendió aporte enteral y se inició NPT con restricción hídrica.

**17.08.16 UTIP:** Se inició ventilación de alta frecuencia oscilatoria por presencia de dos determinaciones de índices de oxigenación mayor a 13 con hipoxemias persistentes, con alteración en la oxigenación. Actualmente con PMVA 20, frecuencia 5 hz, FiO2 100%, amplitud 23, TI 33%. Mala evolución ventilatoria, se sospechó de hipertensión arterial pulmonar. Radiográficamente con radiopacidad homogénea e infiltrados en parches bilaterales compatible para SDRA. Panel viral con reporte positivo para parainfluenza tipo III. **INFECTOLOGÍA:** Paciente con mala evolución clínica, con necesidad de ventilación de alta frecuencia, con anemia y trombocitopenia. Se recabó ELISA para VIH no reactivo, Perfil TORCH: Toxoplasma IgG e IgM negativo, rubeola IgG e IgM negativo. Herpes I y II IgG e IgM negativo, citomegalovirus IgG e IgM positivo por lo que se sospechó de neumonitis por citomegalovirus y se inició ganciclovir a 10 mg/kg/día y claritromicina para cubrir atípicos.

Hb	Hto	Plaq	Leucos	Neu	Linf	Mon
8.8 g/dl	26.4%	86,000	4.900/μL	72%	25%	3%

**18.08.16 OFTALMOLOGÍA:** Se realizó exploración armada con oftalmoscopio indirecto encontrando agudeza visual no valorable (paciente bajo sedación), ojo derecho córnea clara, segmento anterior sin alteración, midriasis media farmacológica, fondo de ojo con papila amarilla naranja, bien definida, retina aplicada, mácula sin lesiones. Ojo izquierdo hemorragia subconjuntival temporal, córnea clara, segmento anterior sin alteración, fondo de ojo con papila amarilla naranja bien definida. Sin datos de coriorretinitis. **INFECTOLOGÍA:** Se inició valganciclovir a 16 mg/kg/do.

**19.08.16 INFECTOLOGÍA:** Se recabó la carga viral para CMV que reportó 2,456,000 copias/ml en ADN de sangre periférica y 6,160,000 copias/ml en ADN de plasma. Se diagnóstico neumonitis por CMV.

**UTIP:** Se suspendió adrenalina, manteniendo adecuadas tensiones arteriales y frecuencias cardíacas, sin datos de choque. Continuó con dobutamina a 7 mcg/kg/min. Paciente que se encontró con ventilación de alta frecuencia con amplitud de 22, con 3.5 hertz, FiO2 75%, con índices de oxigenación de hasta 22. Paciente con biometría hemática que evidenció anemia y trombocitopenia por afección medular por CMV por lo que se transfundió un concentrado eritrocitario y plaquetario.

**21.08.16 UTIP:** Precordio hiperdinámico, pulsos débiles, llenado capilar en 4 segundos, edema generalizado, PVC 10, DAVO 3.2, IEO 41%. Se mantuvo con dobutamina a 10 mcg/kg/min, furosemide y aminofilina.

**22.08.16 CARDIOLOGÍA:** Paciente que cursó con evolución tórpida, ventilación de alta frecuencia, sepsis grave, hipokalemia y anemia. A la EF con precordio hiperdinámico, choque de la punta en 4° espacio intercostal izquierdo, con soplo sistólico en 4° espacio intercostal izquierdo, con hígado 3 x 3 x 4 por debajo del reborde costal y esplenomegalia de 5 cms. Cursó con sangrado pulmonar por lo que se retiró VAFO. Se presentó en la sesión con Cirugía Cardiovascular para cerclaje de la arteria pulmonar, el cual sería al estabilizarse sus condiciones clínicas y su

peso. **Ecocardiograma:** Concordancia AV y VA, RVP y RVS normales, septum interventricular con CIV 6 mm con cortocircuito bidireccional preferencial de izquierda a derecha, con gradiente de 8 mmHg. PSVD 50 mmHg por IT, FEVI 58% por Simpson, por Modo M 62%, FAVD 45%, TAPSE 10 mm, con arco aórtico izquierdo, ramas pulmonares confluentes. **UTIP:** Paciente hemodinámicamente inestable, hipotenso a pesar de apoyo aminérgico con dobutamina a 10 mcg/kg/min, se inició infusión de adrenalina con infusión máxima de 1.2 mcg/kg/min, no presentó mejoría, llenado capilar retardado, palidez de tegumentos, pulsos débiles, con presencia de sangrado activo, inició de manera súbita con bradicardia. En lo ventilatorio se progresó a ventilación convencional en modo asisto control por mala evolución, con FiO<sub>2</sub> 100%, PIP 34, PEEP 12, iniciando con sangrado activo a través de cánula endotraqueal, alcanzando saturaciones mínimas de 34% y máximas de 64%. Inició con hipomovilidad de hemitórax izquierdo, se tomó radiografía control con evidencia de neumotórax a tensión, se colocó mini sello pleural, con mejoría de la frecuencia cardiaca no de la saturación. En lo gastrointestinal en ayuno con nutrición parenteral con restricción hídrica, infectológicamente cumplió 10 días de meropenem y vancomicina, en tratamiento con valganciclovir, claritromicina y anfotericina B, cursó con una neumonitis por CMV. En lo hematológico inició con sangrado activo por cánula endotraqueal, paciente que cursó con bicitopenia persistente, no se logró realizar aspirado de médula ósea por inestabilidad hemodinámica. En lo neurológico bajo sedación, pupilas mióticas, hiporreflécticas, sin datos de focalización.

**GASOMETRÍA:**

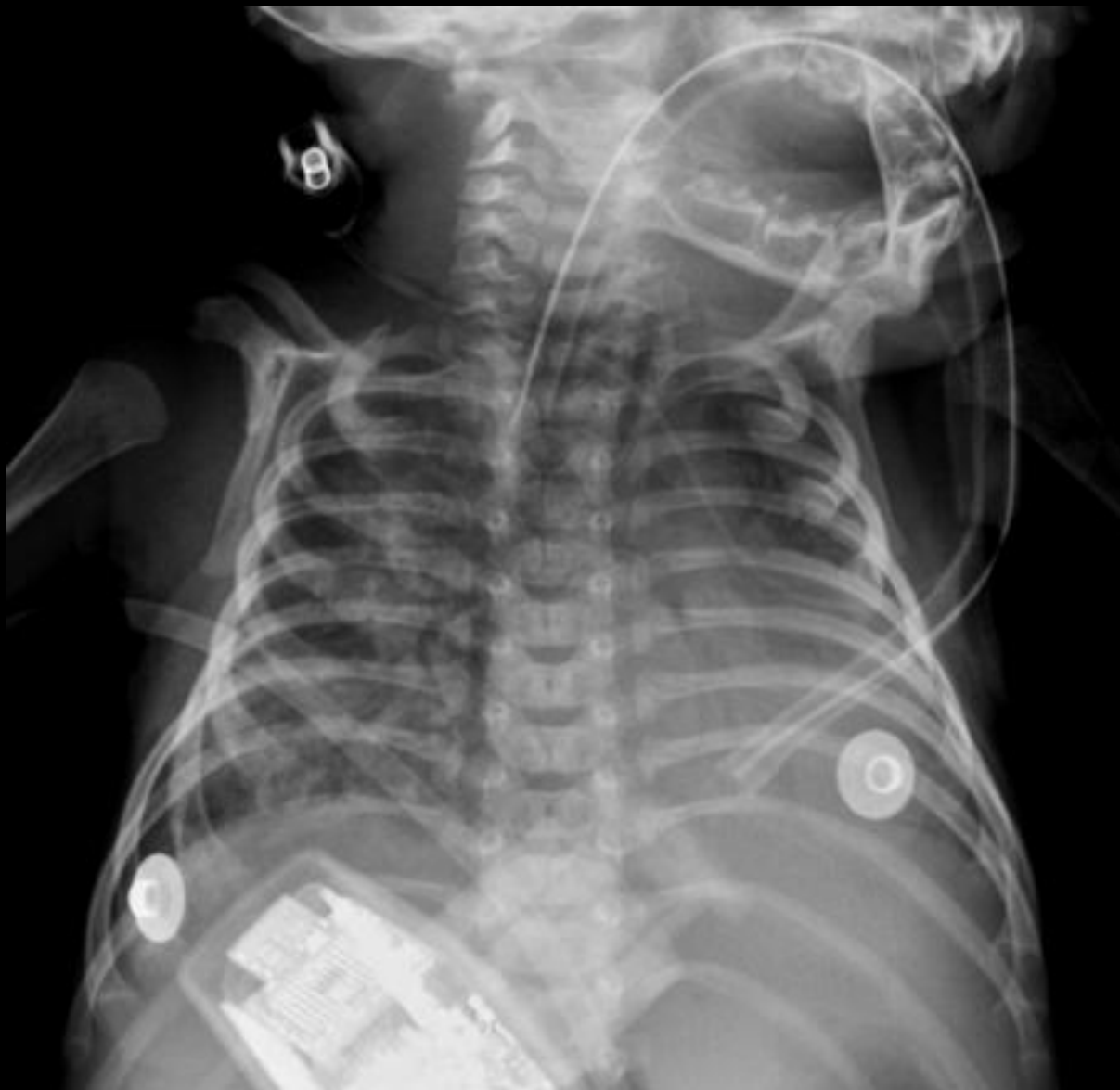Hora	pH	pO <sub>2</sub>	pCO <sub>2</sub>	HCO <sub>3</sub>	Lact	EB	Sat O <sub>2</sub>
13:00	7.27	41.4 mmHg	81.5 mmHg	36.7 mmol/L	1.9 mmol/L	-9.6	71%

Hora	pH	pO <sub>2</sub>	pCO <sub>2</sub>	HCO <sub>3</sub>	Lact	EB	Sat O <sub>2</sub>
13:40	7.20	23.4 mmHg	85.6 mmHg	32.4 mmol/L	6.3 mmol/L	4.3	28%

Presentó evento de desaturación, persistió a pesar de encontrarse con ventilación de alta frecuencia y convencional, sin lograrse adecuada ventilación, presentó evento de bradicardia persistente a pesar de aminas a dosis elevadas. Se comentó con los padres el estado del paciente quienes decidieron no realizar medidas de reanimación cardiopulmonar por mal pronóstico del paciente. Presentó asistolia. **Hora de defunción: 13:58 horas.**



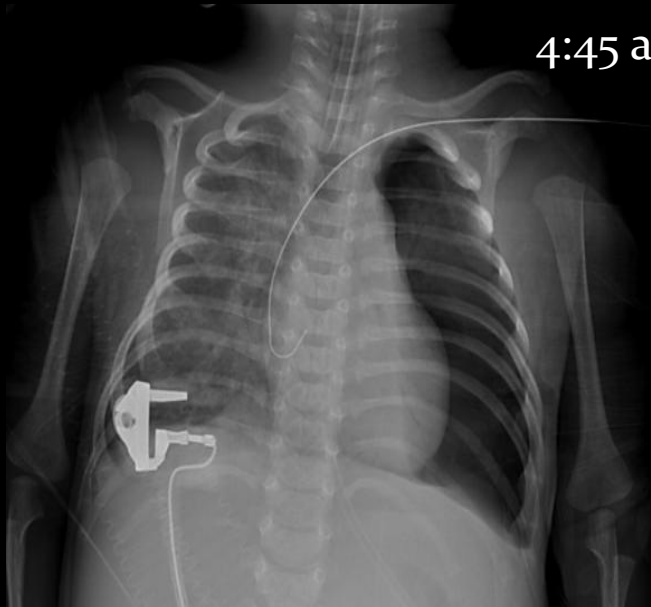
Rx 09.08.16



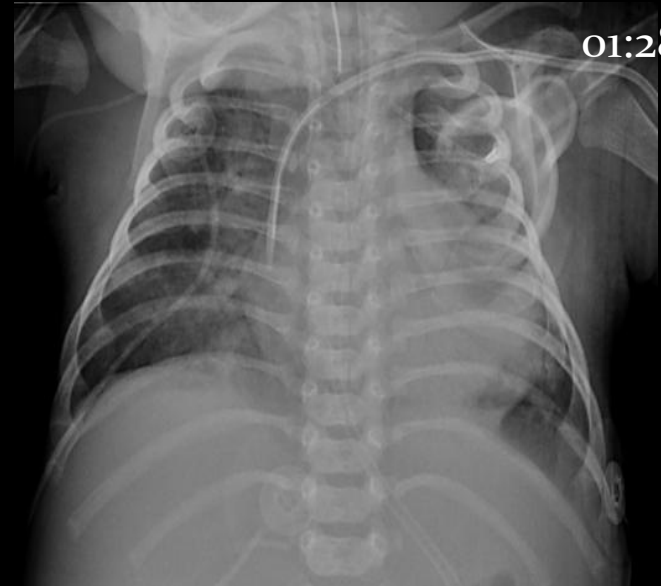
11:05 pm



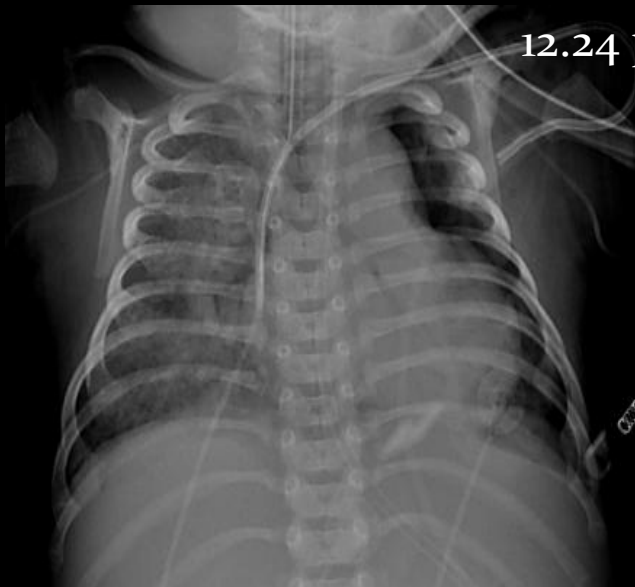Rx 10.08.16



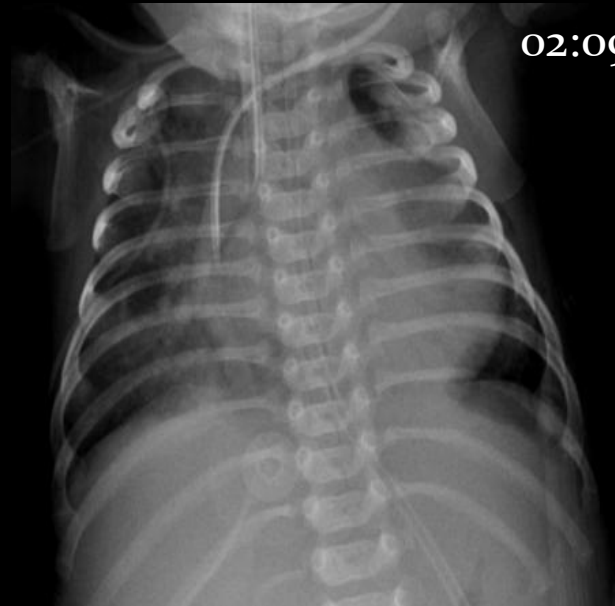4:45 am



01:28 pm



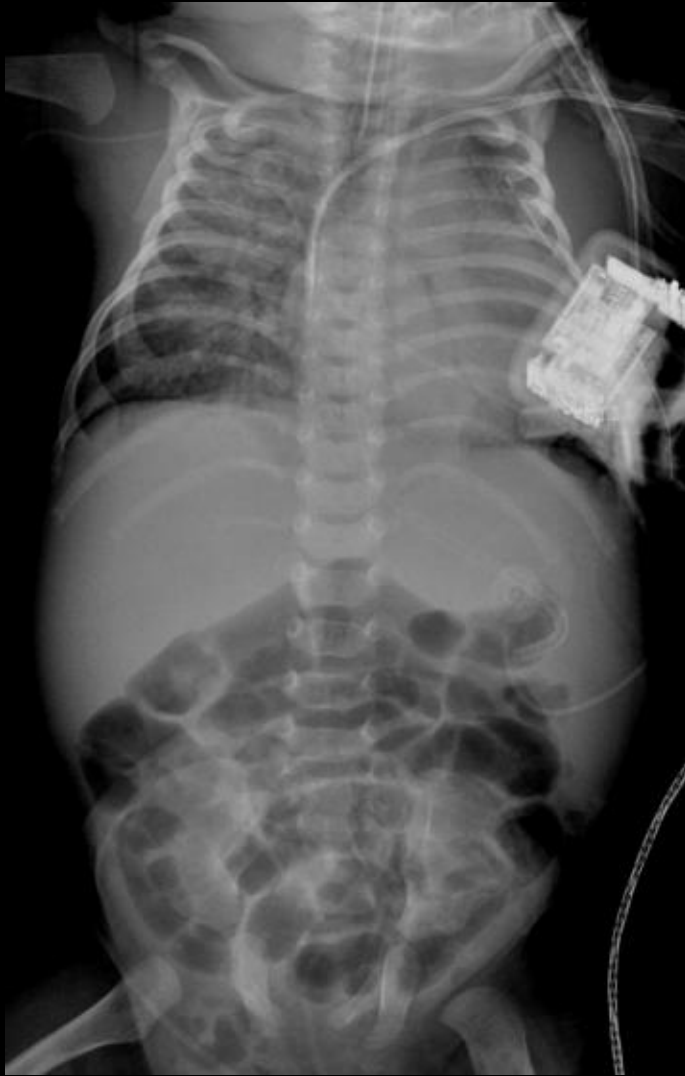12.24 pm



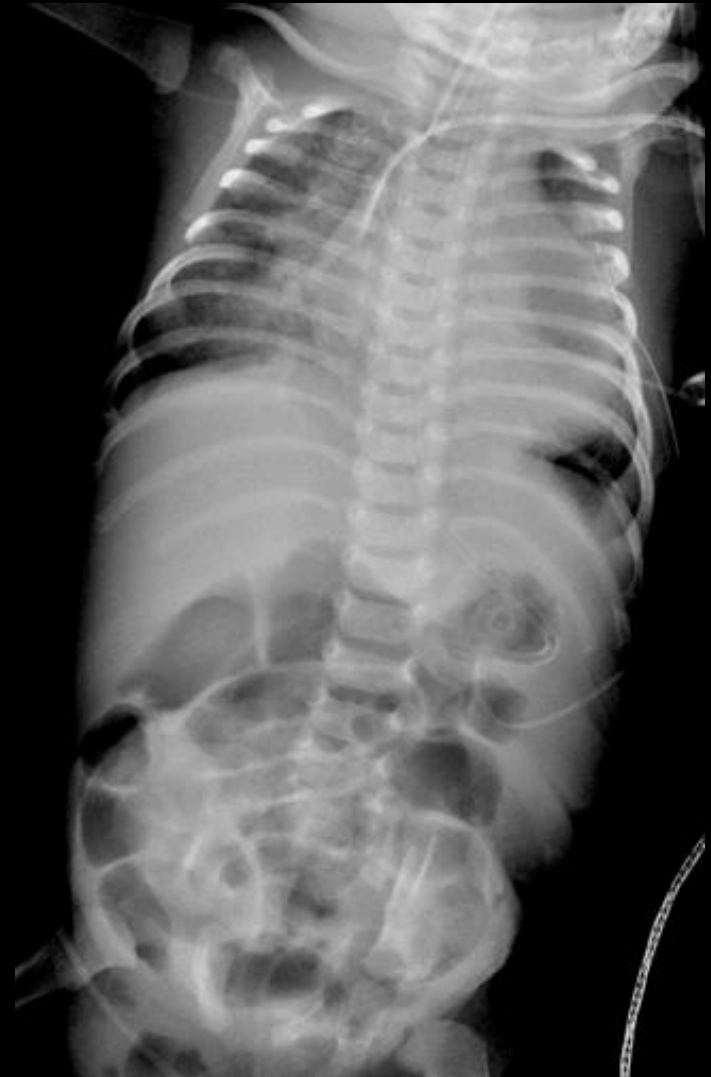02:09 pm



**Rx 11.08.16**



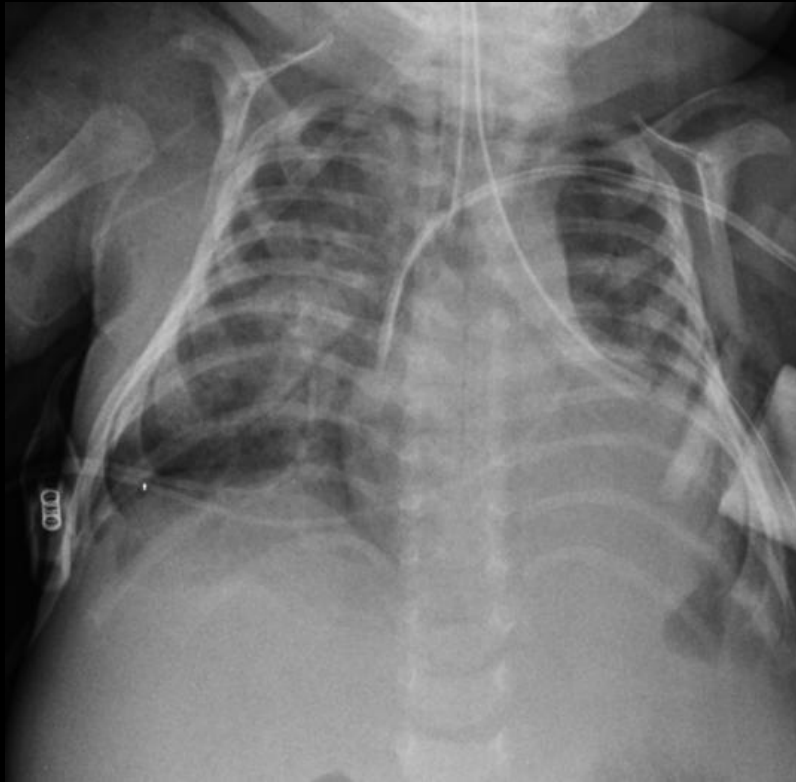
02:19 am



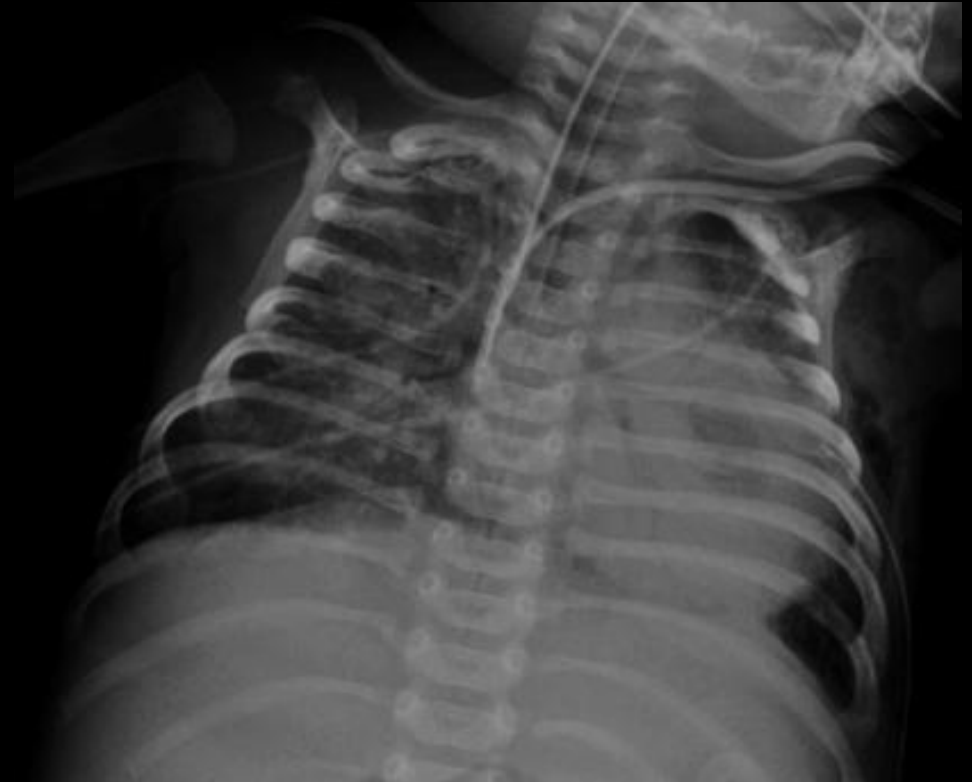02:21 am



**Rx 12.08.16**



10:10 pm

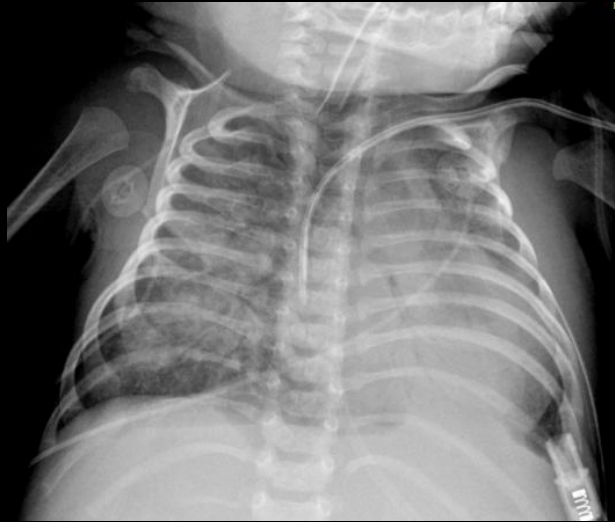

11:10 pm

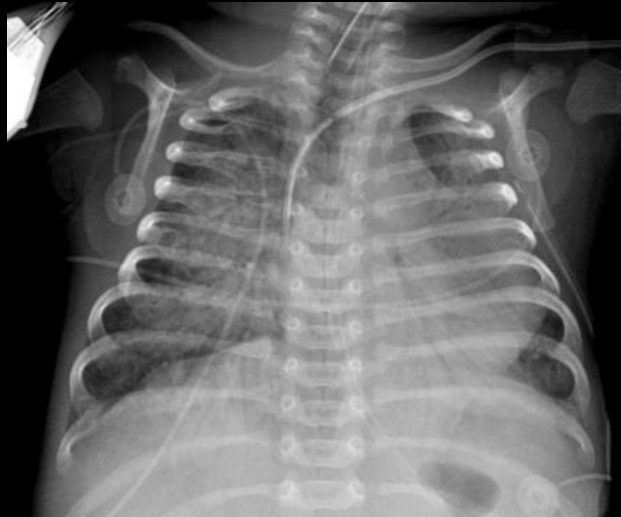



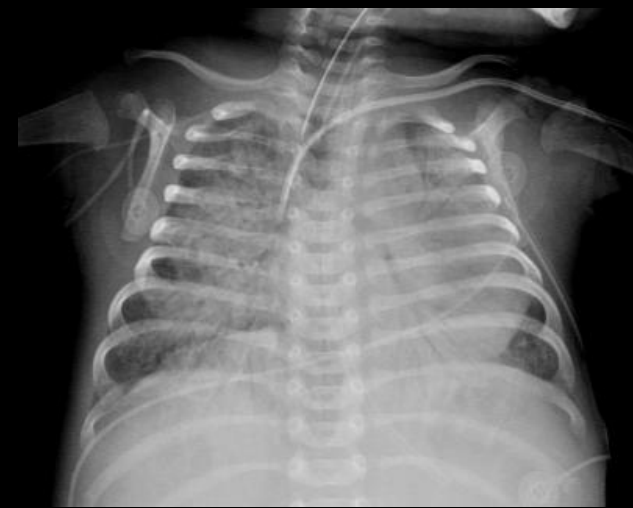**Rx 16.08.16**



02:18 am



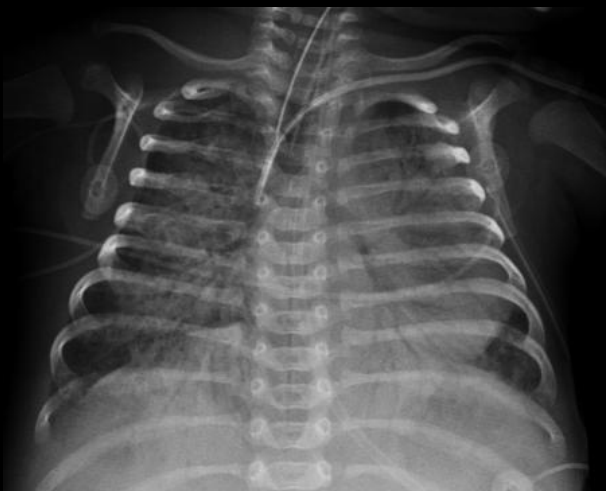04:18 am



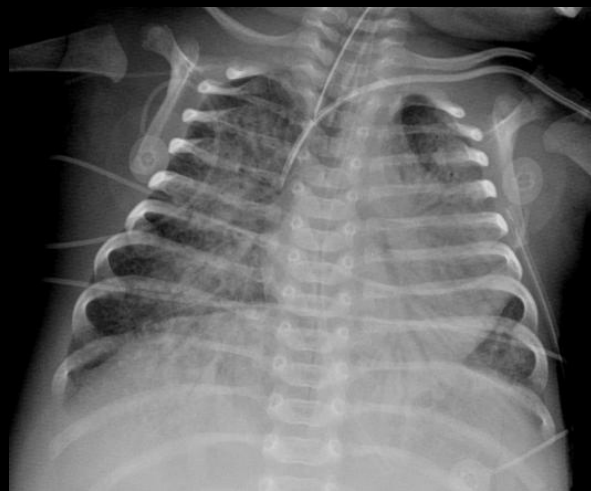10:36 pm



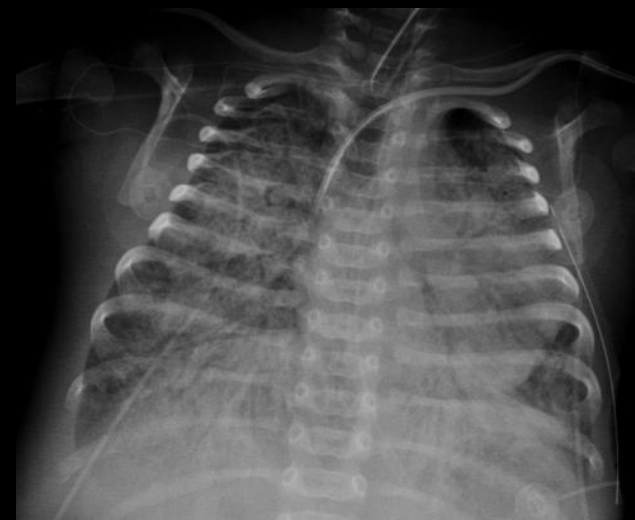**Rx 17.08.16**



04:23 am



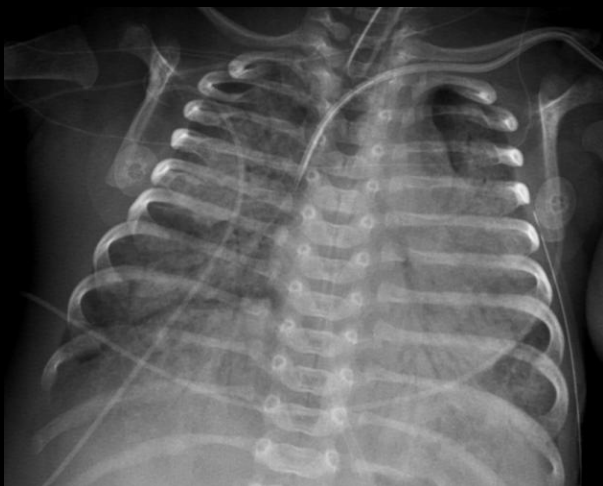02:34 pm



09:58 pm

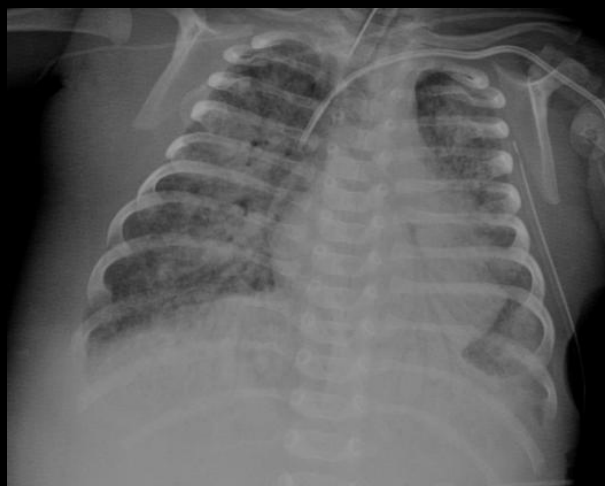

Rx 18.08.16

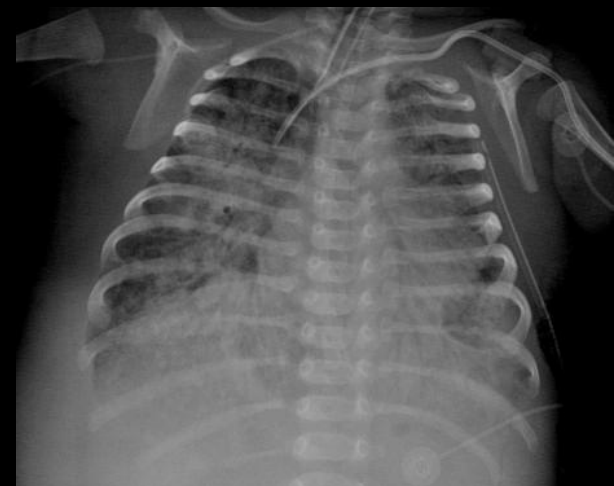

02:22 am

Rx 19.08.16



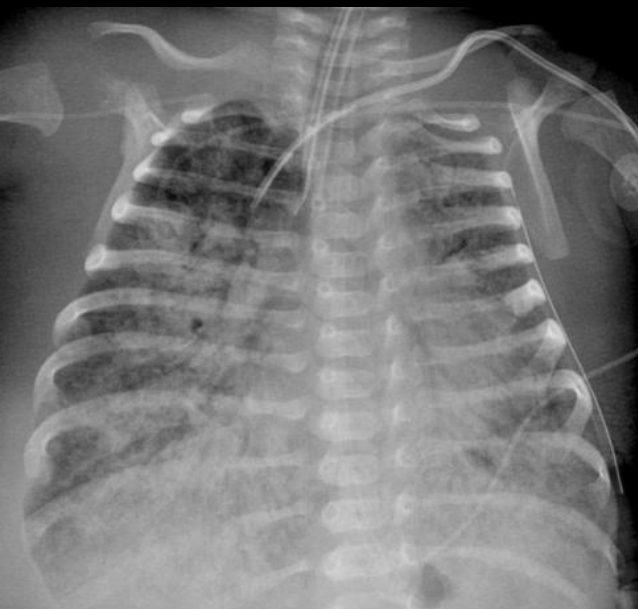02:32 am



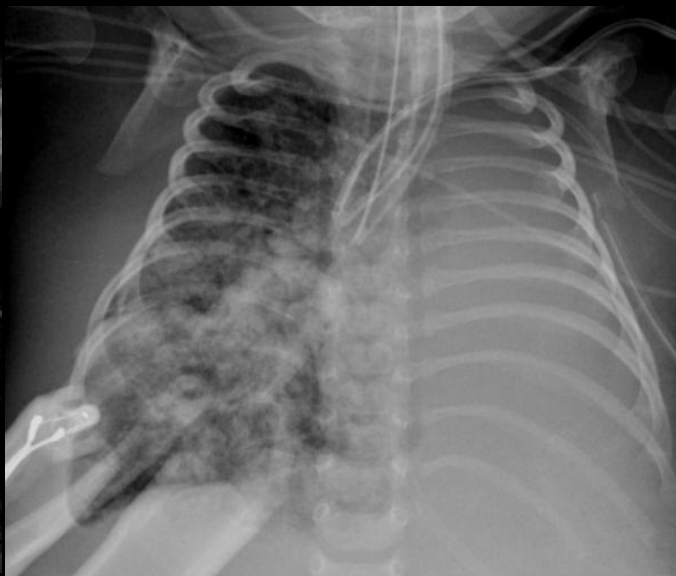
02:02 am



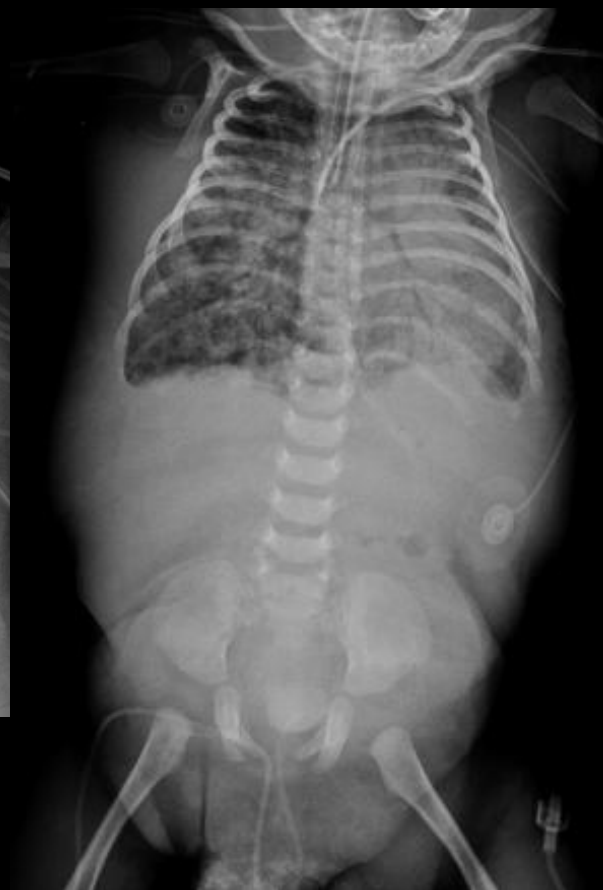**Rx 21.08.16**



**03:42 am**



**01:02 pm**



**07:19 pm**