



SESIÓN CLINICOPATOLÓGICA A-2016-09

Miércoles 24 de mayo de 2017

COORDINADOR: DRA. KARLA OJEDA DIEZBARROSO
DISCUSOR: DR. JORGE ALEJANDRO LÓPEZ GAMBOA RIII PEDIATRÍA
PATÓLOGO: DRA. MA. ARGELIA ESCOBAR SÁNCHEZ
RADIÓLOGO: DRA. MARIANA SÁNCHEZ CURIEL LOYO
RESUMEN: DR. JOAQUÍN ALBERTO PIMENTEL HAYASHI RII PEDIATRÍA

NOMBRE: S. K. M. C. **SEXO:** FEMENINO **EDAD:** 5 AÑOS 7 MESES.
PROCEDENCIA: ZUMPANGO, EDO. DE MÉXICO **F. NAC.:** 06.08.2010
1^{ER} INGRESO (URGENCIAS): 14.03.2016 **EGRESO:** 16.03.2016

MOTIVO DE CONSULTA: Fiebre, dificultad respiratoria y epistaxis.

ANTECEDENTES HEREDOFAMILIARES: Madre de 28 años de edad, ama de casa, preparatoria completa, toxicomanías negadas, aparentemente sana. Padre de 28 años de edad, empleado de taller mecánico, licenciatura técnica, toxicomanías negadas, aparentemente sano. Hermana de 7 años de edad, aparentemente sana. Abuela materna con diabetes mellitus tipo 2, abuelo paterno finado por complicaciones de diabetes mellitus tipo 2.

ANTECEDENTES NO PATOLÓGICOS: Originarios y residentes del Estado de México, habitan casa prestada, cuenta con todos los servicios, negó contacto con animales, fumadores o tosedores crónicos. **ALIMENTACIÓN:** Tres comidas al día de adecuada cantidad. **DESARROLLO PSICOMOTOR:** De acuerdo a edad, acude a kínder con buen aprovechamiento. **INMUNIZACIONES:** Esquema de vacunación completo para la edad.

ANTECEDENTES PERINATALES Y PATOLÓGICOS: Producto de la G2, amenaza de aborto en el primer trimestre, inadecuado control prenatal, parto tipo cesárea a las 39 SDG, APGAR 8/9, peso: 3,000 gr, talla: 50 cm, egresó binomio a las 72 horas, sin complicaciones. Negó hospitalizaciones previas, traumáticos, quirúrgicos, transfusionales, alergias, enfermedades exantemáticas e ingesta de medicamentos.

PADECIMIENTO ACTUAL 14.03.16 URGENCIAS 6:30 horas:

Astenia Y Adinamia: De una semana de evolución, inicio súbito, progresivo, sin desencadenante aparente, sin predominio de horario, definida como disminución de las actividades diarias, sin atenuantes o exacerbantes

Hiporexia: De 1 semana de evolución, insidiosa, sin predominio de horario, sin desencadenante aparente.

Palidez: De 72 horas de evolución, de inicio insidioso, de progresión cefalocaudal, sin desencadenante aparente, corroborada a su ingreso.

Epistaxis: De 24 horas de evolución, de inicio súbito, progresiva, de moderada cantidad, sin desencadenante aparente, no cedía a la digitopresión.

Fiebre: De 24 horas de evolución, de inicio insidioso, dos picos cuantificados en 39°C y 38°C, acompañada de diaforesis, sin desencadenante aparente, de predominio nocturno, sin exacerbantes, cedía a la administración de metamizol en dosis no especificada.

EXPLORACIÓN FÍSICA:

Peso	Talla	FC	FR	TA	Temp	Llen Cap	Sat
18 kg	105 cm	138/min	39/min	83/46mmHg	37.1°C	3seg	96%

Femenino de edad aparente igual a la cronológica, hiporreactiva, palidez generalizada, cráneo normocéfalo, sin exostosis ni endostosis, ojos simétricos, pupilas isocóricas, reactivas, narinas con presencia de tapón nasal y abundante sangrado activo, pabellones auriculares de adecuada implantación, conductos auditivos externos permeables, sin alteraciones, cavidad oral con mucosa ligeramente deshidratada, cuello cilíndrico, tráquea central móvil, con presencia de adenomegalia palpable de 1 cm aproximadamente, pulso carotideo de buena intensidad, tórax normolíneo, precordio normodinámico, ruidos cardíacos aumentados en intensidad, sin soplos, campos pulmonares bien ventilados, sin ruidos agregados, abdomen blando, depresible, hígado 4 cm por debajo del borde costal, peristalsis presente, sin datos de irritación peritoneal, genitales de acuerdo a edad y sexo, extremidades íntegras, simétricas, pulsos simétricos, de adecuada amplitud, adenomegalias inguinales de 1 cm, no dolorosas a la palpación.

URGENCIAS: Fue valorado por Oncología con riesgo metabólico para síndrome de lisis tumoral ante la elevación de ácido úrico y DHL. Se realizó transfusión de concentrado plaquetario a 4 U/m², inició soluciones de hiperhidratación, alopurinol 300 mg/m²SC/día, controles metabólicos cada 8 horas, se realizó aspirado de médula ósea y punción lumbar. **14:10 horas:** Presentó desaturación de oxígeno, a la exploración con tiraje intercostal y taquipnea, radiografía de tórax con consolidación en lóbulo pulmonar izquierdo, se integró diagnóstico de neumonía adquirida en la comunidad, inició manejo con mascarilla reservorio a 10 L/min y cefuroxima.

Laboratorios:

Hb	Hto	Leu	Ban	Neu	Linf	Mon	Plaq
6.2 g/dL	18.1%	1,200 / μ l	0%	33%	62%	2.5%	13,000

Gluc	BUN	Na	K	Cl	Ca	P
128 mg/dL	21 mg/dL	131 mmol/L	3.8 mmol/L	98 mmol/L	7.5 mg/dL	2.3 mg/dL
Mg	Osm	Creat	Ac. Úrico			
2.4 mg/dL	276.9 mOsmol/kg	0.5 mg/dl	8.2 mg/dL			

TP	TTP	INR
12.5seg	41.5seg	1.08

UTI 18:00 horas: Se incrementaron datos de dificultad respiratoria así como desaturación de hasta 75%, se colocó BIPAP sin mejoría, se realizó intubación orotraqueal, inició ventilación mecánica en modo asisto control por presión, infusión de adrenalina a 0.1 mcg/kg/min e ingresó a UTIP con diagnóstico de choque séptico.

Hora	PH	PO ₂	PCO ₂	HCO ₃	LACT	EB	SAT O ₂
9:14 pm	7.47	85 mmHg	24.4 mmHg	17.9 mmol/L	3.0 mmol/L	-4.7 mmol/L	96.3%

Infectología: Paciente con síndrome infiltrativo y neumonía adquirida en la comunidad, iniciando tratamiento con cefalosporina de segunda generación, presentó con choque séptico y deterioro ventilatorio que progresó a insuficiencia respiratoria ameritando intubación orotraqueal, los principales gérmenes a cubrir son neumococo y *S. aureus*, se inició cobertura antibiótica empírica con ceftriaxona 75 mg/kg/día cada 12 horas y dicloxacilina 100 mg/kg/día cada 6 horas y se tomaron hemocultivos, cultivo de secreción bronquial, procalcitonina.

Cardiología: Ecocardiograma: Situs solitus, retornos venosos pulmonares y sistémicos normales, concordancia AV y VA, septum interatrial e interventricular íntegro, IT: 20 mmHg, PSVD 35 mmHg, TAPSE 8 mm, FEVI 52%, arco aórtico a la izquierda, ramas pulmonares confluentes.

15.03.16 UTIP: Continuó con datos de choque a pesar de apoyo con adrenalina y dobutamina a dosis altas, con pobre respuesta a ventilación mecánica, continuó mismo manejo antibiótico.

Hora	PH	PO ₂	PCO ₂	HCO ₃	LACT	EB	SAT O ₂
11:44 am	7.35	47.9 mmHg	32.9 mmHg	17.8 mmol/L	1.3 mmol/L	-6.5 mmol/L	82.1%

Oncología: Se confirmó diagnóstico de leucemia linfoblástica aguda pre B, se difirió punción lumbar por inestabilidad hemodinámica y quimioterapia hasta mejorar condiciones del paciente. **Cardiología:** Paciente bajo manejo aminérgico con dobutamina 5 mcg/kg/min, adrenalina 0.4 mcg/kg/min, norepinefrina 0.16 mcg/kg/min, en ecocardiograma se encontró índice de colapsabilidad de vena cava de 1%, FEVI 60% y TAPSE 18 mm. **Cirugía Pediátrica:** Se realizó toracocentesis en la cual se drenaron 150 ml de líquido citrino, se envió a citología, citoquímico y cultivo. **Infectología:** Paciente en sus primeras 48 horas de estancia intrahospitalaria que no cumplió con criterios de definición de fiebre y neutropenia, debido a que no recibió quimioterapia. No contó con internamientos previos, por lo que no se consideró colonizada con bacterias multirresistentes que justifiquen el uso de carbapenémicos o glucopeptido. Llama la atención cuadro clínico con fiebre de alto grado, astenia, adinamia y malestar general, aunado a neumonía complicada con derrame, no se descarta etiología viral, por lo que se inició antiviral. Inició oseltamivir 45 mg cada 12 horas y continuó con ceftriaxona y dicloxacilina.

Laboratorios 19:23 horas:

Hb	Hto	Leu	Ban	Neu	Linf	Mon	Plaq
11.0 g/dL	32.2%	700 / μ l	0%	10%	82%	5.9%	15,000

TP	TTP	INR
21.2 seg	40.2 seg	1.79

Gluc	BUN	Na	K	Cl	Ca	P
162 mg/dL	30 mg/dL	128 mmol/L	3.3 mmol/L	99 mmol/L	7.9 mg/dL	6.0 mg/dL
Mg	Osm	Creat	Ácido Úrico			
3.9 mg/dL	275.2 mOsmol/kg	0.7 mg/dl	0.3 mg/dL			

Nefrología: Paciente con inestabilidad hemodinámica secundaria a choque hipovolémico hipodinámico, con apoyo aminérgico y SDRA severo secundario a neumonía adquirida en la comunidad complicada con derrame pleural bilateral lo que condicionó hipoxia e hipoperfusión renal, recibió fármacos nefrotóxicos como alopurinol y furosemide, cursó con insuficiencia renal de etiología pre-renal con factores de riesgo para progresión a necrosis tubular aguda. No presentó disminución de gasto urinario <0.5 ml/kg/hr, requirió aumento de infusión de furosemide de 50 a 200 mcg/kg/hr con disminución de TFG de 30% y sobrecarga hídrica del 12%, deterioro ventilatorio y estado clínico grave. Plan: Vigilancia y de persistir la oligoanuria se valorará riesgo beneficio de iniciar terapia de sustitución renal.

Hora	PH	PO2	PCO2	HCO3	LACT	EB	SAT O2
19:26 horas	6.96	60.3 mmHg	41.1 mmHg	8.9 mmol/L	6.9 mmol/L	-21.8 mmol/L	74%

Líquido Pleural

Aspecto	Color	Coagulación	Película	Proteínas	Glucosa
Turbio	Amarillo	Negativo	Negativo	3,880 mg/dL	102 mg/dL

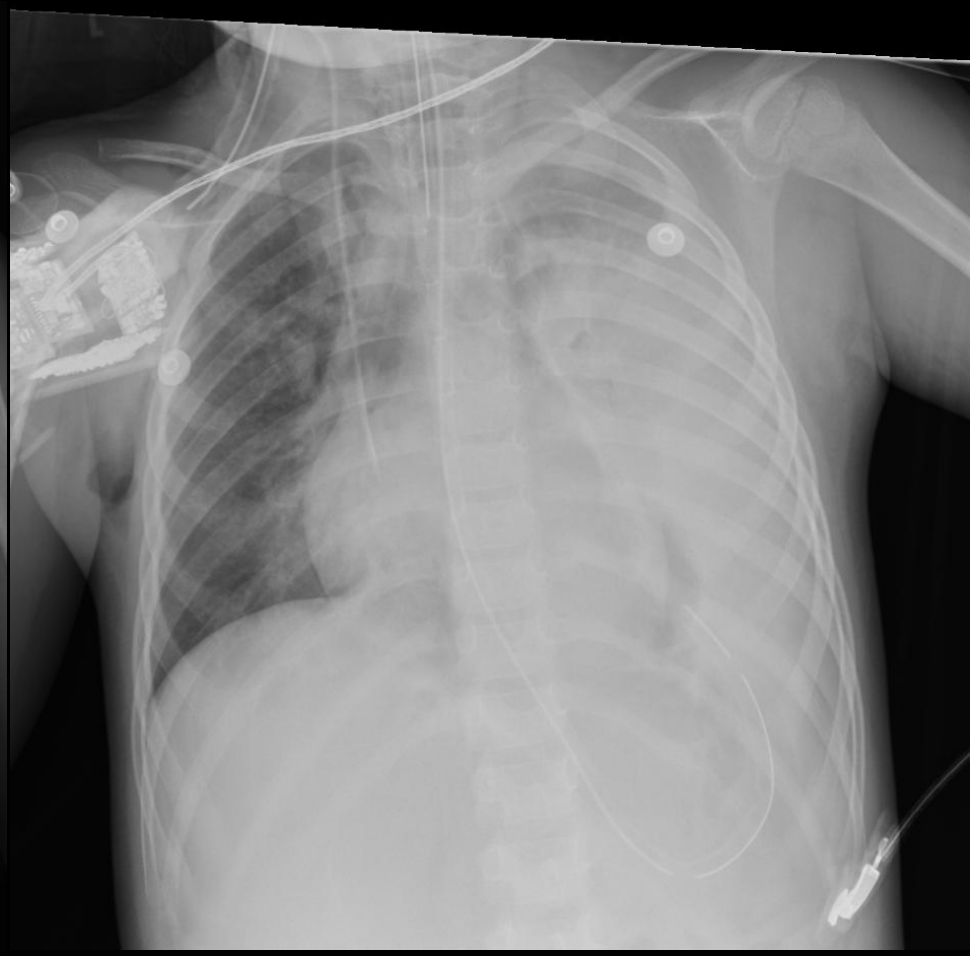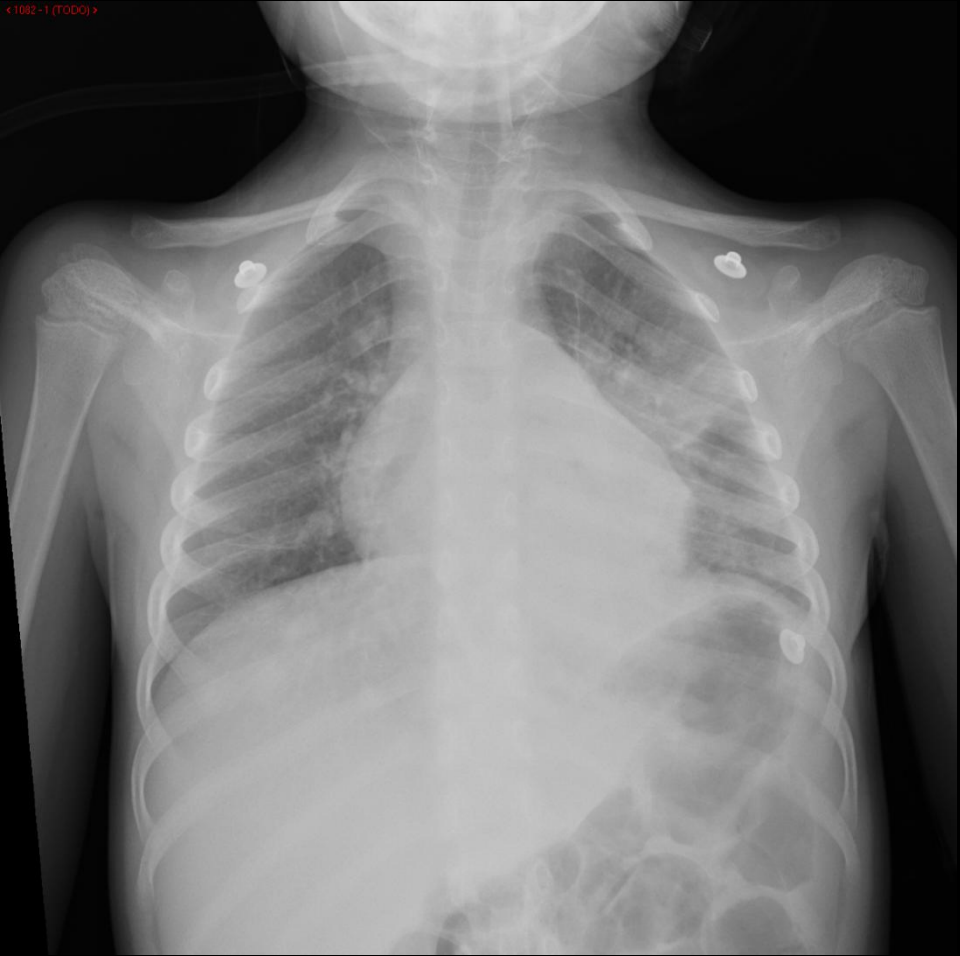
Eritrocitos	Leucocitos	PMN	Mononucleares	DHL	Gram
880 mm ³	88 mm ³	21%	79%	1,364 U/L	No se observaron bacterias

16.03.2016 UTIP: Presentó disminución de tensión arterial, saturación de oxígeno y frecuencia cardíaca, pulsos ausentes por lo que se iniciaron maniobras de reanimación, se dieron 3 ciclos de ventilaciones y compresiones y se administró 1 dosis de adrenalina 0.01 mg/kg/dosis sin respuesta. **Hora de defunción: 1:05 horas.**



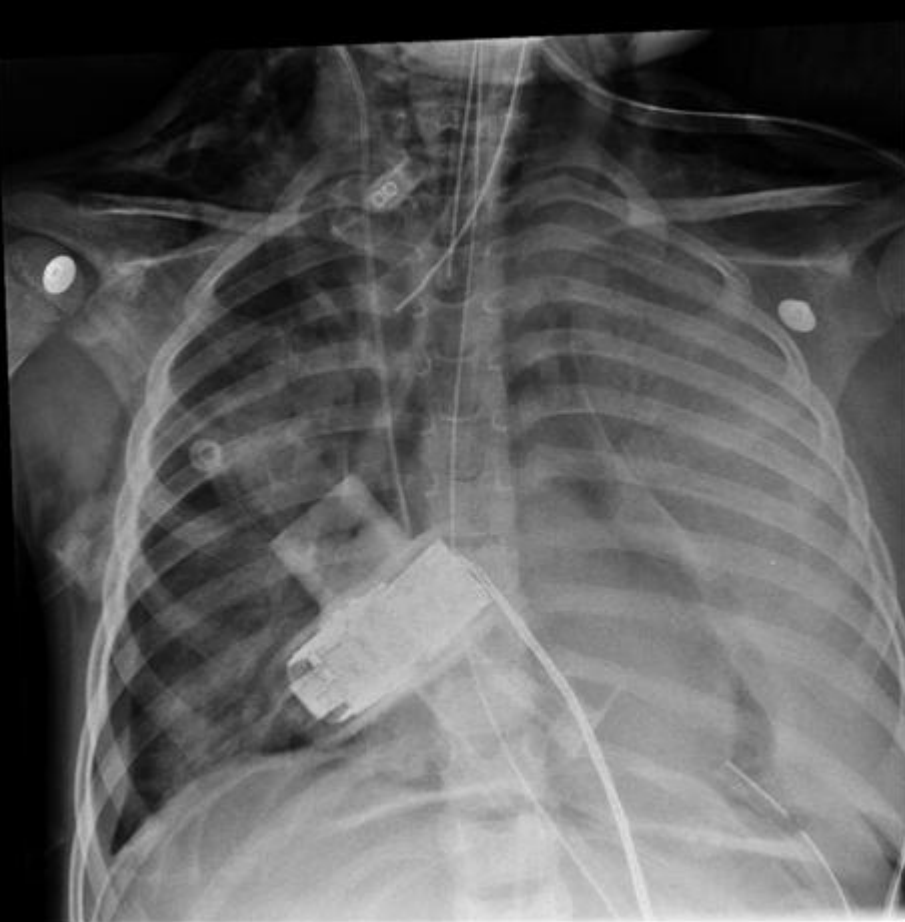
14/03/2016

15/03/2016
03:40

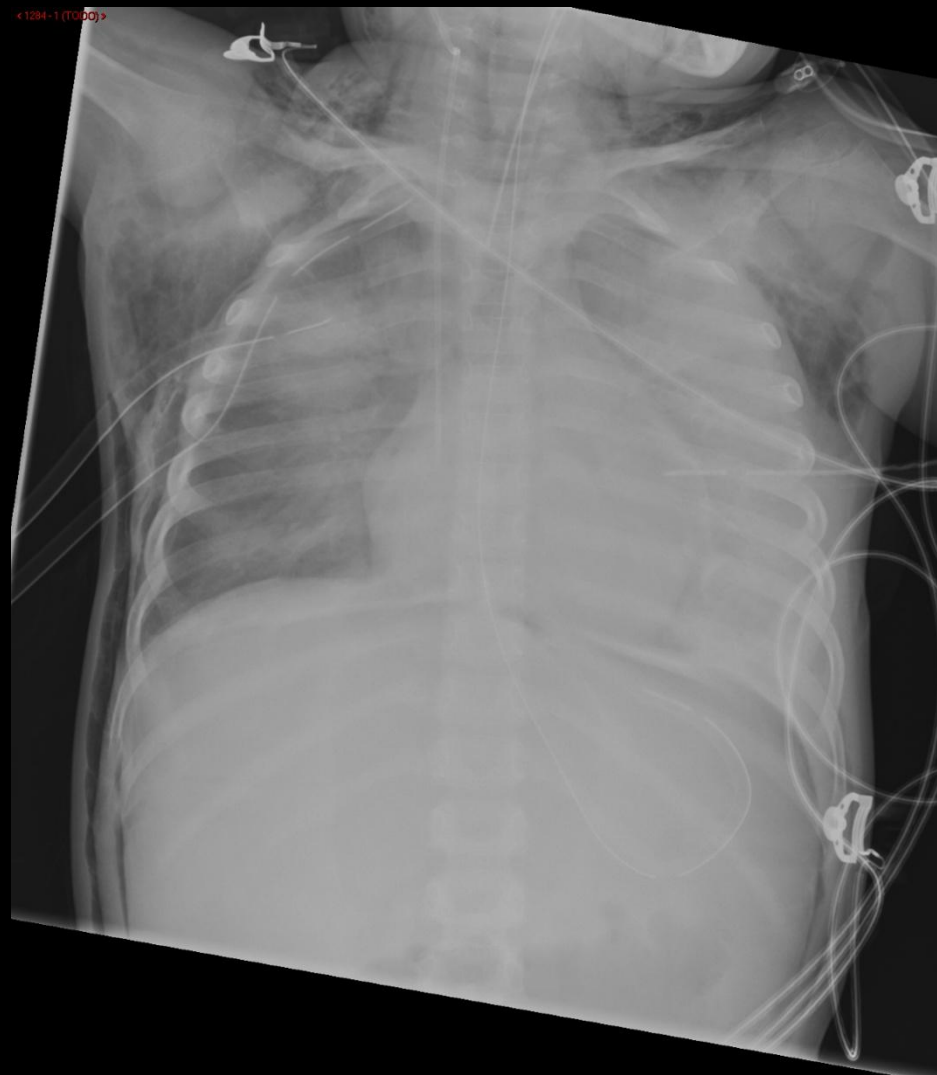



15/03/2016

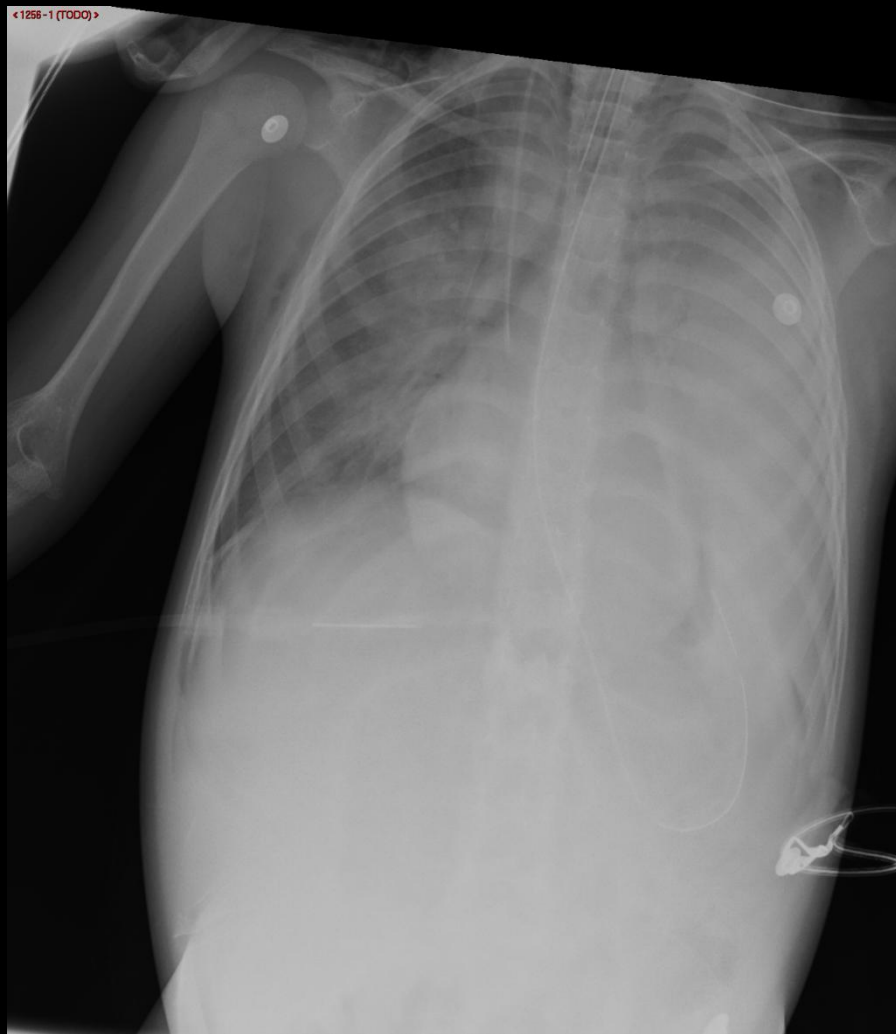

15/03/2016





15/03/2016



15/03/2016

