

**SESIÓN CLINICOPATOLÓGICA A-2015-43****Miércoles 28 de Septiembre de 2016****COORDINADOR: DR. HÉCTOR ANTONIO CARRILLO LÓPEZ****DISCUSOR: DRA. IBETH JUDITH REYES MONTANTE RV MEDICINA CRÍTICA PEDIÁTRICA****PATÓLOGO: DR. GUILLERMO RAMÓN GARCÍA****RADIÓLOGO: DRA. BERTHA LILIA ROMERO BAIZABAL****RESUMEN: DRA. ITZEL ENID LIZÁRRAGA RODRÍGUEZ****NOMBRE: J.D.A.S SEXO: MASCULINO****EDAD: 1 AÑO 7 MESES****PROCEDENCIA: CUAJIMALPA, D.F.****F. NAC.: 19.02.2014****INGRESO (URGENCIAS): 19 SEPTIEMBRE 2015****EGRESO: 25 SEPTIEMBRE 2015****MOTIVO DE CONSULTA:** Fiebre, palidez, tos, astenia y adinamia.**ANTECEDENTES HEREDOFAMILIARES:** Madre de 20 años de edad, escolaridad secundaria, soltera, ama de casa, niega tabaquismo, alcoholismo, tatuajes y perforaciones, aparentemente sana. Padre de 27 años de edad, escolaridad primaria, toxicomanías positivas, alcoholismo grave, drogadicción positiva a marihuana y tabaquismo positivo. Hermano de 4 años de edad, aparentemente sano. Abuela materna con hipertensión arterial, resto negado.**ANTECEDENTES NO PATOLÓGICOS:** Originarios y residentes de Cuajimalpa, Edo. de México, habita en casa propia construida de materiales perdurables, cuenta con todos los servicios básicos de urbanización, 3 cuartos, cohabita con 7 personas. Convivencia con un perro y 5 gatos. **ALIMENTACIÓN.** Seno materno por 18 meses, ablactación a los 4 meses, integrado a la dieta familiar a los 12 meses. **DESARROLLO PSICOMOTOR.** Adecuado. **INMUNIZACIONES.** No cuenta con 4ª dosis de pentavalente ni influenza.**ANTECEDENTES PERINATALES Y PATOLÓGICOS:** Gesta 2, Para 2, control prenatal desde el primer trimestre, se desconoce si se realizó prueba para VIH, VDRL, se aplicó una dosis de vacuna antitetánica. Producto a término, parto eutócico, pesó 2,050 gr, respiró y lloró al nacer, se desconocen talla y APGAR, no requirió maniobras avanzadas de reanimación. Alta conjunta con la madre. Se niegan alergias, transfusiones, cirugías previas, exantemáticos, traumáticos y hospitalizaciones.**PADECIMIENTO ACTUAL 19.09.15 / 20:00 HORAS:****FIEBRE:** Doce días de evolución, insidiosa, progresiva, intermitente, múltiples picos, hasta de 39°C, sin piloerección, escalofríos o diaforesis, sin exacerbantes ni desencadenantes, control parcial con medios físicos y suspensión de naproxeno/paracetamol cada 8 horas por 4 días, sin especificarse dosis.**TOS:** Doce días de evolución, inicio súbito, progresivo, en accesos cortos, productiva, con expectoración hialina y **RINORREA**, no cianozante, no disneizante, no emetizante, sin predominio horario, sin atenuantes ni exacerbantes.**ASTENIA, ADINAMIA E HIPOREXIA:** Siete días de evolución, progresivas.**PALIDEZ:** Tres días de evolución, referida por la madre como de acentuación céfalo-caudal progresiva, acompañándose de **PETEQUIAS** en tronco y tercio superior de extremidad inferior izquierda, sin antecedente de traumatismos ni desencadenantes o exacerbantes. Acudió con médico privado a partir del segundo día, quien prescribió amoxicilina-clavulanato y antihistamínicos. Al persistir hipertermia y aparecer palidez, regresaron con mismo médico quien indicó ceftriaxona, de la que se le administraron 3 dosis no especificadas, presentando posteriormente evacuaciones disminuidas de consistencia, sin moco ni sangre, por lo que refirió al paciente a hospital de segundo nivel, en donde encontraron pancitopenia, por lo que se le refiere al HIMFG.**EXPLORACIÓN FÍSICA:**

Peso	Talla	FC	FR	TA	Temp	Llen cap	SaO2	Glasgow
10 kg	80 cm	144/min	25/min	90/57 mmHg	37.4°C	2 seg	97% ambiente	15/15

Masculino de edad aparente similar a la cronológica, alerta, hipoactivo, reactivo a estímulos externos, con adecuado estado de hidratación, palidez de tegumentos generalizada (+++). Sin facies características, cráneo normal, pupilas isocóricas, reactivas, conjuntivas pálidas, narinas sin secreciones, pabellones auriculares de adecuada implantación, conductos auditivos eritematosos, con hemorragia cutánea superficial, tímpanos sin alteraciones. Dos adenomegalias en región occipital (> 1 cm) y tres de 1 cm en región cervical lateral derecha, todas blandas, móviles, adheridas a planos profundos, no dolorosas. Cavidad oral con restos hemáticos en labios, con petequias en paladar duro y blando, faringe hiperémica, amígdalas no obstructivas, sin descarga retronasal. Tórax normolíneo, sin datos de dificultad respiratoria, campos pulmonares limpios, ruidos cardiacos rítmicos de buena intensidad y frecuencia, con soplo sistólico plurifocal grado II/VI. Abdomen blando, depresible, sin dolor, petequias en hipogastrio, peristalsis disminuida. Hígado 3x3x2 cm y esplenomegalia 3 cm, sin datos de irritación peritoneal. Múltiples adenomegalias en ambas regiones inguinales. Genitales de acuerdo a edad y sexo; extremidades eutróficas, con petequias en muslo izquierdo; sensibilidad conservada, pulsos adecuados.

LABORATORIO Y GABINETE:

Hb	Hto	V.C.M.	C.M.H.C.	Leu	Neu	Linf	Mon	Ban	Blastos	Plaq
5.9 g/dl	16.6 %	77 fL	26.5 g/dL	900/ μ l	3.4%	85.5%	10%	0	0	3,000/ μ l

Gluc	BUN	Creatinina	Ac. úrico	Na	K	Cl	Ca	P
84 mg/dl	20 mg/dl	0.5 mg/dl	5.6 mg/dl	132 mEq/L	3.2 mEq/L	96 mEq/L	7.2 mg/dl	2.4 mg/dl

BT	BD	BI	Prot	Albúmina	ALT	AST	DHL
0.91 mg/dl	0.30 mg/dl	0.61 mg/dl	4.9 g/dL	2.5 g/dL	31	98	1478 u/L

pH	DU	Leucos	Eritros	Bacterias	Cilindros	Prot	Nitritos	Cetonas	Bilis
5	1020	Neg	Neg	++	Granulosos 1/c	25 mg/dL	Neg	5	1

ONCOLOGÍA 22:30 horas: Se integraron síndromes anémico, hemorrágico, febril e infiltrativo, característicos de leucemia aguda. DHL elevada por lo cual tiene alto riesgo de lisis tumoral. Se difiere hiperhidratación hasta transfundir. Se indicaron soluciones alcalinizantes 1000 ml/m²/día, transfusión de paquete globular 10 ml/kg, concentrados plaquetarios c/8 horas, alopurinol 300 mg/m²/día, serologías para VEB, CMV, VIH y hepatitis; aspirado de médula ósea al lograrse cerca de 100,000 plaquetas.

20.09.15 INFECTOLOGÍA 10:20 horas: Paciente con síndrome infiltrativo, sin cursar con datos de sepsis, ni foco infeccioso evidente, no ameritó manejo con antibiótico, se sugirió toma de PCR, PCT, 2 hemocultivos periféricos y urocultivo. Se transfundieron concentrado eritrocitario y plaquetario en la madrugada. Líquidos a requerimientos.

HEMOCULTIVO PERIFÉRICO DEL 19.09.15 A LAS 07:45 HORAS - REPORTE DE DESARROLLO (BACT/ALERT 3D): Positivo a las 09:36 horas de siembra.

21.09.15 URGENCIAS E INFECTOLOGÍA 13:15 horas: Persistió febril y en mal estado general, hiporreactivo y somnoliento, taquicardia sin fiebre y caída de presión arterial por debajo de percentila 5, llenado capilar prolongado y extremidades frías. Se administraron cargas de cristaloides (60 ml/kg), sin respuesta. Se inició dobutamina 5 mcg/kg/min y adrenalina 0.1 mcg/kg/min. Se intubó orotraquealmente en forma electiva al segundo intento. Se inició ceftriaxona 75 mg/kg/día, amikacina 15 mg/kg/día y fentanilo DR.

Hb	Hto	V.C.M.	C.M.H.C.	Leu	Ban	Neu	Linf	Mon	Plaq
7.4 g/dl	22.2%	82 fL	27 g/dL	700/ μ l	0%	14%	76%	8%	14,000 / μ l

Gluc	Ac. úrico	BUN	Creatinina	Albúmina	Na	K	Cl	Ca	P	Mg
93 mg/dl	4.8 mg/dl	17 mg/dl	0.4 mg/dl	2.5 g/dL	133 mEq/L	4 mEq/L	98 mEq/L	7 mg/dl	2.1 mg/dl	2.4 mg/dl

pH	PaO2	PCO2	HCO3	Lact	EB	SaO2
7.38	186	37	21.9	3.2	-2.4	98.8%

Ventilador	Modo	FiO2	PIP	PEEP	CPM	Ti
	A/C (P)	100%	18	4	25	0.6

17:30 horas: Se realizó TAC cráneo simple por deterioro neurológico, con sospecha de neuroinfección y riesgo de sangrado por trombocitopenia. Sin evidencia de sangrado, con pansinusitis y aumento del espacio subaracnoideo.

TERAPIA INTENSIVA 18:00 horas: Ingresó intubado, con abundante sangrado oral y pozos de café en SOG, mal perfundido y taquicárdico. Choque séptico con pancitopenia, hepatomegalia, esplenomegalia, probable foco abdominal. Se ajustaron dosis de dobutamina y adrenalina, se colocó catéter central por vía yugular interna izquierda sin complicaciones. Se solicitaron niveles de ferritina.

Procalcitonina	DHL	Triglicéridos	Colesterol	Fosfatasa alcalina	Amilasa	Lipasa
3.74	1036	212	90	80	115 U/L	24 U/L

TP	Fibrinógeno	TTP
16 seg	83 mg/dl	94.5 seg

INFECTOLOGÍA 20:00 horas: Deterioro neurológico y hemodinámico. Paciente con inmunocompromiso con alta posibilidad de bacteriemias. Riesgo de involucro del SNC por lo cual se cubrió empíricamente con ceftriaxona 100mg/kg/día y vancomicina 60 mg/kg/día. Nuevos hemocultivos, punción lumbar, coprocultivo. Negativa la búsqueda de formas invasivas de hongos.

HEMATOLOGÍA: Paciente con pancitopenia en estudio por presentación clínica, la primera sospecha es de leucemia aguda, pendiente realizar aspirado de medula ósea para certeza diagnóstica, se encontró en coagulación intravascular diseminada.

22.09.15:

pH	PaO2	PaCO2	HCO3	LACT	EB
7.31	82	38.5	19	2.9	-6

Hb	Hto	V.C.M.	C.M.H.C.	Leu	Neu	Linf	Mon	Plaq
9.2 g/dl	25.7%	81 fL	29 g/dL	300/ μ l	15%	75%	6.6%	10,000/ μ l

Gluc	BUN	Creatinina	Ac. Úrico	Albúmina	Na	K	Cl	Ca	P
131 mg/dl	12 mg/dl	0.4 mg/dl	2.5 mg/dl	2.5 g/dL	132 mEq/L	3.3 mEq/L	131 mEq/L	7.1 mg/dl	1.8 mg/dl

HEMOCULTIVO PERIFÉRICO DEL 21.09.15 - REPORTE DE DESARROLLO (BACT/ALERT 3D): Positivo a las 15 horas de siembra.

ONCOLOGÍA 01:00 horas: Se realizó aspirado de medula ósea en espina iliaca posterior izquierda.

CARDIOLOGÍA 03:30 horas: Situs solitus, levoápex, levocardia, concordancia A-V y V-A, sin cardiopatía estructural. TAPSE 12 mm Hg, PSVD 40 mm Hg, FEVI por Simpson 70%, FA 35%.

TERAPIA INTENSIVA 05:00 horas: Deterioro hemodinámico con requerimiento alto de aminas que cursó con datos de abdomen agudo y alto riesgo de colitis neutropénica. Ictérico. Se solicitó TAC de abdomen y valoración por Cirugía Oncológica. Ameritó cargas rápidas con cristaloides e incremento de apoyo hemodinámico.

ONCOLOGÍA 11:00 horas: Médula diluida en aspirado previo, se repitió en espina iliaca antero-superior izquierda y se tomó biopsia.

INFECTOLOGÍA 12:05 horas: Datos de colitis neutropénica con choque y bacilo gram negativo en desarrollo en hemocultivo periférico. Inició cefepima 150 mg/kg/día, metronidazol 30 mg/kg/día, se continuó con vancomicina.

CIRUGÍA ONCOLÓGICA 12:30 horas: TAC abdominal: Pared del íleon y colon ascendente con engrosamiento de hasta 11 mm; cursó con deterioro hemodinámico y apoyo aminérgico, pasó a quirófano para LAPE. Se encontró abundante líquido citrino, ciego necrótico y engrosado con afección de colon ascendente, vesícula distendida. Hemicolectomía derecha e íleo-colostomía.

23.09.15 TERAPIA INTENSIVA 10:00 horas: Inestable, dependiente de apoyo inotrópico; se comenzó levosimendán, norepinefrina e hidrocortisona por choque refractario. Se suspendió dobutamina. Se solicitaron anticuerpos contra parvovirus. Dificultad en manejo de líquidos, gastos urinarios en disminución, acidosis metabólica grave. Se solicitó hemodiafiltración urgente.

INFECTOLOGÍA 12:20 horas: Se suspendió cefepima y metronidazol; inició meropenem 100 mg/kg/día. Continuó vancomicina.

NEFROLOGÍA 13:00 horas: Se solicitó valoración por sobrecarga hídrica y oliguria. Se encontró sin falla renal, con uresis de 79.2 ml/m²/hora, sin elevación de creatinina, ni elevación de azoados, con apoyo de diurético de asa, con sobrecarga hídrica de 41%, así como acidosis metabólica persistente (pH 7.1). Candidato a sustitución renal lenta continua.

ONCOLOGÍA 14:00 horas: AMO se encontró francamente acelular, no se definió diagnóstico neoplásico, pendiente reporte de biopsia. Se acordó con Terapia Intensiva inicio de filgrastim.

TERAPIA INTENSIVA 15:00 horas: Sangrado a través de cánula endotraqueal y sonda orogástrica, pancitopénico, leucos totales de 30, trombocitopenia persistente en este momento de 30,000, Hb 7.8. Clínica franca de choque hipodinámico pero reserva venosa en 80%, por lo que se colocó catéter de termodilución. Se encontró PAM 36 mm Hg, PCP 10, GC 1.95, IC 3.98, IRVS 697, IRVP 502, TLVI 25.2, TLVD 11.5. Gasto cardíaco bajo, resistencias periféricas disminuidas, pulmonares elevadas. Se ajustaron aminas.

Ferritina
21,400 mcg/ml

ONCOLOGÍA 16:40 horas: Se solicitó revaloración. Cumplió 5 criterios de linfocitosis hemofagocítica. Se consensó cambiar hidrocortisona por dexametasona (10 mg/m²/día) e inmunoglobulina IV después de hemodiafiltración. Se sugirió ciclosporina A en cuanto fuera posible utilizar vía enteral, toma de receptor soluble de CD25 y completar abordaje viral.

CARDIOLOGÍA 16:20 horas: PSVD 35 mm Hg, FEVI 70%, FA 35%, TAPSE 14 mm; derrame pleural bilateral.

CIRUGÍA ONCOLÓGICA: Continuó en ayuno, estomas con adecuada coloración, drenaje por penrose 15 ml seroso.

CIRUGÍA PEDIÁTRICA 17:40 horas: Colocación de catéter Mahurkar yugular derecho, con sangrado mínimo.

24.09.15 TERAPIA INTENSIVA 10:00 horas: Choque refractario a aminos (adrenalina, norepinefrina, levosimendán, esteroide) con deterioro ventilatorio. RX de tórax con infiltrado difuso bilateral: Requiere incremento de parámetros de ventilación.

13:00 horas:

pH	PaO2	PaCO2	HCO3	Lact	EB	SaO2	pHv	PvCO2	SvO2
7.17	127	33	11.8	14.7	-14.9	99.4%	7.12	41.6	78.9%

BUN	Creatinina	Ac. úrico	Gluc	Albúmina	Na	K	Cl	Ca	P
13 mg/dl	0.7 mg/dl	1.7 mg/dl	188 mg/dl	2.3 g/dL	132 mEq/L	3.3 mEq/L	102mEq/L	10.5 mg/dl	2.1 mg/dl

HEMOCULTIVO SANGRE PERIFÉRICA DEL 19.09.15:

Aislamiento 1: <i>Staphylococcus aureus</i>	Aislamiento 2: <i>Escherichia coli</i> BLEE +
Gentamicina, linezolid, oxacilina, quinolonas, rifampicina, TMP/SMX, vancomicina	Cefepima, ertapenem, imipenem, meropenem, nitrofurantoína, piperacilina/tazobactam, TMP/SMX

HEMOCULTIVO SANGRE PERIFÉRICA DEL 21.09.15:

Aislamiento único: <i>Escherichia coli</i> BLEE +	
Sensibilidad Intermedia: Cefepima,	Sensible: Ertapenem, imipenem, meropenem, nitrofurantoína, piperacilina/tazobactam, TMP/SMX

TERAPIA INTENSIVA 15:00 horas: Disfunción multiorgánica, poca respuesta a manejo hemodinámico y ventilatorio, epistaxis activa, distermias. Recibió adrenalina 1 mcg/kg/min, norepinefrina 1 mcg/kg/min y levosimendán .05 mcg/kg/min, anúrico, en hemodiafiltración continua, limitada por presiones arteriales bajas. Acidosis persistente y lactato en incremento. Presión arterial sistólica de 70, datos de hipodinamia clínica pero hiperdinamia con taller hemodinámico, llenado capilar en 5 segundos. SOG con sangrado fresco. Estomas de coloración pálida, con gasto seroso. Se planeó dejar bolsa de Bogotá por parte del servicio de Cirugía para verificar viabilidad de asas intestinales. Paciente en estado catastrófico, con alto riesgo de fallecer en próximas horas.

Virus Epstein Barr
21,000 copias

09:45 horas	pHv	PvO2	PvCO2	HCO3	Lact	EB	SvO2
	7.12	43	41.6	13.2	15	-14.5	78.9%

15:00 horas	pH	PaO2	PaCO2	HCO3	SvO2	Lact	Ventilador	Modo	FiO2	PIP	PEEP	CPM	Ti
	7.33	373	17.9	9.3	60.1%	18		A/C (P)	100%	33	8	30	0.5

Hb	Hto	V.C.M.	C.M.H.C.	Leu	Neu	Linf	Mon	PlaQ
8.9 g/dl	27%	86.5 fL	33 g/dl	400/µl	2%	92%	5 %	6,000/µl

TP	Fibrinógeno	TTP	Dímero D	Antitrombina III	Procalcitonina
25.2 seg	109 mg/dl	>120 seg	418 ng/ml	28%	3.15 ng/ml

Gluc	BT	BD	BI	Prot	Albúmina	ALT	AST	Amonio	Lipasa
71 mg/dl	8.6 mg/dl	5.93 mg/dl	2.69 mg/dl	3.6 d/dL	1.6 g/dL	35	174	68 µmol/L	22 U/L

ONCOLOGÍA 15:00 horas: Se sugirió continuar con filgrastim y empleo de inmunoglobulina intravenosa.

CIRUGÍA ONCOLÓGICA 16:00 horas: Se palpó abdomen rígido, con equimosis en pared abdominal, se decidió colocación de bolsa de Bogotá, donde se encontraron asas de intestino con abundante líquido citrino.

INFECTOLOGÍA 17:00 horas: Alto resigo de infecciones micóticas, se aumentó cobertura con anfotericina B de complejos lipídicos por falla renal en manejo con hemodiafiltración.

NEFROLOGÍA 18:20 horas: Hemodiafiltración veno-venosa, con presiones medias durante el procedimiento de 45 mm Hg, a pesar de apoyo aminérgico. Se dio por terminado el procedimiento; valoración de reinicio de terapia lenta posterior a efecto de inmunoglobulina IV y plasmátesis. Volumen de filtrado de 472.7 ml, balance acumulado en +5188 ml.

18:15 horas	pH	PaO2	PaCO2	HCO3	LACT	EB	SaO2	pHv	PvCO2	SvO2
	7.01	172	23.8	5.8	22	-23	98%	6.98	31.6	85.2%

Medicina Transfusional 21:24 horas: Se realizó plasmátesis. Se procesaron 1,060 ml de sangre total con recambio 1:1, con volumen de reemplazo de 480 ml, con solución salina y albúmina al 5%, presentando inestabilidad hemodinámica que responde a manejo de servicio tratante.

BUN	Creatinina	Ac. úrico	Gluc	Na	K	Cl	Ca	P
14 mg/dl	1.2 mg/dl	4.2 mg/dl	400 mg/dl	130 mEq/L	5.1 mEq/L	92 mEq/L	13.1 mg/dl	5.2 mg/dl

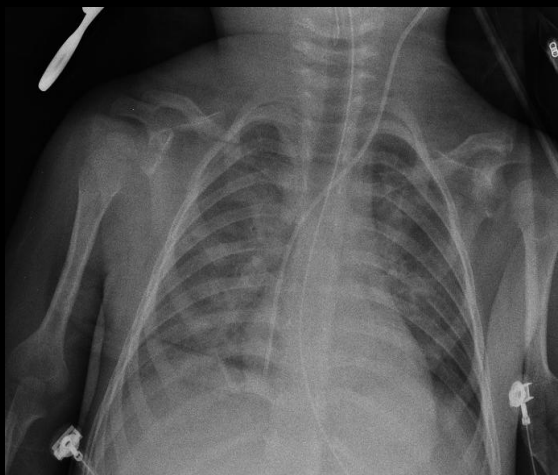
25.09.2015 TERAPIA INTENSIVA 01:45 horas: Evolucionó de manera desfavorable, con palidez generalizada, en manejo con infusión de adrenalina, levosimendán, norepinefrina, gasto urinario nulo, hipotenso. Bajo ventilación mecánica, candidato a alta frecuencia oscilatoria pero diferida por inestabilidad hemodinámica y trombocitopenia. Incremento del perímetro abdominal con múltiples cambios de compresas de bolsa de Bogotá. Acidosis metabólica con lactato mayor de 25 mmol/L. Múltiples transfusiones de productos hemáticos (eritrocitos, plasma, plaquetas). Se administró inmunoglobulina IV 1 g/kg. A las 01:25 horas presentó bradicardia, hipotensión y desaturación, que evolucionaron a paro cardio-respiratorio. Se completaron 10 ciclos de reanimación avanzada, sin respuesta. Fallece a las 01:45 horas.

12:05 HORAS:

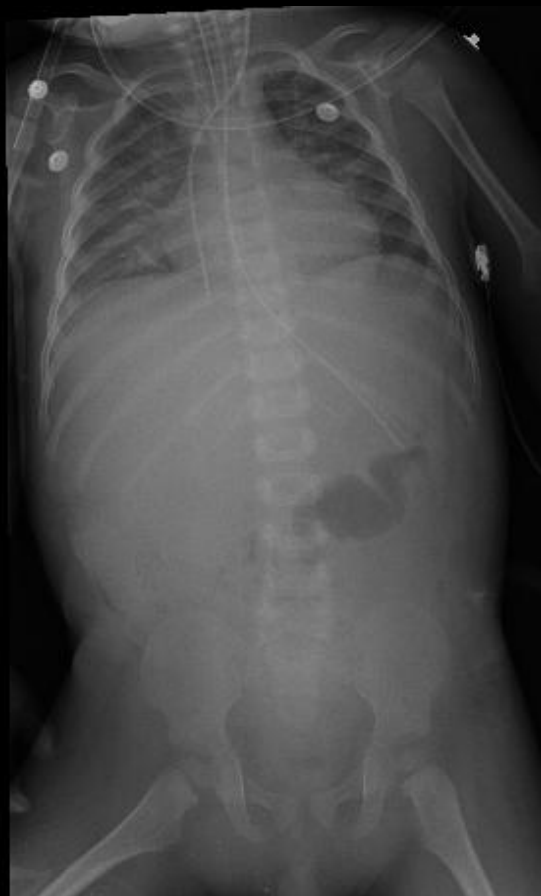Parvovirus b19 IgG	Parvovirus IgM
0.6 (negativo)	<0.1 (negativo)



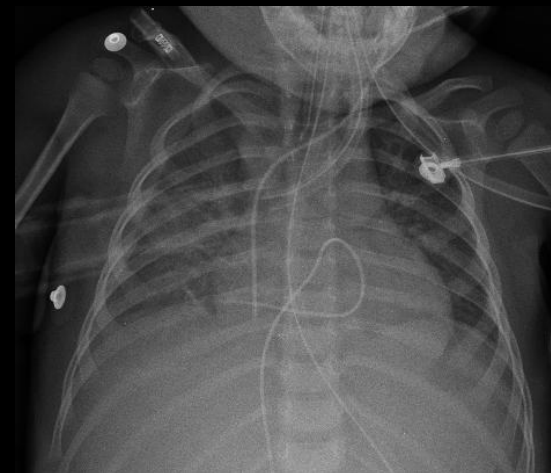
Radiología Simple



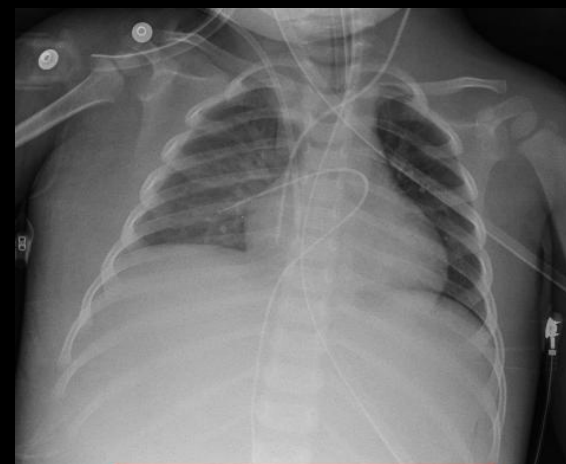
21 septiembre 2015



22 septiembre 2015



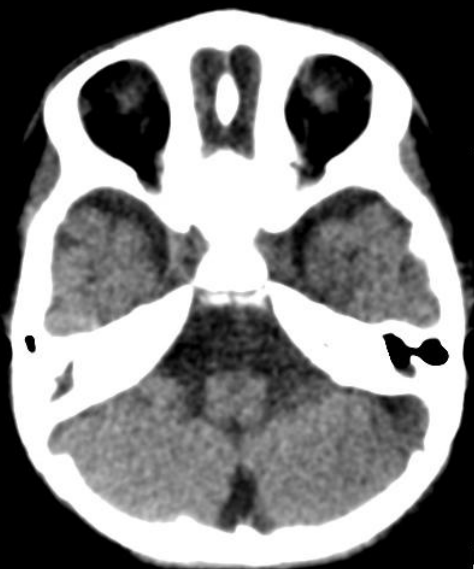23 septiembre 2015



24 septiembre 2015

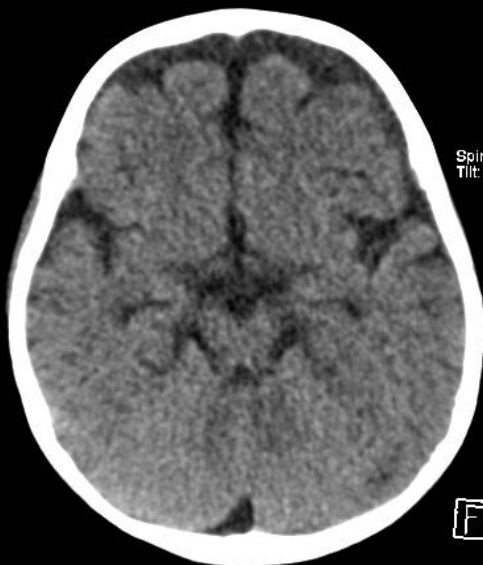

Tomografía computada



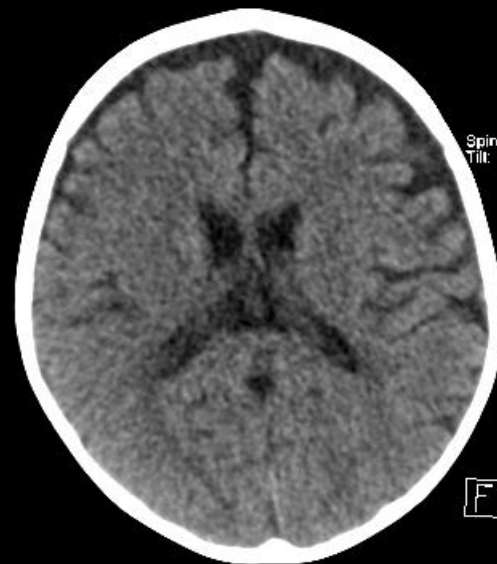Spir
Tilt:

E



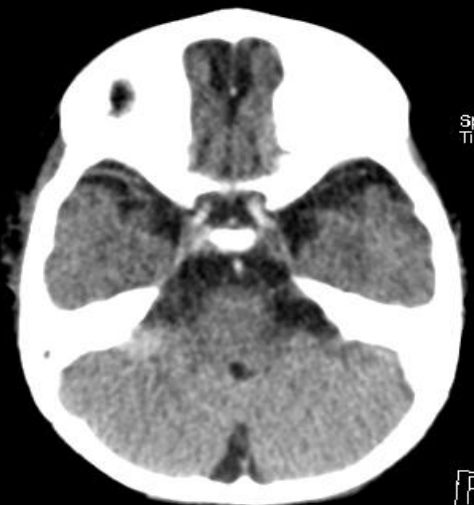
Spir: 1
Tilt: -1

F



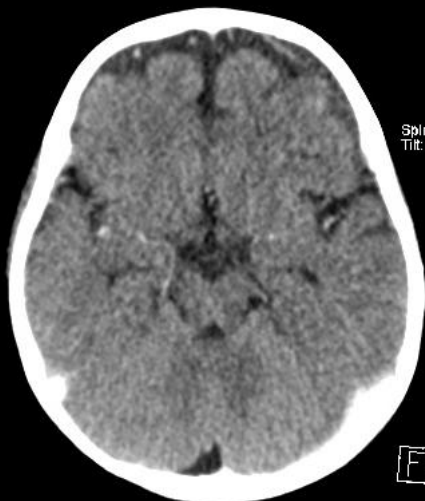Spir: 3
Tilt: -1

F



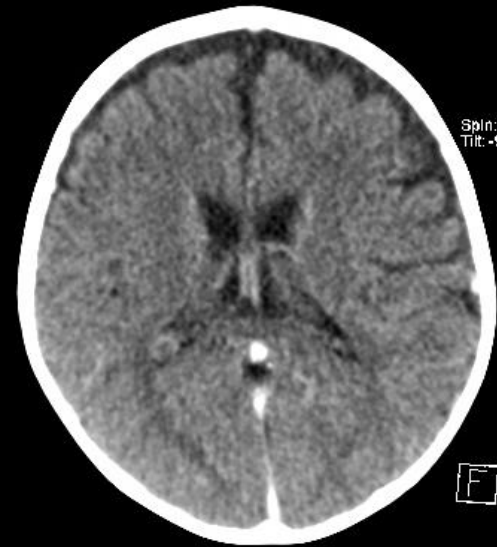
Spir:
Tilt: -9

F



Spir: 3
Tilt: -90

F



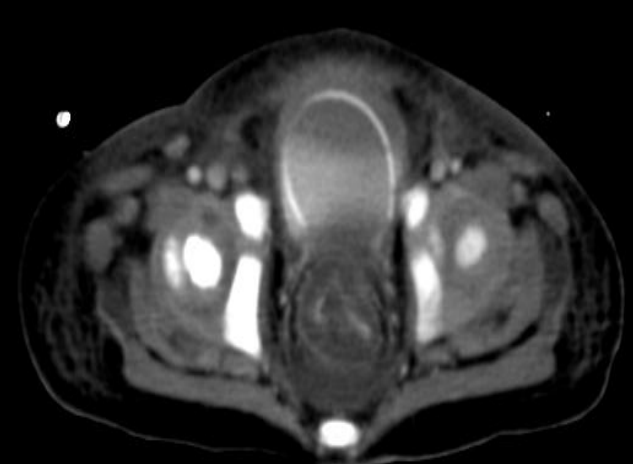
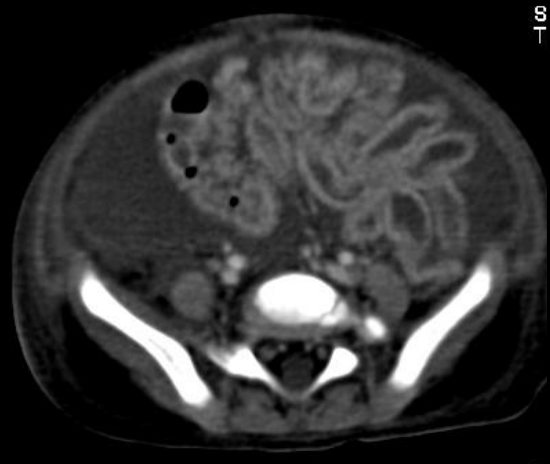
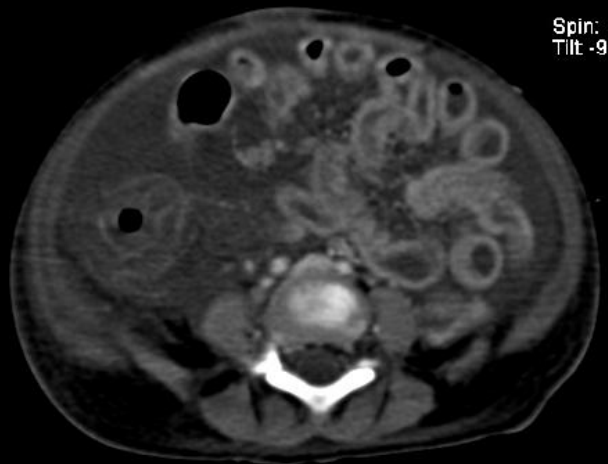
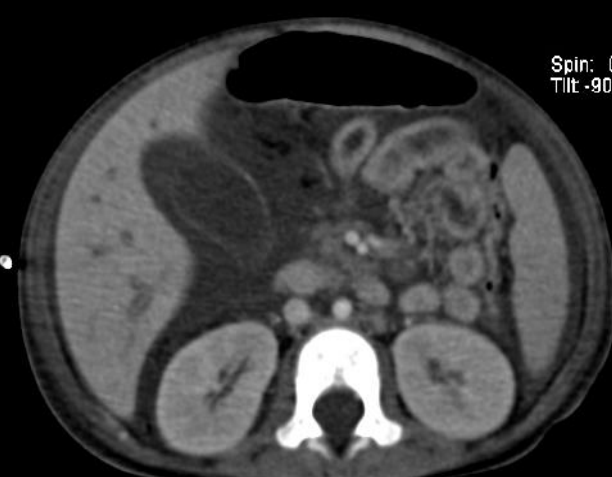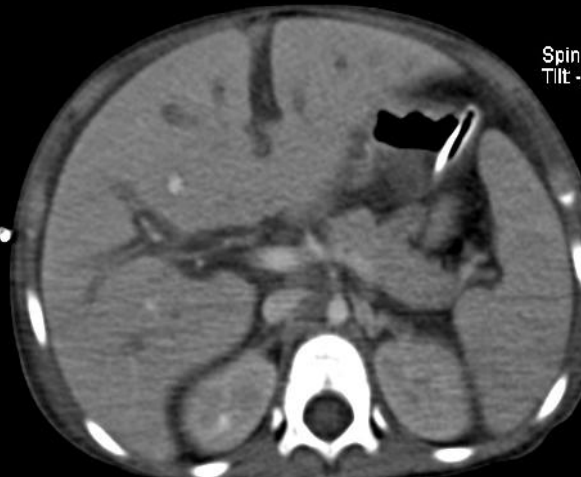
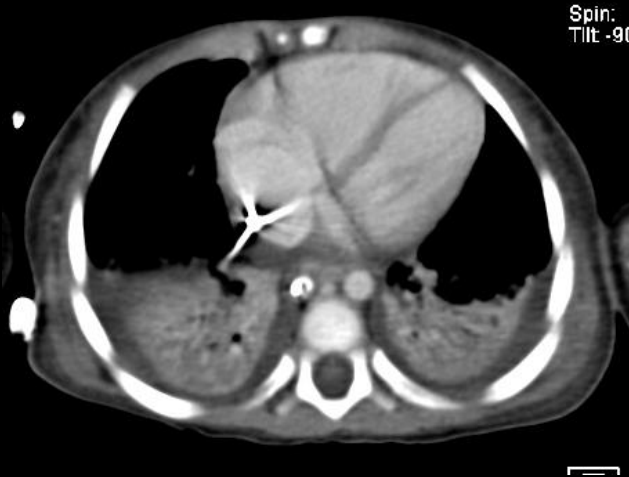
Spir: 3
Tilt: -90

F

21 septiembre 2015



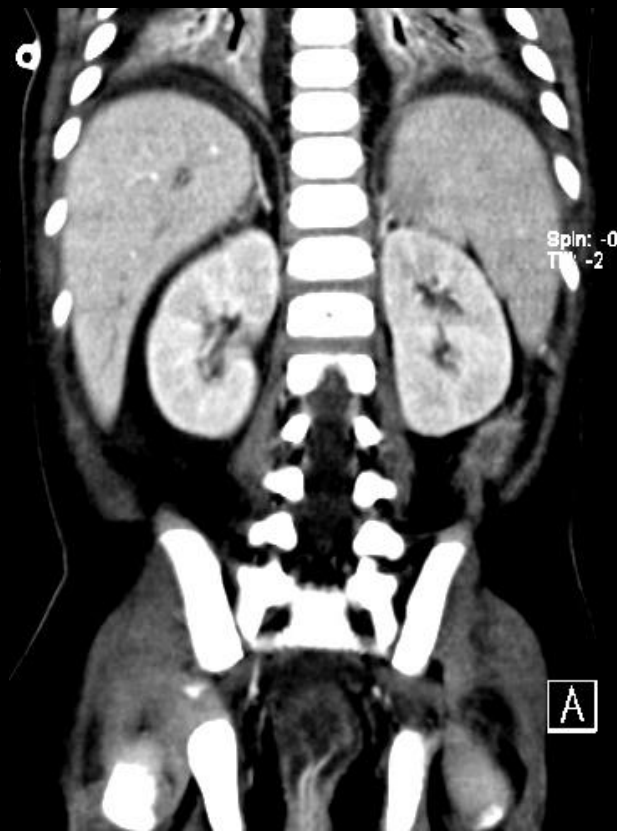
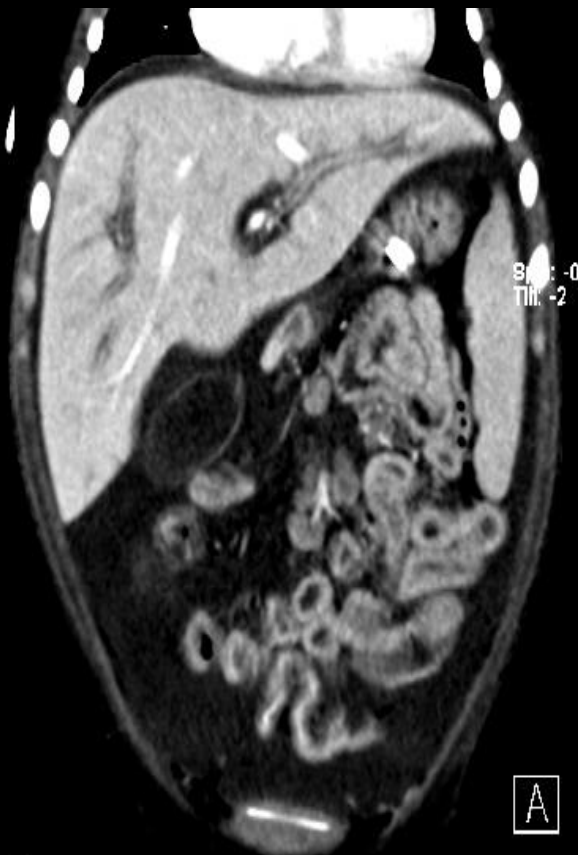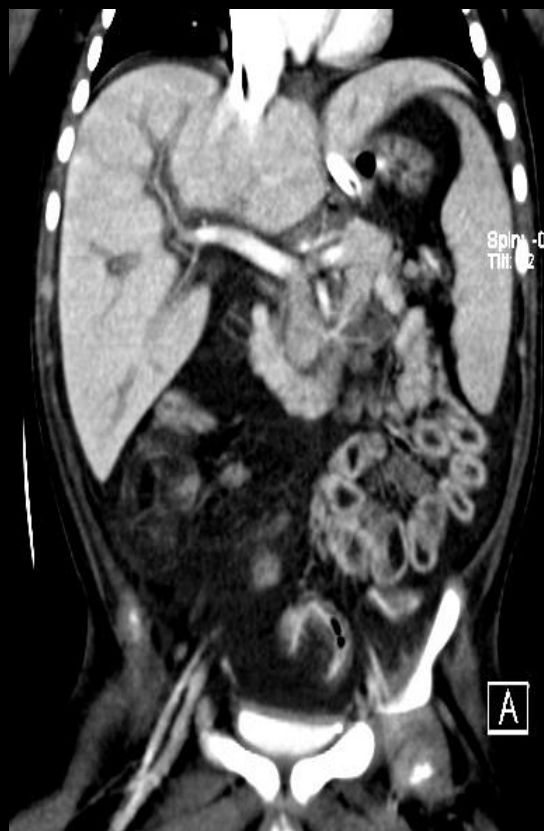Tomografía computada



22 septiembre 2015



Tomografía computada



22 septiembre 2015